

# Guz chromochłonny — choroba o wielu obliczach

## *Pheochromocytoma* — Disease that Can Stimulate Many Different Syndromes

### Motto:

*There are few clinical conditions that can stimulate as many others syndromes  
as can pheochromocytoma*

(G. Tolis, O. Kuchel, 1977)\*

### Summary

*Pheochromocytoma* is a rare but important tumour of chromaffin cells. Clinical and biochemical manifestation are mainly caused by excess of circulating catecholamines and hypertension. Manifestations mimics many conditions, which may result in erroneous diagnoses and improper treatment. Most *pheochromocytomas* are sporadic and up to 25 percent are hereditary. *Pheochromocytoma* can be a component of multiple endocrine neoplasia type 2 (MEN-2), von Hippel-Lindau disease, familial paragangliomas syndrome and neurofibromatosis type 1. Diagnosis of *pheochromocytoma* depends on biochemical evidence of catecholamine production by the tumor. Recent findings have demonstrated high sensitivity of plasma and urinary levels of metanephrines for detecting *pheochromocytoma*. An algorithm for clinical diagnostic steps is presented. Surgical resection by laparoscopic or open adrenalectomy can be curative. Drug treatment prior to and during surgery is mandatory. Lifelong follow-up after surgical removal of *pheochromocytoma* is recommended. Routine analysis for mutations of susceptibility genes for *pheochromocytoma* is indicated to identify *pheochromocytoma*-associated syndromes.

**key words:** *pheochromocytoma*, hypertension, diagnosis, treatment

*Arterial Hypertension* 2002, vol. 6, no 3, pages 217–227.

### Wstęp


Guz chromochłonny nadnerczy (*pheochromocytoma*) występuje u około 0,1% ogólnej populacji chorych z nadciśnieniem tętniczym. Mimo rzadkiego występowania ta postać nadciśnienia wtórnego skupia uwagę klinicystów różnych specjalności. Wynika to z faktu, że prawidłowe rozpoznanie i właściwe leczenie chroni pacjenta przed zagrażającymi życiu powikłaniami ze strony układu sercowo-naczyniowego. Trzeba też pamiętać, że u około 5–10% chorych guz ma charakter złośliwy, co podkreśla znaczenie wczesnego rozpoznania choroby. Różnorodność objawów klinicznych i współistnienie z innymi zespołami chorobowymi często następczą dużych trudności diagnostycznych i wymagają od lekarza zachowania czujności diagnostycznej.

Należy również podkreślić stały postęp w rozwoju metod biochemicznych i wizualizacyjnych, a także badań genetycznych, który w znaczący sposób przyczynił się do udoskonalenia diagnostyki tej postaci nadciśnienia.

### Etiologia i występowanie

Najdokładniejsze dane dotyczące częstości występowania guza chromochłonnego pochodzą z *Mayo Clinic* — w ciągu niemal 40 lat oszacowano częstość występowania guza chromochłonnego na 0,95 przypadka na 1 mln pacjentolat. Według innych badań częstość występowania *pheochromocytoma* określa się na 2 nowe przypadki na 1 mln mieszkańców na rok. Wśród pacjentów z nadciśnieniem tętniczym czę-

Adres do korespondencji: prof. dr hab. med. Andrzej Januszewicz  
Klinika Nadciśnienia Tętniczego  
Instytut Kardiologii  
ul. Alpejska 42, 04–628 Warszawa  
tel./faks: (022) 815–44–09

 Copyright © 2002 Via Medica, ISSN 1428–5851

\*Tolis G., Kuchel O. The multiple faces of *pheochromocytoma*. *CMA Journal* 1977; 116: 337–338.

stość występowania guza chromochłonnego nie przekracza 0,1% [1–3].

Guzy chromochłonne występują najczęściej w 4 i 5 dekadzie życia. Przypadki występowania u młodszych (postacie rodzinne) i starszych chorych nie są jednak rzadkie [4, 5].

Niezróżnicowane komórki neuroektodermalne, pochodzące z grzebienia nerwowego, migrują w 7–12 tygodniu życia płodowego do rdzenia nadnerczy, przekształcając się tam w komórki chromochłonne, czyli feochromocyty. Grupy komórek chromochłonnych znajdują się również poza rdzeniem nadnerczy w ciałkach przyzwojowych (paraganglia) — w przestrzeni zaotrzewnowej, na brzuszno-bocznej powierzchni aorty brzusznej, na wysokości odejścia tętnicy krezkowej (narząd Zuckerlandla) oraz w pęcherzu moczowym, jajnikach, sercu i w obrębie szyi. Wszędzie, gdzie są obecne komórki chromochłonne, może zachodzić proces nowotworzenia, którego skutkiem będzie powstanie guza chromochłonnego [3, 6, 7].

Powstawanie „zbuntowanej” komórki nowotworowej jest złożonym, nie w pełni poznany proces. Aby doszło do procesu nowotworowego, w co najmniej jednej komórce musi dojść pod wpływem różnych czynników do zmiany zapisu genetycznego — mutacji — genów, których produkty uczestniczą w regulacji cyklu komórkowego. W guzach

chromochłonnych występujących rodzinnie w zespołach wielonowotworowych udało się zidentyfikować geny, których produkty biorą udział w regulacji cyklu komórkowego [83].

Guzy chromochłonne mogą występować sporadycznie i rodzinnie. Do zespołów, w których występuje guz chromochłonny, zaliczamy (tab. I): mnogą gruczolakowatość wewnątrzwydzielniczą typu 2 A i B (MEN2A i MEN2B, *multiple endocrine neoplasia type 2*), chorobę von Hippel-Lindau (VHL), nerwiakowłóknikowatość typu 1 oraz zespół guza chromochłonnego i przyzwojaków (PPS/PGL, *pheochromocytoma-paraganglioma syndrome*). Guzy chromochłonne występujące rodzinnie pojawiają się w młodszym wieku i częściej mają charakter mnogi [8, 10–12].

Zespół MEN 2 jest dziedziczony w sposób autosomalnie dominujący. U podłoża tego zespołu leży mutacja genu RET, który koduje białko uczestniczące w przekazywaniu sygnałów w komórce. U wszystkich osób z tym zespołem występuje rak rdzeniasty tarczycy. W materiale własnym częstość mutacji protoonkogenu RET oceniono wśród 77 chorych z guzem chromochłonnym na 7,8% (6 pacjentów), spośród tych pacjentów u 4 (spośród 6) stwierdzono raka rdzeniastego tarczycy. W innych badaniach częstość mutacji w genie RET była rzadsza. Nie wykazano też, by guzy złośliwe różniły się od guzów łagodnych częstością mutacji w genie RET.

**Tabela I.** Wybrane geny, których mutacje są odpowiedzialne za wystąpienie zespołów chorobowych, w skład których wchodzi guz chromochłonny [10, 13–16]

**Table I.** Susceptibility genes for *pheochromocytoma*

Gen	Lokalizacja	Funkcja w komórce	Zespół	Składowe zespołu
<b>RET protoonkogen</b>	10q11.2	Protoonkogen, przekaźnictwo sygnałów — kinaza tyrozynowa	MEN 2A Typ IIA mnogiej gruczolakowatości wewnątrzwydzielniczej	Rak rdzeniasty tarczycy, guz chromochłonny (40%), nadczynność przytarczyc, liszaj płaski, choroba Hirschsprung
<b>RET protoonkogen</b>	10q11.2	Protoonkogen, przekaźnictwo sygnałów — kinaza tyrozynowa	MEN 2B Typ IIB mnogiej gruczolakowatości wewnątrzwydzielniczej	Rak rdzeniasty tarczycy, guz chromochłonny (50%), nerwiaki zwojowe, wygląd marfanoidalny
<b>VHL</b>	3p26–p25	Gen supresorowy nowotworów — hamowanie elongacji transkrypcji	Choroba von Hippel-Lindau	Naczyniaki siatkówki, <i>hemangioblastoma</i> w ośrodkowym układzie nerwowym, guz chromochłonny, rak nerki, torbiele trzustki, torbielakogruczolak najądrza
<b>NF1</b>	17q11.2	Gen supresorowy nowotworów — przekazywanie sygnałów aktywujących cykl komórkowy	Nerwiakowłóknikowatość typu I (choroba von Recklinghausena)	Plamy typu „kawa z mlekiem”, nerwiakowłókniki, <i>hamartoma</i> tęczówki, zaburzenia budowy kośćca, guz chromochłonny (0,1–5,7%)
<b>SDHD/SDHB</b>	11q23/1p36	Enzym — podjednostka D/B dehydrogenazy bursztynianowej	Zespół guza chromochłonnego i przyzwojaków (PGL1/PPS1)	Pryizwojaki, guz chromochłonny

Rak rdzeniasty tarczycy na ogół ujawnia się najwcześniej w zespole MEN2. Dlatego więc po stwierdzeniu mutacji protoonkogenu RET, należy przeprowadzić diagnostykę w kierunku guza chromochłonnego [12, 13, 17–21].

Choroba von Hippel-Lindau jest jednostką chorobową dziedziczną dominująco spowodowaną mutacjami genu supresorowego nowotworów zlokalizowanego na chromosomie 3 (3p25). Wykazano, że mutacje w obrębie tego genu wiążą się z występowaniem guza chromochłonnego i pacjentów z tym schorzeniem powinno się objąć szczególną opieką, zarówno diagnostyczną, jak i profilaktyczną. W najnowszych badaniach wykazano, że u 11% pacjentów z guzem chromochłonnym, u których wcześniej nie rozpoznano zespołu VHL, występuje germinalna mutacja w genie VHL [8, 22].

Do innych genów uczestniczących w transformacji nowotworowej komórek chromochłonnych zalicza się gen SDHD, który koduje podjednostkę D dehydrogenazy bursztynianowej. Mutacja w genie SDHD jest odpowiedzialna za rodzinne występowanie przyzwojaków. Za występowanie tego zespołu może też odpowiadać mutacja w genie SDHB. Stwierdzono, że w rodzinach, w których występuje przyzwojak lub guz chromochłonny, a nie stwierdza się mutacji genów RET lub VHL, można wykazać mutację genu SDHD [23, 24].

W przebiegu nerwiakowłóknikowości typu I guz chromochłonny występuje rzadko (0,1–5,7%). Zaleca się jednak diagnostykę w kierunku *pheochromocytoma* u pacjentów z tym zespołem [15].

W ostatnio opublikowanym badaniu, przygotowanym przez niemiecko-polsko-amerykańską grupę badawczą, spośród 271 chorych z guzem chromochłonnym bez obciążającego wywiadu rodzinnego i wcześniej rozpoznanego zespołu genetycznego, u łącznie prawie 1/4 pacjentów wykryto mutacje genów VHL, RET, SDHD lub SDHB. Pacjenci ci byli młodszy, częściej występowały u nich guzy pozanadnerczowe i wieloogniskowe w porównaniu z chorymi bez stwierdzanych mutacji. Badania genetyczne, mające na celu wykrycie mutacji predysponujących do guza chromochłonnego, powinny więc stanowić element standardowego postępowania u wszystkich pacjentów z guzem chromochłonnym. Godny podkreślenia jest fakt, że w przypadku guza chromochłonnego badania genetyczne są pomocne w diagnostyce, leczeniu, a także profilaktyce tej choroby [8, 25, 26].

### Kiedy należy podejrzewać *pheochromocytoma*?

Rozpoznanie guza chromochłonnego u pacjenta, który skarży się na występowanie napadów zwiększenia ciśnienia tętniczego, którym towarzyszy nadmierne pocenie się, błądliwość skóry, tachykardia i bóle głowy, nie powinno na ogół nastrożać trudności. Problemy diagnostyczne mogą pojawiać się u chorych, u których choroba przebiega nietypowo. Częstość objawów przedstawia tabela II.

Nie wszystkie guzy są zlokalizowane w nadnerczach. Trwają dyskusje nad kwestią, jak często guz

**Tabela II.** Częstość objawów (%) [10, 15, 27–33]

**Table II.** Frequency of symptoms (%) [10, 15, 27–33]

	Ogólna populacja chorych z <i>pheochromocytoma</i>	Zespoły genetyczne	
		VHL	MEN2
Średni wiek [lata]	46	27	37
Pacjenci bez objawów			22–52
Nadciśnienie tętnicze	80–92	18	40–63
Napadowe nadciśnienie tętnicze	56–60	3	30
Ból głowy	43–82	24	20–35
Nadmierne pocenie się	37–89	18	22–43
Uczucie kołatania serca	44–84	18	17–35
Błądliwość	42–79		
Drżenie	13–38		17
Niepokój	15–75	15	22–25
Niedociśnienie ortostatyczne	24		12

chromochłonny cechuje lokalizacja pozanadnerczowa — niektórzy uważają że jest tak w 15%, a nawet w 22% przypadków. W przypadku guzów o lokalizacji pozanadnerczowej objawy chorobowe będą wynikać nie tylko z nadmiaru katecholamin, ale będą też efektem ucisku guza na struktury przyległe [34].

Obecność guza chromochłonnego należy podejrzewać u osób z nadciśnieniem tętniczym, zaburzeniami układu autonomicznego, napadami paniki, stwierdzonym przypadkowo guzem nadnerczy lub rodzinną predyspozycją do rozwoju *pheochromocytoma* [25].

### Inne objawy kliniczne

**Objawy ze strony układu krążenia:** bóle w klatce piersiowej, nieprawidłowe zmiany ciśnienia tętniczego podczas próby wysiłkowej, a także ostry zespół wieńcowy, który może być jednym z pierwszych objawów guza chromochłonnego. Niekiedy w obrazie klinicznym dominują zaburzenia rytmu serca, od sporadycznej ekstrasystolii nadkomorowej lub komorowej, poprzez migotanie przedsionków, częstoskurcz napadowy, aż do ciężkich zaburzeń przewodzenia i migotania komór włącznie [3, 35, 36].

**Objawy ze strony przewodu pokarmowego:** nudności, wymioty, bóle brzucha, zaparcia, ostre rozdęcie okrężnicy [37].

**Guz chromochłonny wydzielający interleukinę 6:** gorączka niereagująca na antybiotyki, podwyższone wartości wskaźników stanu zapalnego w surowicy [38].

**Martwica krwotoczna guza i jego pęknięcie** (około 20 przypadków opisanych w piśmiennictwie): ból brzucha, tachykardia, nudności, wymioty, nadciśnienie tętnicze, niedociśnienie, objawy ostrego brzucha i wstrząs. Pilna interwencja chirurgiczna ma istotny wpływ na rokowanie [39, 40].

**Guz chromochłonny ujawniający się podczas ciąży** (około 200 przypadków w piśmiennictwie): poronienia, przedwczesne odklejanie się łożyska, napadowe nadciśnienie tętnicze podczas znieczulenia do cięcia cesarskiego. Podejrzenie *pheochromocytoma* w ciąży powinna nasuwać obecność ciężkiego nadciśnienia tętniczego, szczególnie przed 20 tygodniem ciąży, z towarzyszącymi potami, kołataniem serca i bólem głowy, któremu może towarzyszyć także białkomocz [41, 42].

**Guz chromochłonny ujawniający się podczas znieczulenia ogólnego lub zabiegu operacyjnego:** dramatyczny wzrost ciśnienia tętniczego u chorych z nierozpoznanym guzem chromochłonnym podczas znieczulenia ogólnego, zabiegu operacyjnego wykonywanego z innych przyczyn lub po podaniu środków kontrastowych [3].

Nietypowe objawy kliniczne związane z lokalizacją pozanadnerczową:

**Guz chromochłonny umiejscowiony w sercu:** w ciągu ostatnich 25 lat opisano zaledwie ponad 30 przypadków guza chromochłonnego zlokalizowanego w sercu [43, 44].

**Guz chromochłonny umiejscowiony w pęcherzu moczowym** (opisano około 200 przypadków): zwyżki ciśnienia towarzyszące mikcji, nadciśnienie tętnicze z towarzyszącym krwinkomoczem, cystoskopowy obraz guza pokrytego niezmienną błoną śluzową [45, 46].

### Guzy skąpoobjawowe i incydentaloma

Guzy skąpo- lub bezobjawowy wykrywa się przypadkowo w badaniach obrazowych jamy brzusznej lub podczas badań przesiewowych u pacjentów z zespołami genetycznymi, których częścią składową jest guz chromochłonny. Guzy te mogą być bezobjawowe, a wzrost stężenia amin katecholowych i ich metabolitów może być trudny do wykrycia [3, 47].

*Incydentaloma* są nazywane chorobą współczesnej technologii. Tego typu guzy stwierdza się w co 100 badaniu tomografii komputerowej (TK) jamy brzusznej, wykonywanym z różnych powodów. Algorytm postępowania obejmuje badania biochemiczne mające na celu wykrycie czynności hormonalnej guza (m. in. zespół Cushinga, zespół Conna, guz chromochłonny). Spośród badań obrazowych zaleca się wykonanie rezonansu magnetycznego i scyntygrafii z użyciem <sup>131</sup>I-jodocholesterolu. W wypadku guzów mniejszych niż 3 cm zaleca się obserwację z powtarzaniem badaniami TK. Guzy większe niż 5 cm są złośliwe w 33%, a większe niż 6 cm — w 92% przypadków. Większość ośrodków zaleca usunięcie guza większego niż 4 cm. Inni autorzy uważają, że guzy o średnicy 3–5 cm powinno się usuwać tylko u pacjentów poniżej 50 rż. Guzy większe niż 5 cm powinny być natomiast usuwane u wszystkich pacjentów [2, 48–51].

### Diagnostyka różnicowa

Diagnostyka różnicowa powinna w pierwszym rzędzie obejmować następujące jednostki: nadciśnienie tętnicze pierwotne z objawami wzmożonej aktywności współczulnej, napady niepokoju, nadczynność tarczycy, menopauza, zmiany w ośrodkowym układzie nerwowym, przyjmowanie niektórych leków lub narkotyków (kokaina). W przebiegu wyliczonych powyżej stanów u pacjentów mogą wystę-

pować objawy charakterystyczne dla nadmiaru katecholamin: nadciśnienie tętnicze, pocenie się, kołatanie serca, blednięcie. Diagnostykę różnicową często utrudnia wzrost stężenia katecholamin i ich metabolitów w niektórych jednostkach przypominających pod względem objawów guz chromochłonny (zmiany w ośrodkowym układzie nerwowym, nadreaktywność układu autonomicznego, drgawki, hipoglikemia, narkotyki) [2, 3, 5, 52].

Istnieją doniesienia o przypadkach, w których objawy kliniczne *pheochromocytoma* były spowodowane przerostem rdzenia nadnerczy. Wyraża się poglądem, że przerost rdzenia nadnerczy może być początkowym etapem rozwoju guza chromochłonnego, natomiast rzadko może stanowić odrębną jednostkę chorobową [53].

## Biochemia

Podstawowe znaczenie w diagnostyce guza chromochłonnego mają metody biochemiczne (tab. III). Pozwalają one wykazać nadmierne wytwarzanie przez guz katecholamin i/lub ich metabolitów. Mają rozstrzygające znaczenie dla ustalenia prawidłowego rozpoznania. Mimo znacznego postępu w zakresie wprowadzanych do praktyki klinicznej czułych i swoistych metod chemicznych, wciąż trwa dyskusja na temat wartości poszczególnych metod. W praktyce klinicznej zastosowanie znalazło kilka metod oznaczania katecholamin i ich metabolitów zarówno w moczu, jak i we krwi.

Obecnie uważa się, że metodą najbardziej przydatną w diagnostyce guza chromochłonnego jest oznaczanie metoksykatecholamin w moczu. W analizie opublikowanej w 1997 roku wykazano, że wśród 156 polskich pacjentów czułość tej metody wynosi 96,6% (Klinika Nadciśnienia Tętniczego

AM w Warszawie, Kierownik Pracowni Biochemii prof. B. Wocial). W ostatnio opublikowanym badaniu potwierdzono wysoką czułość tej metody wynoszącą 96% i określono jej specyficzność na 92%. Z kolei badania Lendersa i wsp. wykazały, że oznaczanie metoksykatecholamin we krwi odznacza się większą czułością niż oznaczenie katecholamin we krwi i metoksykatecholamin w moczu. Autorzy tych badań zalecają oznaczanie stężenia metoksykatecholamin w osoczu jako najlepszą metodę potwierdzenia lub wykluczenia obecności guza chromochłonnego. Godny podkreślenia jest fakt, że żadna z obecnie stosowanych metod biochemicznych nie ma 100-procentowej czułości [55, 58, 60, 61].

Wiele leków i innych czynników może wpływać na wynik badań biochemicznych. Do leków zmieniających metabolizm katecholamin zaliczamy: metyldopę, labetalol, sotalol, chinidynę, niektóre antybiotyki, leki sedatywne, jodowe składniki kontrastu [2, 3].

Test z klonidyną jest cenną pomocą w rozpoznawaniu *pheochromocytoma*, a szczególnie — w różnicowaniu z innym i przyczynami guza nadnerczy. Należy się jednak liczyć z fałszywie negatywnymi wynikami tego testu [62, 63].

## Badania obrazowe

Chociaż w dostępnych zaleceniach badanie ultrasonograficzne nie jest zalecane ze względu na zazwyczaj duży wymiar guza, niski koszt badania i powszechną dostępność może ono być pomocne w wykryciu guza chromochłonnego. Trzeba pamiętać, że ujemny wynik tego badania nie wyklucza rozpoznania. Nową metodą diagnostyki w obrębie nadnerczy jest tak zwana trójwymiarowa (3D) ultrasonografia nadnerczy, pozostająca na razie na etapie wstępnych badań klinicznych [3, 25, 64].

**Tabela III.** Czułość i specyficzność metod biochemicznych w diagnostyce guza chromochłonnego [8, 11, 25, 29, 33, 54–60]  
**Table III.** Sensitivity and sensibility of biochemical methods [8, 11, 25, 29, 33, 54–60]

		Wszystkie guzy		Guzy w zespołach genetycznych	
		Czułość (%)	Specyficzność (%)	Czułość (%)	Specyficzność (%)
Dobowa dawka moczu	Metoksykatecholaminy	76–99	82–95	65–96	45–95
	Noradrenalina, adrenalina	83–97	71–92	74–79	96
	Kwas wanilinomigdałowy	63–97	85–96	46–59	99–100
	Dopamina	16–66	52–64	53	brak danych
Surowica	Metoksykatecholaminy	98–99	82–89	97	96
	Noradrenalina, adrenalina	65–93	72–82	69–71	86–89

**Tabela IV.** Czulość i specyficzność metod obrazowych w diagnostyce guza chromochłonnego [33, 54, 65–76]**Table IV.** Sensitivity and sensibility of localizing methods [33, 54, 65–76]

Metoda	Czulość (%)	Specyficzność (%)
TK	89–100	50
MRI	96–100	50
Scyntygrafia z użyciem <sup>131</sup> I-MIBG	77–92	88–100

W diagnostyce obrazowej główną rolę odgrywa obecnie TK (tab. IV). Jest to metoda czuła (szczególnie spiralna TK), za pomocą której można wykryć zmiany większe niż 1 cm. Do wad TK można zaliczyć małą dokładność w obrazowaniu zmian pozanadnerczowych i zmian mniejszych niż 1 cm [74].

Innym badaniem o udowodnionej przydatności w diagnostyce obrazowej guzów chromochłonnych jest rezonans magnetyczny (MRI, *magnetic resonance imaging*) (tab. IV). Zaletą tej metody jest wysoka jakość i dokładność uzyskanego obrazu. Podkreśla się też możliwość różnicowania guzów nadnerczy. Rezonans magnetyczny powinien być metodą z wyboru w diagnostyce guzów chromochłonnych pozanadnerczowych i u kobiet w ciąży [76–78].

Cenną metodą diagnostyczną jest scyntygrafia z użyciem metajodobenzylguanidyny znakowanej jodem 131 lub jodem 123 (MIBG). Znacznik ten jest swoiście wychwytywany przez komórki chromochłonne. Scyntygrafia jest metodą szczególnie przydatną w wykrywaniu guzów mnogich, pozanadnerczowych i przerzutów [74, 78].

W dużej retrospektywnej analizie TK i MRI okazały się metodami czulszymi niż scyntygrafia z <sup>131</sup>I-MIBG. W piśmiennictwie polskim czulość TK, scyntygrafii z <sup>131</sup>I-MIBG i ultrasonografii określono odpowiednio na: 97%, 92% i 93%. Duże trudności diagnostyczne mogą sprawiać guzy o lokalizacji poza-nadnerczowej, a szczególnie guzy mnogie. Czulość scyntygrafii z MIBG, TK, MRI w lokalizacji guzów pozanadnerczowych ocenia się w niektórych badaniach na odpowiednio: 70%, 85% i 70% [34, 65, 74].

Wśród nowych metod lokalizacyjnych na uwagę zasługuje pozytronowa tomografia emisyjna (PET, *positron emission tomography*) z użyciem 6-[<sup>18</sup>F] fluorodopaminy lub jej prekursora [<sup>18</sup>F] fluorodopy. 6-[<sup>18</sup>F] fluorodopamina jest analogiem dopaminy i jest aktywnie wychwytywana przez tkanki syntetyzujące aminy katecholowe. Dzięki szybkiemu metabolizmowi katecholamin przez guz badanie wykonuje się

w krótkim czasie po podaniu znacznika, w przeciwieństwie do klasycznej scyntygrafii, gdzie wizualizacja jest możliwa po 24 i 48 godzinach po podaniu znacznika. Zbyt mała liczba pacjentów badanych tą metodą nie pozwala jeszcze na określenie jej specyficzności i czulości. Metoda ta okazała się pomocna w lokalizacji guza, gdy zawiodły konwencjonalne metody obrazowania — TK i MRI. Do nowych metod lokalizacyjnych należy też obrazowanie receptorów dla somatostatyny przy użyciu znakowanego indemu oktreoktydu, który jest analogiem somatostatyny i łączy się z jej receptorami obecnymi na komórkach guza. Silny wychwyt znacznika przez nerki znacznie obniża jednak czulość tej metody. Pojedyncze prace wskazują na przydatność tego badania obrazowego jako metody uzupełniającej w lokalizacji przerzutów. Konieczne są jednak dalsze badania [75, 79–81].

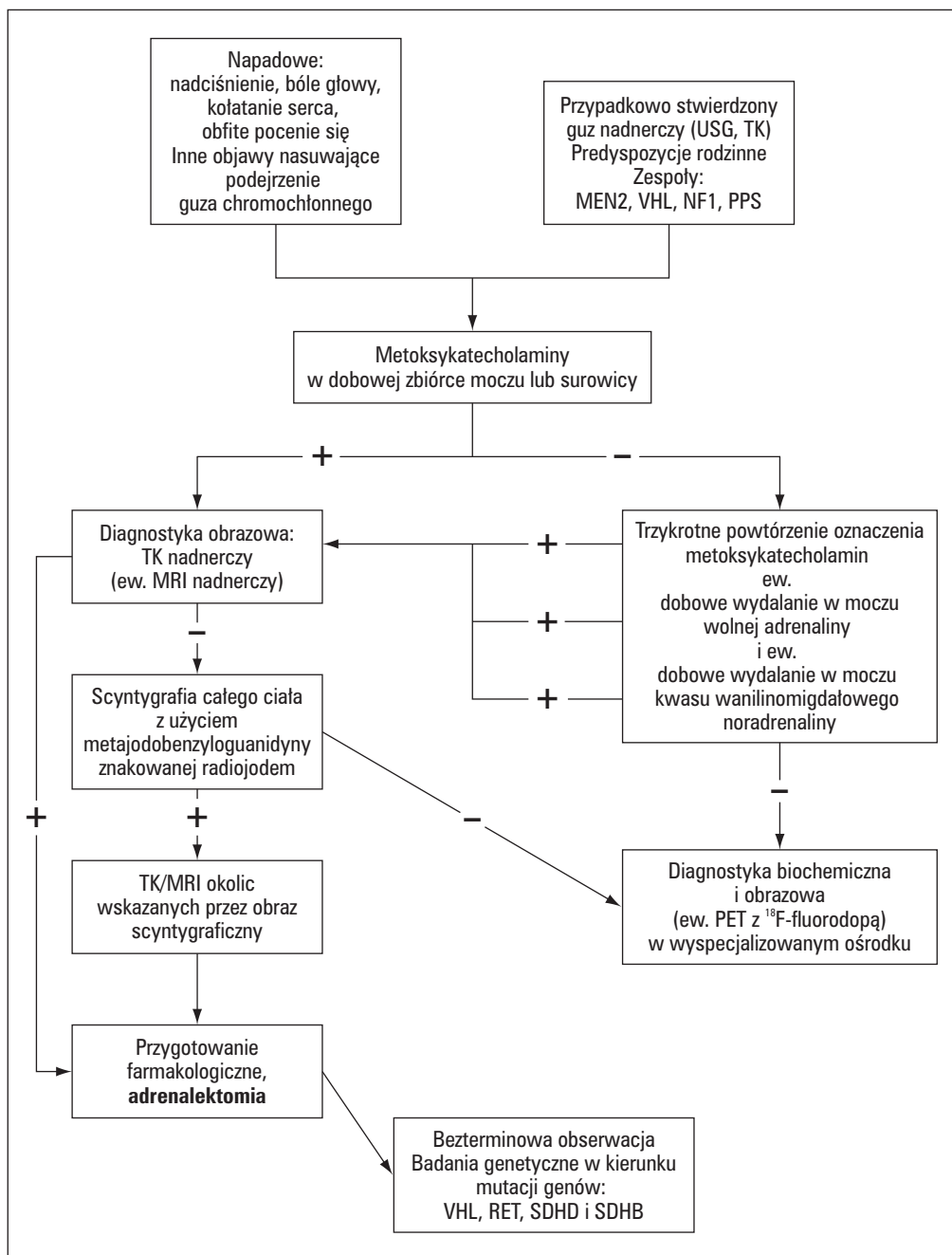
## Postępowanie diagnostyczne

Algorytm postępowania diagnostycznego przedstawia rycina 1.

## Leczenie

Leczeniem z wyboru guza chromochłonnego jest adrenalectomia. Silna aktywność hormonalna *pheochromocytoma* sprawia, że przygotowania do zabiegu zyskują bardzo duże znaczenie. W przygotowaniu pacjenta do operacji zasadniczą rolę odgrywa uzyskanie normalizacji ciśnienia tętniczego i normowolemii, a także dokładna lokalizacja guza, ze szczególnym zwróceniem uwagi na możliwość występowania guzów obustronnych i pozanadnerczowych. Duża retrospektywna analiza wyników leczenia guza chromochłonnego oszacowała 30-dniową śmiertelność i chorobowość po operacji odpowiednio na 2,4% i 23,6%. Czynniki ryzyka wystąpienia powikłań pooperacyjnych okazały się przedoperacyjne wartości skurczowego ciśnienia tętniczego i stężenie metoksykatecholamin w moczu. W innej analizie nie wykazano śmiertelności pooperacyjnej [82–84].

Od początku lat 90. adrenalectomię wykonuje się również metodą laparoskopową, która ma tę przewagę nad metodą klasyczną, że jest mniej obciążająca dla pacjenta, jej zastosowanie wiąże się z krótszym pobytem w szpitalu i pozostaje po niej mniejsza blizna. Do 10% adrenalectomii laparoskopowych wymaga zmiany na zabieg metodą otwartą. Do operacji wykonywanych tą metodą nie kwalifikują się guzy większe niż 8 cm, ostrożność zaleca się nawet przy guzach wielkości 6–8 cm. Niedawno



**Rycina 1.** Algorytm postępowania diagnostycznego u chorych z podejrzeniem guza chromochłonnego  
**Figure 1.** An algorithm for clinical diagnostic steps

opublikowane wyniki metaanalizy porównującej adrenalectomię metodą laparoskopową z laparotomią wykazały brak różnic pomiędzy tymi metodami pod względem wartości ciśnienia i rytmu serca podczas operacji. Natomiast pacjenci po operacji metodą laparoskopową byli krócej hospitalizowani, cechowali się też mniejszą utratą krwi podczas operacji i krótszym czasem rekonwalescencji [51, 82, 85, 86].

Adrenalectomia laparoskopowa wydaje się być metodą z wyboru w przypadku guzów obustronnych,

zważywszy na bardzo rzadką złośliwość tych guzów i możliwość wykonania adrenalectomii oszczędzającej. Przeciwko tej metodzie przemawia ograniczony do tej pory czas obserwacji oraz ostatnio opublikowane doniesienie o wznowie choroby w wyniku jatrogennego rozsiania komórek. U trzech pacjentów z guzami o średnicy 5,5-6,5 cm wykonano zabieg metodą laparoskopową i po pewnym czasie doszło u nich do wznowy choroby, której przyczyną był rozsiew komórek guza w kanale operacyjnym [12, 87, 88].

Leczenie farmakologiczne ma istotne znaczenie zarówno w przygotowaniu do zabiegu operacyjnego, jak i w kontroli objawów klinicznych u pacjentów, u których usunięcie guza nie jest możliwe, lub w momencie pojawienia się przerzutów. Podstawowymi lekami są preparaty nieselektywnie blokujące receptor  $\alpha$ -adrenergiczny — najczęściej stosuje się fenoksyzaminę. Można też stosować leki selektywnie blokujące receptor  $\alpha_1$ -adrenergiczny: prazosynę lub dokazosynę. U chorych, u których obserwuje się znaczną tachykardię lub zaburzenia rytmu serca, należy dołączyć  $\beta$ -adrenolityk. Jego podanie powinno zawsze być poprzedzone zastosowaniem blokady receptorów  $\alpha$ . W przypadku niepowodzenia farmakoterapii za pomocą antagonistów receptorów adrenergicznych można zastosować  $\alpha$ -metylo-paratyrozynę — preparat hamujący syntezę katecholamin, dostępny jedynie w Stanach Zjednoczonych [2, 3, 5].

### Złośliwy guz chromochłonny

Obecnie jedynym powszechnie przyjętym kryterium oceny złośliwości guza chromochłonnego jest występowanie przerzutów. Niektórzy autorzy traktują miejscowe naciekanie tkanek otaczających jako cechę złośliwości guza. Złośliwy charakter guza należy podejrzewać w każdym przypadku guza dużego lub istnienia przerzutów. Nie znaleziono dotychczas takich cech guza (ani klinicznych, ani histologicznych), które mogły przemawiać za jego złośliwym charakterem. Ostatnio pojawiło się wiele doniesień na temat nowych wskaźników biochemicznych i morfologicznych, mogących pomóc w ustaleniu charakteru guza, ale okazały się one w najlepszym wypadku przemawiać za łagodnością guza, a nie za jego złośliwością. Niektóre guzy chromochłonne mogą także wydzielać dopaminę lub DOPE. Zdaniem niektórych autorów, podwyższone stężenie dopaminy w moczu, może wskazywać na złośliwy charakter guza. Cytometrię przepływową uważano za metodę pomocną w odróżnianiu guza złośliwego od łagodnego. Ostatnio pojawiły się jednak prace poddające w wątpliwość jej kliniczną przydatność. Wysoki odsetek guzów złośliwych występuje w przypadku lokalizacji pozanadnerczowej — 36%. Za czynniki ryzyka zgonu w tej grupie uważa się wielkość guza (> 5 cm), naciekanie struktur przyległych oraz obecność przerzutów. W jednej z analiz wszyscy pacjenci z guzem o lokalizacji pozanadnerczowej, mniejszym niż 5 cm przeżyli 15 lat w porównaniu z 59% pacjentów z guzem o średnicy większej niż 5 cm [3, 34, 59, 86].

Leczenie guza złośliwego <sup>131</sup>I-MIBG jest stosunkowo dobrze udokumentowaną metodą przypadku nie-

resekcyjnych guzów złośliwych. Najlepiej udokumentowanym postępowaniem chemioterapeutycznym jest schemat zaproponowany przez Averbucha i wsp., który obejmuje stosowanie cyklofosfamidu, winkrystyny i dakarbazyny. Ostatnio opublikowano prace opisujące zastosowanie w leczeniu agonisty receptorów dla somatostatyny — oktreaktydu [86, 89].

### Wyniki leczenia

W odległej obserwacji obejmującej 129 pacjentów leczonych operacyjnie u 76% chorych nie występowały objawy choroby, u 12% występowały objawy choroby, natomiast 10% pacjentów zmarło. Niekorzystnymi czynnikami rokowniczymi były: rodzinne występowanie choroby, guz wieloogniskowy lub guz o lokalizacji pozanadnerczowej. W obserwacji 5-letniej u 74% chorych wartości ciśnienia tętniczego były prawidłowe. Pięcioletnie przeżycie pacjentów ze złośliwym guzem chromochłonnym szacuje się na 23%. W badaniu na materiale polskim u 62% pacjentów uzyskano normalizację wartości ciśnienia tętniczego [90, 91].

### Podsumowanie

Guz chromochłonny jest wtórną postacią nadciśnienia tętniczego o potencjalnie usuwalnej przyczynie. Mimo ogromnego postępu metod diagnostycznych choroba ta nadal zaskakuje zróżnicowaniem obrazu klinicznego. Z drugiej strony, dzięki badaniom genetycznym jesteśmy w stanie zidentyfikować osoby, u których istnieje zwiększone ryzyko rozwoju tej wtórnej postaci nadciśnienia tętniczego. U tych osób guz chromochłonny można wykryć wcześniej, co w istotny sposób wpływa na rokowanie. Należy też jeszcze raz podkreślić, że osoby z usuniętym guzem chromochłonnym muszą pozostawać pod obserwacją do końca życia. Powinno się u nich przeprowadzić diagnostykę — w tym badania genetyczne, zmierzające do wykrycia innych składowych zespołów o podłożu genetycznym.

### Streszczenie

Guz chromochłonny nadnerczy występuje u około 0,1% ogólnej populacji chorych z nadciśnieniem tętniczym. Różnorodność objawów klinicznych i współistnienie z innymi zespołami często nastrożają dużych trudności diagnostycznych i wymagają



od lekarza zachowania należytej czujności diagnostycznej. Guz chromochłonny może występować sporadycznie i rodzinnie. Jego obecność należy podejrzewać u osób z nadciśnieniem tętniczym, zaburzeniami układu autonomicznego, napadami paniki, rodzinną predyspozycją do rozwoju guza chromochłonnego lub stwierdzonym przypadkowo guzem nadnerczy. Badania genetyczne w kierunku zespołów chorobowych predysponujących do guza chromochłonnego powinny być elementem standardowego postępowania u wszystkich pacjentów z guzem chromochłonnym. Podstawowe znaczenie w diagnostyce *pheochromocytoma* mają metody biochemiczne. W diagnostyce obrazowej główną rolę spełnia tomografia komputerowa. Leczeniem z wyboru guza chromochłonnego jest adrenaektomia. Leczenie farmakologiczne ma istotne znaczenie zarówno w przygotowaniu do zabiegu operacyjnego, jak i w kontroli objawów klinicznych.

**słowa kluczowe: guz chromochłonny, nadciśnienie tętnicze, diagnostyka, leczenie**

*Nadciśnienie Tętnicze 2002, tom 6, nr 3, strony 217–227.*

## Piśmiennictwo

1. Beard C.M., Sheps S.G., Kurland L.T., Carney J.A., Lie J.T. Occurrence of pheochromocytoma in Rochester, Minnesota, 1950 do 1979. *Mayo Clin. Proc.* 1983; 58: 802–804.
2. Kaplan N.M. Pheochromocytoma. W: Kaplan N.M., Lieberman E. *Clinical Hypertension*. Williams & Wilkins, Baltimore 1998.
3. Januszewicz W., Wocial B., Sznajderman M., Januszewicz A. *Guz chromochłonny*. Wydawnictwo Lekarskie PZWL. Warszawa 2000.
4. Januszewicz W., Chodakowska J., Styczyński G. Secondary hypertension in the elderly. *J. Hum. Hypertens.* 1998; 12: 603–606.
5. Manger W.M., Gifford R.W. Pheochromocytoma. *J. Clin. Hypertens.* 2002; 4: 62–72.
6. Skłodowska Z. Nadnercza. W: Kruś S., Skrzypek-Fakhoru E. (red.) *Patomorfologia kliniczna*. Wydawnictwo Lekarskie PZWL. Warszawa 1996.
7. Kwarecki S. Gruczoły wydzielania wewnętrznego. W: Ostrowski K. (red.) *Histologia*. Wydawnictwa Lekarskie PZWL. Warszawa 1995.
8. Neumann H.P.H., Bausch B., McWhinney S.R. i wsp. Germ-line mutations in nonsyndromic pheochromocytoma. *N. Engl. J. Med.* 2002; 346: 1459–1466.
9. Prejbisz A. Cykl komórkowy. W: Bożiłow W., Rowiński J. (red.) *Cytofizjologia kliniczna*. Wydawnictwo uczelniane Akademii Medycznej im. L. Rydygiera w Bydgoszczy. Bydgoszcz 2001.
10. Neumann H.P.H., Berger D.P., Sigmund G. i wsp. Pheochromocytomas, multiple endocrine neoplasia type 2, and von Hippel-Lindau disease. *N. Engl. J. Med.* 1993; 329: 1531–1538.
11. Atuk N.O., Stolle C., Owen J.A., Carpenter J.T., Vance M.L. Pheochromocytoma in von Hippel-Lindau Disease: Clinical presentation and mutation analysis in a large, multigenerational kindred. *J. Clin. Endocrinol. Metab.* 1998; 83: 117–120.
12. Bernandi M.L., Gagel R.F., Angeli A. i wsp. Guidelines for diagnosis and therapy of MEN type 1 and type 2. *J. Clin. Endocrinol. Metab.* 2001; 86: 5658–5671.
13. Phay J.E., Moley J.F., Lairmore T.C. Multiple endocrine neoplasias. *Semin. Surg. Oncol.* 2000; 18: 324–332.
14. Friedrich C.A. Genotype-phenotype correlation in von Hippel-Lindau syndrome. *Human Molecular Genetics* 2001; 10: 763–767.
15. Walther M.M., Herring J., Enquist E., Keiser H.R., Linehan W.M. Von Recklinghausen's disease and pheochromocytomas. *J. Urol.* 1998; 162: 1582–1586.
16. Online Mendelian Inheritance in Man, OMIM (TM). McKusick-Nathans Institute for Genetic Medicine, Johns Hopkins University (Baltimore, MD) and National Center for Biotechnology Information, National Library of Medicine (Bethesda, MD), 2000. World Wide Web URL: <http://www.ncbi.nlm.nih.gov/omim/>
17. Januszewicz A., Neumann H.P.H., Łoń I. i wsp. Incidence and clinical relevance of RET proto-oncogene germline mutations in pheochromocytoma patients. *J. Hypertens.* 2000; 18: 1019–1023.
18. van der Harst E., de Krijger R.R., Bruining H.A. i wsp. Prognostic value of RET proto-oncogene point mutations in malignant and benign, sporadic pheochromocytomas. *Int. J. Cancer* 1998; 79: 537–540.
19. Rodien P., Jeunemaitre X., Dumont C., Beldjord C., Ploquin P.F. Genetic alterations of the RET proto-oncogene in familial and sporadic pheochromocytomas. *Horm. Res.* 1997; 47: 263–268.
20. Eng C., Crossey P.A., Mulligan L.M. i wsp. Mutations in the RET proto-oncogene and the von Hippel-Lindau disease tumour suppressor gene in sporadic and syndromic pheochromocytomas. *J. Med. Genet.* 1995; 32: 934–937.
21. Nguyen L., Niccoli-Sire P., Caron P. i wsp. Pheochromocytoma in multiple endocrine neoplasia type 2: a prospective study. *Eur. J. Endocrinol.* 2001; 144: 37–44.
22. van der Harst E., de Krijger R.R., Dinjens W.N.M. i wsp. Prognostic value of RET proto-oncogene point mutations in malignant and benign, sporadic pheochromocytomas. *Int. J. Cancer* 1998; 77: 337–340.
23. Aguiar R.C.T., Cox G., Pomeroy S.L., Dahia P.L.M. Analysis of the SDHD gene, the susceptibility gene for familial paraganglioma syndrome (PGL1), in pheochromocytomas. *J. Clin. Endocrinol. Metab.* 2001; 86: 2890–2894.
24. Astuti D., Douglas F., Lennard T.W.J. i wsp. Germline SDHD mutation in familial pheochromocytoma. *Lancet* 2001; 357: 1181–1182.
25. Pacak K., Linehan W.M., Eisenhofer G., Walther M.W., Goldstein D.S. Recent advances in genetics, diagnosis, localization, and treatment of pheochromocytoma. *Ann. Intern. Med.* 2001; 134: 315–329.
26. Dlouhy R.G. Pheochromocytoma — death of an axiom. *N. Engl. J. Med.* 2002; 346: 1486–1488.
27. Ross E.J., Griffith D.N.W. The clinical presentation of pheochromocytoma. *Q. J. Med.* 1989; 71: 485–496.
28. Sharma N.A., Kumari S.A., Jain S.A., Varma S. Pheochromocytoma: a 10-year experience in a tertiary care North Indian hospital. *Indian. Heart J.* 2001; 53: 481–485.
29. Eisenhofer G., McClellan M.W., Thanh-Truc H. i wsp. Pheochromocytoma in von Hippel-Lindau syndrome and multiple endocrine neoplasia type 2 display distinct biochemical and clinical phenotypes. *J. Clin. Endocrinol. Metab.* 2001; 86: 1999–2008.

30. Pomares F.J., Canas R., Rodriguez J.M., Hernandez A.M., Parrilla P., Tebar F.J. Differences between sporadic and multiple endocrine neoplasia type 2A pheochromocytoma. *Clin. Endocrinol.* 1998; 48: 195–200.
31. Walther M.M., Keiser H.R., Linehan W.M. Pheochromocytoma: evaluation, diagnosis, and treatment. *World J. Urol.* 1999; 17: 35–39.
32. Casanova S., Rosenberg-Bourgin M., Farkas D., Calmettes C., Feigold N., Heshmati H.M. i wsp. *Clin. Endocrinol.* 1993; 38: 531–537.
33. Januszewicz A. Naciśnienie Tętnicze. Zarys patogenezy, diagnostyki, leczenia. Wyd. II. Medycyna Praktyczna, Kraków 2002.
34. O'Riordain D.S., Young W.F., Clive S.G., Carney J.A., Heerden J.A. Clinical spectrum and outcome of functional extraadrenal paraganglioma. *World J. Surg.* 1996; 20: 916–922.
35. Madej A., Czarkowski M., Skórski M., Górnicka B., Cieszanowski A. Guz chromochłonny o skąpoobjawowym przebiegu klinicznym. *Pol. Merk. Lek.* 2002; 12: 61–64.
36. Lia W.B., Liu C.F., Chiang C.W., Kung C.T., Lee C.W. Cardiovascular manifestations of pheochromocytoma. *Am. J. Emerg. Med.* 2000; 18: 622–625.
37. Sweeney A.T., Malabanan A.O., Blake M.A., de las Morenas A., Cachecho R., Melby J.C. Megacolon as the presenting feature in pheochromocytoma. *J. Clin. Endocrinol. Metab.* 2000; 85: 3968–3972.
38. Shimizu C., Kubo M., Takano K. i wsp. Interleukin-6 (IL-6) producing pheochromocytoma: direct IL-6 suppression by non-steroidal anti-inflammatory drugs. *Clinical Endocrinology* 2001; 54: 405–410.
39. Chlebus M., Łapinski M., Torbicki A. Pheochromocytoma — martwica krwotoczna i przerwanie guza z objawami ostrego brzucha i wstrząsem. *Pol. Arch. Med. Wewn.* 1996; 96: 58–61.
40. May E.E., Beal A.L., Beilman G.J. Traumatic hemorrhage of occult pheochromocytoma: a case report and review of the literature. *Am. Surg.* 2000; 66: 720–724.
41. Lau P., Permezal M., Dawson P., Chester S., Collier N., Forbes I. Pheochromocytoma in pregnancy. *Aust. N. Z. J. Obstet. Gynaecol.* 1996; 36: 472–476.
42. McGrath P.C., Sloan D.A., Schwartz R.W., Kenady D.E. Advances in the diagnosis and therapy of adrenal tumors. *Curr. Opin. Oncol.* 1998; 10: 52–57.
43. Pickering T.G., Isom O.W., Bergman G.W., Barbieri J.M. Pheochromocytoma of the heart. *Am. J. Cardiol.* 2000; 86: 1288–1289.
44. Meunier J.P., Tatou E., Bernard A., Brenot R., David M. Cardiac pheochromocytoma. *Ann. Thorac. Surg.* 2001; 71: 712–713.
45. Karpman E., Zvara P., Stoppacher R., Jackson T.L., Planke M.K. Pheochromocytoma of the urinary bladder: update on new diagnostic modalities plus case report. *Ann. Urol.* 2000; 34: 13–19.
46. Pęczkowska M., Gesssek J., Januszewicz A. i wsp. Pheochromocytoma of the urinary bladder coexisting with another extraadrenal tumour — case report of a 19-year-old male patient. *Blood Pressure* 2002; 11: 101–105.
47. Golkowski F., Trofimiuk M., Huszno B., Szybiński Z., Nowak K., Popiela T. Skąpoobjawowy przypadek guza chromochłonnego nadnerczy. *Pol. Arch. Med. Wewn.* 2001; 60: 399–402.
48. Berglund A.S., Hulthen U.L., Manhem P., Thorsson O., Wollmer P., Tornquist C. Metaiodobenzylguanidine (MIBG) scintigraphy and computed tomography (CT) in clinical practice. Primary and secondary evaluation for localization of pheochromocytomas. *J. Intern. Med.* 2001; 249: 247–251.
49. Patel H.R.H., Harris A.M., Lennard T.W.J. Adrenal masses: the investigation and management of adrenal incidentalomas. *Ann. R. Coll. Surg. Engl.* 2001; 83: 250–252.
50. Barzon L., Scaroni C., Sonino N., Fallo F., Paoletta A., Boscaro M. Risk factors and long-term follow-up of adrenal incidentalomas. *J. Clin. Endocrinol. Metab.* 1999; 84: 520–526.
51. Gill I.S. The case for laparoscopic adrenalectomy. *J. Urol.* 2001; 166: 429–436.
52. Scully R.E., Mark E.J., McNeely W.F. i wsp. Case records of the Massachusetts General Hospital. Case 13-2001 — A 19-Year-Old Man with Bouts of Hypertension and Severe Headaches. *N. Engl. J. Med.* 2001; 344: 1314–1320.
53. Nowakowski P., Januszewicz A. Przerost rdzenia nadnerczy. *Naciśnienie Tętnicze* 1998; 2: 173–175.
54. Lucon A.M., Pereira M.A.A., Mendonca B.B., Halpern A., Wajchenberg B.L., Arap S. Pheochromocytoma: study of 50 cases. *J. Urol.* 1997; 157: 1208–1212.
55. Wocial B., Januszewicz W., Gryglas P., Januszewicz A., Łapinski M. Ocena przydatności oznaczania katecholamin i ich głównych metabolitów w diagnostyce guzów chromochłonnych. *Przeg. Lek.* 1997; 54: 793–798.
56. Gardeta V., Gatta B., Simonnet G., Tabarin A., Chene G., Ducassou D., Corcuff J.B. Lessons from an unpleasant surprise: a biochemical strategy for the diagnosis of pheochromocytoma. *J. Hypertens.* 2001; 19: 1029–1035.
57. Eisenhofer G., Lenders J.W.M., Linehan W.M., McClellan M.W., Goldstein D.S., Keiser H.R. Plasma normetanephrine and metanephrine for detecting pheochromocytoma in von Hippel-Lindau disease and multiple endocrine neoplasia type 2. *N. Engl. J. Med.* 1999; 340: 1872–1879.
58. Lenders J.W.M., Keiser H.R., Glodstein D.S. i wsp. Plasma metanephrines in the diagnosis of pheochromocytoma. *Ann. Intern. Med.* 1995; 123: 101–109.
59. Januszewicz W., Wocial B., Januszewicz A., Gryglas P., Prejbisz A. Dopamine and Dopa urinary excretion in patient with pheochromocytoma — diagnostic implications. *Blood Pressure* 2001; 10: 212–216.
60. Lenders J.W.M., Pacak K., Walther M.M. i wsp. Biochemical diagnosis of pheochromocytoma. Which is the best? *JAMA* 2002; 287: 1427–1434.
61. Neumann H.P.H., Lenders J.W.M., Pacak K., Eisenhofer G. Reply Imaging vs. Biochemical testing for pheochromocytoma. *JAMA* 2002; 288: 314–315.
62. Wocial B., Chojnowski K., Chodakowska J., Feltyński T., Łazęcki D., Januszewicz W. Test z klonidyną w rozpoznawaniu guza chromochłonnego. *Pol. Tyg. Lek.* 1991; 46: 35–36.
63. Bravo E.L., Tarazi R.C., Fouad F.M., Vidt D.G., Gifford R.W. Clonidine-suppression test. A useful aid in the diagnosis of pheochromocytoma. *N. Engl. J. Med.* 1981; 305: 623–626.
64. Słapa R.Z., Kasperlik-Zaluska A.A., Szopiński K. i wsp. Przydatność ultrasonografii trójwymiarowej w diagnostyce zmian w polach nadnerczowych. *Doniesienie wstępne. Ultrasonografia* 2001; 6: 43–45.
65. Feltyński T., Januszewicz W., Chodakowska J. i wsp. Ocena przydatności niektórych metod lokalizacyjnych w diagnostyce pheochromocytoma. *Pol. Tyg. Lek.* 1991; 46: 639–640.
66. Mannelli M., Ianni L., Cilotti A., Conti A. Pheochromocytoma in Italy: a multicentric retrospective study. *Eur. J. Endocrinol.* 1999; 141: 619–624.
67. Maurea S., Cuocolo A., Reynolds J.C., Neumann R.D., Salvatore M. Diagnostic imaging in patients with paraganglio-

- mas. Computed tomography, magnetic resonance and MIBG scintigraphy comparison. *Q. J. Nucl. Med.* 1996; 40: 365–371.
68. Hanson M.W., Feldman J.M., Beam C.A., Leight G.S., Coleman R.E. Iodine 131-labeled metaiodobenzylguanidine scintigraphy and biochemical analyses in suspected pheochromocytoma. *Arch. Intern. Med.* 1991; 151: 1397–1402.
69. Maurea S., Cuocolo A., Reynolds J.C. i wsp. Iodine-131-metaiodobenzylguanidine scintigraphy in preoperative and postoperative evaluation of paragangliomas: comparison with CT and MRI. *J. Nucl. Med.* 1993; 34: 173–179.
70. Swensen S.J., Brown M.L., Sheps S.G. i wsp. Use of <sup>131</sup>I-MIBG scintigraphy in the evaluation of suspected pheochromocytoma. *Mayo Clin. Proc.* 1985; 60: 299–304.
71. Clesham G.J., Kennedy A., Lavender J.P., Dollery C.T., Wilkins M.R. Meta-iodobenzylguanidine (MIBG) scanning in the diagnosis of pheochromocytoma. *J. Hum. Hypert.* 1993; 7: 353–356.
72. Ackery D.M., Tippett P., Condon B., Sutton H.E., Wyeth P. New approach to the localization of pheochromocytoma: imaging with <sup>131</sup>I-MIBG. *Br. Med. J.* 1984; 288: 1587–1591.
73. Shapiro B., Sisson J.C., Eyre P., Copp J.E., Dmuchowski C., Beierwaltes W.H. <sup>131</sup>I-MIBG, a new agent in diagnosis and treatment of pheochromocytoma. *Cardiology* 1985; 72 (supl. 1): 137–142.
74. Hanna N.H., Kenady D.E. Advances in the management of adrenal tumors. *Curr. Opin. Oncol.* 2000; 12: 49–53.
75. van der Harst E., de Herder W.W., Bruining H.A. i wsp. [<sup>123</sup>I]Metaiodobenzylguanidine and [<sup>111</sup>In]Octreotide uptake in benign and malignant pheochromocytomas. *J. Clin. Endocrinol. Metab.* 2001; 86: 685–693.
76. Jalil N.D., Pattou F.N., Combemale F. i wsp. Effectiveness and limits of preoperative imaging studies for the localization of pheochromocytoma and paragangliomas: a review of 282 cases. *Eur. J. Surg.* 1998; 164: 23–28.
77. Słapa R.Z., Jakubowski W., Januszewicz A. i wsp. Discriminatory power of MRI for differentiation of adrenal non-adenomas vs. adenomas evaluated by means of ROC analysis: can biopsy be obviated? *Eur. Radiol.* 2000; 10: 95–104.
78. Jakubowski W., Słapa R.Z. Metody wizualizacyjne w diagnostyce nadciśnienia tętniczego. W: Januszewicz A., Januszewicz W., Szczepańska-Sadowska E., Sznajderman M. (red.) *Nadciśnienie tętnicze*. Medycyna Praktyczna, Kraków 2000.
79. Pacak K., Goldstein D.S., Doppman J.L., Shulkin B.L., Udelsman R., Eisenhofer G.A. „Pheo” lurks: Novel approaches for locating occult pheochromocytoma. *J. Clin. Endocrinol. Metab.* 2001; 86: 3641–3646.
80. Pacak K., Eisenhofer G., Carrasquillo J.A., Chen C.C., Li S.T., Goldstein D.S. 6-[<sup>18</sup>F]Fluorodopamine Positron Emission Tomographic (PET) scanning for diagnostic localization of pheochromocytoma. *Hypertension* 2001; 38: 6–8.
81. Hoyerle S., Nitzsche E., Altehofer C. i wsp. Pheochromocytomas: detection with <sup>18</sup>F DOPA whole-body PET — initial results. *Radiology* 2002; 222: 507–512.
82. Godellas C.V., Prinz R.A. Surgical approach to adrenal neoplasms. *Surgical Oncology Clinics of North America* 1998; 7: 807–817.
83. Ulchaker J.C., Goldfarb D.A., Bravo E.L., Novick A.C. Successful outcomes in pheochromocytoma surgery in the modern era. *J. Urolog.* 1999; 161: 764–767.
84. Plouin P.F., Duclos J.M., Soppelsa F., Boulblil G., Chatellier G. Factors associated with perioperative morbidity and mortality in patients with pheochromocytoma: analysis of 165 operations at a single center. *J. Clin. Endocrinol. Metab.* 2001; 86: 1480–1486.
85. McCallum R.W., Connell J.M. Laparoscopic adrenalectomy. *Clin. Endocrinol.* 2001; 55: 435–436.
86. Kopf D., Goretzki P.E., Lehnert H. Clinical management of malignant adrenal tumors. *J. Cancer Res. Clin. Oncol.* 2001; 127: 143–155.
87. Neumann H.P., Reincke M., Bender B.U., Elsner R., Janetschek G. Preserved adrenocortical function after laparoscopic bilateral adrenal sparing surgery for hereditary pheochromocytoma. *J. Clin. Endocrinol. Metab.* 1999; 84: 2608–2610.
88. Li M.L., Fitzgerald P.A., Price D.C., Norton J.A. Iatrogenic pheochromocytomatosis: a previously unreported result of laparoscopic adrenalectomy. *Surgery* 2001; 130: 1072–1077.
89. Mundschenk J., Lehnert H. Malignant pheochromocytoma. *Exp. Clin. Endocrinol. Diabetes* 1998; 106: 373–376.
90. Pruszczyk P., Januszewicz W., Feltynowski T. i wsp. Long-term follow-up after surgical removal of pheochromocytoma — observations in 61 patients. *Clin. Exp. Hypertens.* 1991; 13: 1179–1194.
91. Plouin P.F., Chatellier G., Fofol I., Corvol P. Tumor recurrence and hypertension persistence after successful pheochromocytoma operation. *Hypertension* 1997; 29: 1133–1139.

