

# Związek obrazu odcinka ST-T w spoczynkowym elektrokardiogramie u chorych na nadciśnienie tętnicze z przerostem lewej komory serca i miażdżycą tętnic wieńcowych

## Relationship of ST-T Segment Abnormalities in Rest ECG with Left Ventricular Hypertrophy and Coronary Artery Disease in Patients with Hypertension

### Summary

**Background** Hypertensive patients often present with abnormal ST segment in rest ECG, which carries negative prognosis, although its determinants have not been fully explained.

**Material and methods** We investigated the group of 197 hypertensive patients with no previous myocardial infarction scheduled to coronary angiography because of chest pain (mean age  $53 \pm 9$  ys, 33% women). Left ventricular hypertrophy was analysed with echocardiography.

**Results** Abnormal ST segment in rest ECG was present in 29% cases, it took form of left ventricular strain in 66% and in 34% it manifested as either isolated T wave abnormality or ST depression. Both types of abnormalities were not related to the presence of significant coronary artery disease (stenosis  $> 50\%$ ). Left ventricular strain was related to ventricular hypertrophy and isolated T wave abnormalities or ST depression were more prevalent in women.

**Conclusions** We conclude that ST segment abnormalities are common in hypertensives and that they are not related to the coronary stenosis, so their role in diagnosis of coronary artery disease in this group of patients is limited.

**key words:** hypertension, left ventricular hypertrophy, electrocardiography, coronary artery disease

*Arterial Hypertension 2003, vol. 7, no 4, pages 227–234.*

### Wstęp

U chorych na nadciśnienie tętnicze często obserwuje się nieprawidłowości spoczynkowego elektrokardiogramu, które dotyczą przede wszystkim zwiększo-

nego woltażu zespołu QRS, a także nieprawidłowego przebiegu odcinka ST-T.

Zmiany odcinka ST, charakteryzujące się jego skośnym przebiegiem w dół względem linii izoelektrycznej w odprowadzeniach lewokomorowych (I, avL, V5, V6), nazywane są przeciążeniem lewej komory i są istotnym wskaźnikiem złego rokowania [1–3]. Zmiany odcinka ST mogą, oprócz typowej formy przeciążenia, przyjmować również postać spłaszczenia, dwufazowości lub wręcz odwrócenia załamek T. Innym typem zmian jest równoległe do linii izoelektrycznej

Adres do korespondencji: dr hab. med. Tomasz Pasierski  
Oddział Kardiologii, Centralny Szpital Kolejowy SPZOZ  
ul. Bursztynowa 2, 04–749 Warszawa  
tel./faks: (022) 513–53–12

 Copyright © 2003 Via Medica, ISSN 1428–5851

obniżenie odcinka ST bez zmian załamka T. Nie jest do końca jasne, czy zmiany odcinka ST-T, pojawiające się u osób z przerostem lewej komory serca, mają charakter pierwotny (są spowodowane upośledzeniem repolaryzacji na poziomie komórkowym) czy wtórny (są konsekwencją zaburzeń depolaryzacji wynikających z przerostu) [4, 5]. Ponadto zmiany w czasie trwania potencjału czynnościowego, spowodowane przerostem lewej komory, mogą w podobny sposób odwrócić kierunek repolaryzacji jak niedokrwienie mięśnia sercowego [6, 7]. Ten typ zmian pojawia się również w wyniku znacznego stopnia obniżenia ciśnienia tętniczego i prawdopodobnie wywołanego w ten sposób niedokrwienia podwiesrdziowego [8].

Różnicowanie między przerostem a niedokrwieniem mięśnia sercowego ma u chorych z nadciśnieniem tętniczym duże znaczenie, gdyż niedokrwienie w tej grupie występuje często i może wynikać zarówno z upośledzenia mikrokrążenia, jak i ze zwężenia tętnic wieńcowych [9].

Celem niniejszej pracy była ocena częstości zmian odcinka ST-T u osób z nadciśnieniem tętniczym i bólami w klatce piersiowej, kwalifikujących się do koronarografii, oraz próba oceny warunkujących je czynników demograficznych i klinicznych.

## Material i metody

W okresie od grudnia 1991 roku do maja 1996 roku analizie poddano 197 osób (średnia wieku  $53 \pm 9$  lat, 33% kobiet) z nadciśnieniem tętniczym hospitalizowanych w Klinice Choroby Wieńcowej Instytutu Kardiologii w Warszawie, u których występowały bóle w klatce piersiowej będące powodem wykonania koronarografii. Z badania wyłączano chorych po zawale serca lub z elektrokardiograficznymi cechami przebytego zawału serca, w tym również zawału bez załamka Q, a także osoby z utrwalonym migotaniem przedsionków oraz po wszczępieniu układu stymulującego serce. Zaawansowanie nadciśnienia tętniczego oceniono na podstawie okresów (stadiów) zaproponowanych przez *Joint National Committee VI (JNC VI)* [9]. Podstawą klasyfikacji były wartości ciśnienia rozkurczowego (DBP, *diastolic blood pressure*), które stwierdzono przed rozpoczęciem leczenia. Okres 1 nadciśnienia tętniczego rozpoznawano, gdy wartości DBP wynosiły 90–99 mm Hg, a okres 2, gdy wynosiły 100–109 mm Hg (okres 2 stwierdzono u 105 spośród badanych osób). W przypadku gdy chory otrzymywał co najmniej 3 leki hipotensyjne, rozpoznawano również okres 2 nadciśnienia. Czas, jaki upłynął od rozpoznania nadciśnienia tętniczego, wynosił u badanych 1–40 lat (średnio  $9 \pm 9$  lat).

U wszystkich chorych, z wyjątkiem 2 osób, stosowano farmakoterapię obniżającą ciśnienie. Bóle w klatce piersiowej, które były podstawą do skierowania na koronarografię, trwały wśród badanych osób od 1 miesiąca do 20 lat (średnio  $3 \pm 4$  lata).

U wszystkich chorych wykonano spoczynkowy elektrokardiogram z rejestracją 12 odprowadzeń. Przerost lewej komory serca rozpoznawano na podstawie kryterium Sokołow-Lyons, gdy suma woltażu załamka S w odprowadzeniu  $V_1$  i załamka R w odprowadzeniu  $V_5$  lub  $V_6$  przekraczała 35 mm [6]. Przeciążenie lewej komory rozpoznawano, gdy ujemnym i asymetrycznym załamkiem T w jednym z odprowadzeń lewokomorowych towarzyszyło skośne w dół względem linii izoelektrycznej obniżenie odcinka ST (ryc. 1) [6]. Za nieprawidłowe uznano ponadto wystąpienie jakiegokolwiek ujemnych załamków T w odprowadzeniach  $V_3, V_4, V_5, V_6$  (ryc. 2) oraz równoległe do linii izoelektrycznej obniżenie odcinka ST o co najmniej 1 mm w którymkolwiek z 12 odprowadzeń (ryc. 3). Oś zespołu QRS i oś załamka T obliczano, korzystając z systemu komputerowego aparatu Marquette.

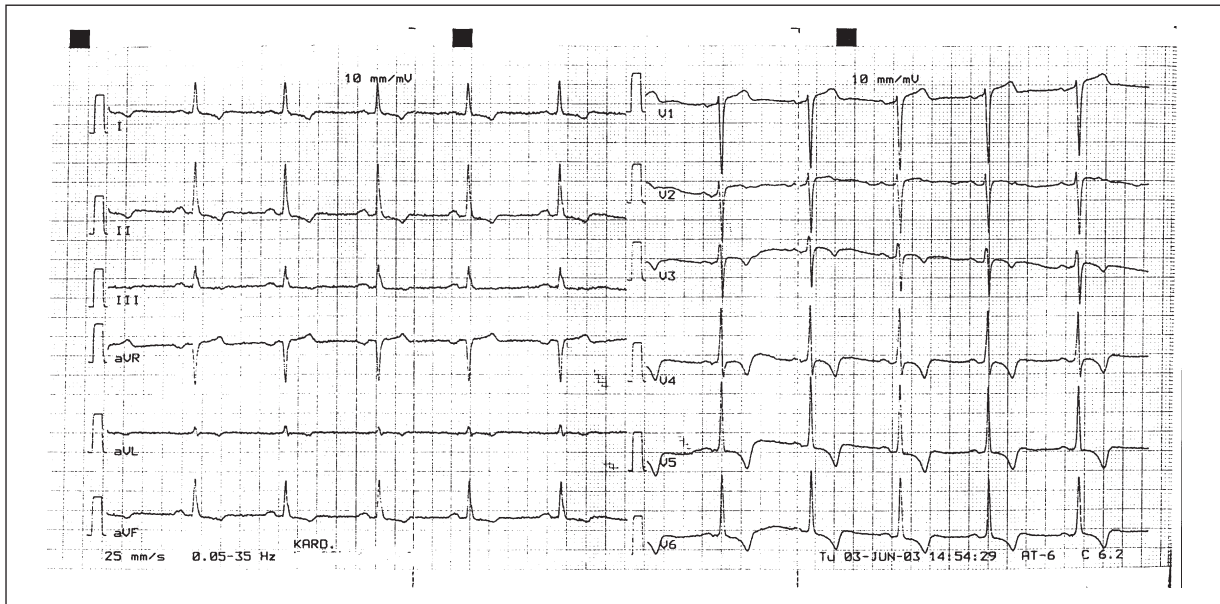
Masę lewej komory serca oceniano na podstawie badania echokardiograficznego i pomiarów w prezentacji M wykonanych w konwencji *American Society of Electrocardiography (ASE)*, a obliczano na podstawie wzoru:

$$\text{Masa lewej komory [g]} = 0,8 \{1,04 \text{ g/cm}^3 [(LKR + PMK + TS)^3 - LKR^3]\} + 0,6$$

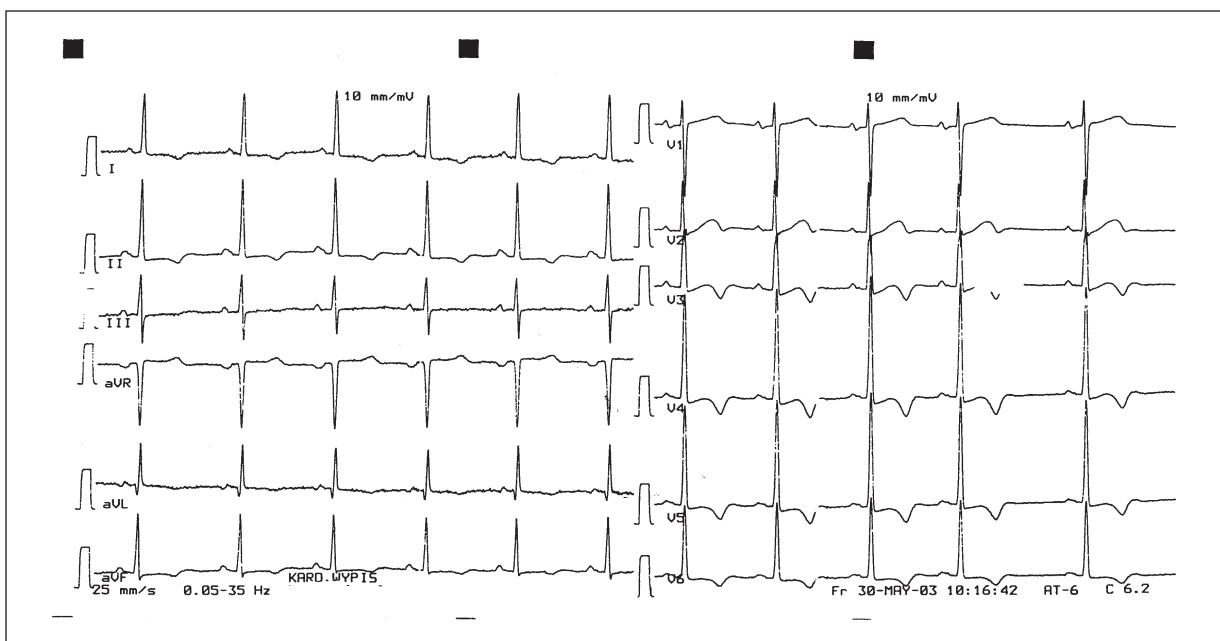
LKR — średnica jamy lewej komory, PMK — grubość przegrody międzykomorowej, TS — grubość tylnej ściany lewej komory (wszystkie pomiary w rozkurczu w cm) [10].

Koronarografię wykonywano metodą Judkinsa. Za wynik dodatni (istotne zwężenie) przyjmowano ponad 50-procentowe zwężenie średnicy jednej z głównych tętnic wieńcowych lub jednej z ich głównych gałęzi.

Rozkład zmiennych oceniano pod kątem jego zgodności z rozkładem normalnym, stosując test Kołmogorowa-Smirnowa. Znamienność statystyczną różnic między średnimi zmiennych o rozkładzie normalnym — za pomocą testu *t*-Studenta, między średnimi zmiennych o rozkładzie różnym od normalnego — testem U Mana Whitneya, a zmienne kategoryczne — testem  $\chi^2$ . Obliczenia statystyczne wykonano za pomocą programu komputerowego Statistica For Windows. Zmienne przedstawiano jako średnią  $\pm$  odchylenie standardowe (SD, *standard deviation*) rozkładu. Za znamienne statystycznie przyjęto wartości  $p < 0,05$ .



**Rycina 1.** Elektrokaradiogram 12-odprowadzeniowy. Obraz przeciążenia lewej komory serca (bez towarzyszących woltażowych cech przerostu)  
**Figure 1.** 12 lead electrocardiogram. Left ventricular strain (without electrocardiographic criteria of hypertrophy)

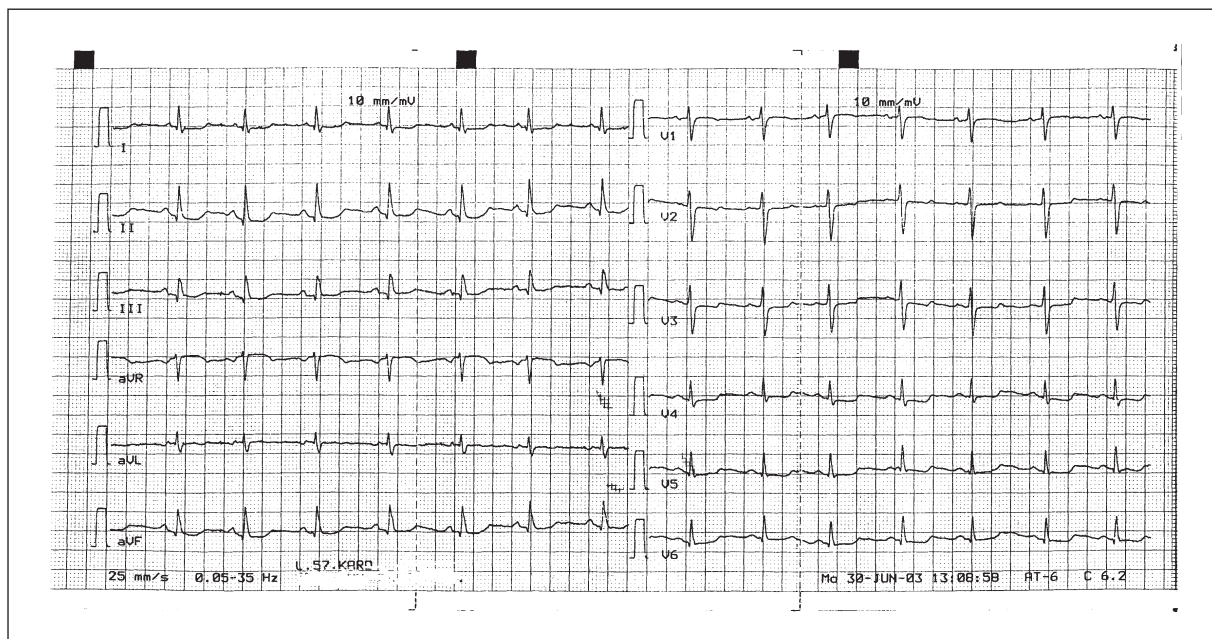


**Rycina 2.** Elektrokaradiogram 12-odprowadzeniowy. Izolowane ujemne załamki T bez obniżenia odcinka ST  
**Figure 2.** 12 lead electrocardiogram. Isolated negative T waves without ST depression

## Wyniki

Na podstawie koronarografii wykazano istotne zwężenie średnicy tętnicy wieńcowej u 59% badanych. Nieprawidłowości odcinka ST-T stwierdzano w spoczynkowym elektrokaradiogramie łącznie u 29% pacjentów z nadciśnieniem tętniczym. U 19% bada-

nych stwierdzano nieprawidłowość okresu repolaryzacji o charakterze przeciążenia lewej komory serca, jedynie u 26% badanych zmianom tym towarzyszyły elektrokaradiograficzne cechy przerostu lewej komory. Obecność przeciążenia lewej komory serca nie zależała od płci ani występowania choroby wieńcowej, lecz wiązała się z wyższym wskaźnikiem masy



**Rycina 3.** Elektrokardiogram 12-odprowadzeniowy. Równoległe w dół obniżenie ST w odprawdzeniach przedsercowych  
**Figure 3.** 12 lead electrocardiogram. Horizontal ST depression in precordial leads

lewej komory, częstszym występowaniem okresu 2 nadciśnienia tętniczego oraz dłuższym wywiadem występowania nadciśnienia (tab. I).

U 8% osób obserwowano zaburzenie okresu repolaryzacji w postaci nieprawidłowego odwrócenia załamka T w odprawdzeniach przedsercowych, natomiast równoległe do linii izoelektrycznej obniżenie odcinka ST o co najmniej 1 mm występowało u 4% badanych. Nieprawidłowe ujemne załamki T i/lub obniżenie odcinka ST stwierdzono łącznie u 10% chorych (u 2% badanych zaobserwowano oba typy zmian). Nieprawidłowy obraz odcinka ST/T (inny niż przeciążenie lewej komory) występował częściej

u kobiet (tab. II) i nie wiązał się ze zwiększonym wskaźnikiem masy lewej komory, obecnością choroby wieńcowej ani okresem oraz trwaniem nadciśnienia tętniczego.

Kąt między osią elektryczną załamka T i zespołu QRS w płaszczyźnie czołowej zawierał się w badanej grupie w granicach 0–207° i wynosił średnio  $38 \pm 39^\circ$ . Nie stwierdzano różnicy w wielkości tego wskaźnika w grupach różniących się obecnością choroby wieńcowej ( $40 \pm 41^\circ$  vs.  $35 \pm 37^\circ$ ,  $p = \text{NS}$ ), ale wykazano jego dodatnią korelację ze wskaźnikiem masy lewej komory ( $r = 0,30$ ;  $p < 0,0001$ ), lecz nie ze wskaźnikiem grubości ściany lewej komory ( $r = 0,10$ ;  $p = \text{NS}$ ).

**Tabela I.** Charakterystyka kliniczna chorych z elektrokardiograficznym obrazem przeciążenia lewej komory serca

**Table I.** Clinical characteristics of patients with left ventricular strain

Wskaźnik	Przeciążenie (+)	Przeciążenie (–)	p <
N	38	159	
Wiek (lata)	$55 \pm 8$	$52 \pm 9$	NS
Wskaźnik masy lewej komory [ $\text{g}/\text{m}^2$ ]	$133 \pm 4,9$	$110 \pm 27$	0,0001
Stosunek grubości do promienia lewej komory	$0,51 \pm 11$	$0,48 \pm 11$	NS
Kobiety (%)	39	31	NS
Zwężone tętnice wieńcowe (%)	66	57	NS
Czas trwania nadciśnienia (lata)	$12,1 \pm 9,1$	$7,8 \pm 8,2$	0,005
Okres 2 nadciśnienia (%)	74	48	0,01

**Tabela II.** Charakterystyka kliniczna chorych z nieprawidłowym obrazem odcinka ST i/lub załamka T w EKG (innym niż przeciążenie lewej komory)**Table II.** Clinical characteristics of patients with abnormal ST-T segment (other than left ventricular strain)

Wskaźnik	Nieprawidłowe ST/T	Prawidłowe ST/T	p <
N	19	178	
Wiek (lata)	53 ± 8	53 ± 8	NS
Wskaźnik masy lewej komory [g/m <sup>2</sup> ]	105 ± 27	115 ± 34	NS
Stosunek grubości do promienia lewej komory	0,50 ± 11	0,48 ± 11	NS
Kobiety (%)	58	30	0,05
Zwężone tętnice wieńcowe (%)	53	60	NS
Czas trwania nadciśnienia (lata)	7,3 ± 7,6	8,8 ± 8,6	NS
Okres 2 nadciśnienia (%)	47	54	NS

## Dyskusja

Od czasu opublikowania pierwszych wyników badania *Framingham* wiadomo, że stwierdzone w elektrokardiogramie cechy przeciążenia lewej komory serca u chorych na nadciśnienie tętnicze (niezależnie od wysokości ciśnienia) zwiększają ryzyko wystąpienia powikłań sercowo-naczyniowych [1]. Zła prognoza związana z przeciążeniem lewej komory jest niezależna od obecności cech jej przerostu. W innych badaniach prospektywnych potwierdzono również, że wszelkie nieprawidłowości odcinka ST są negatywnym czynnikiem prognostycznym u wyjściowo zdrowych osób, w tym osób bez nadciśnienia tętniczego [2, 3, 10].

Prawidłowa repolaryzacja rozpoczyna się od komórek podnasierdziowych, posiadających krótszy potencjał czynnościowy, i jest skierowana do komórek warstwy podwiersdziowej o dłuższym potencjale czynnościowym [4]. Odwrócenie załamka T jest spowodowane odwróceniem kierunku repolaryzacji (z warstwy podwiersdziowej do podnasierdziowej) — wektor załamka T odwraca się w prawo i w odprowadzeniach lewokomorowych pojawiają się początkowo płaskie, a następnie asymetryczne, ujemne załamki T [6]. W badaniach eksperymentalnych przeprowadzonych na zwierzętach wykazano, że w następstwie przerostu lewej komory serca zmienia się czas trwania potencjałów czynnościowych w komórkach pochodzących z różnych warstw mięśnia lewej komory, co prowadzi do odwrócenia gradientu fali repolaryzacji i wystąpienia ujemnych załamek T w zapisie EKG [7]. Za to zjawisko może być odpowiedzialne zmniejszenie błonowego gradientu wapnia wskutek jego zwiększonego napływu do wnętrza komórki przez wolne kanały wapniowe (typu L) lub też upośledzenie wymiany jonów

wapnia na jony sodu [7]. Włókna kardiomiocytów u chorych na nadciśnienie tętnicze podlegają coraz większym naprężeniom, wzrasta również zróżnicowanie naprężeń w przekroju ściany lewej komory serca. Różnice naprężeń poszczególnych warstw prowadzą do zmiany czasu trwania ich potencjałów czynnościowych, co może zaburzyć repolaryzację i odwrócić jej kierunek [11]. Podwyższone ciśnienie końcoworozkurczowe zmniejsza różnicę w czasie trwania potencjału czynnościowego komórek warstwy podwiersdziowej i podnasierdziowej, czego przejawem w zapisie EKG jest spłaszczenie załamka T [7, 11].

Niektórzy autorzy uważają, że zmiany załamka T w zapisie EKG, występujące u osób z nadciśnieniem tętniczym, są wtórne do zaburzeń depolaryzacji — wydłużenia czasu aktywacji komór (wydłużenia trwania zespołów QRS) [12]. Hipotezy te są jednak kwestionowane, ponieważ zmiany charakteryzujące się skośnym w dół w stosunku do linii izoelektrycznej przebiegiem odcinka ST pojawiają się także przy prawidłowej amplitudzie zespołu QRS i prawidłowym czasie aktywacji komór. W związku z tym są raczej wyrazem przerostu komory niż jej niedokrwienia [12]. Zmiany o typie przeciążenia lewej komory serca ulegają regresji w trakcie leczenia przeciwnadciśnieniowego, co nie zawsze wiąże się ze zmniejszeniem amplitudy zespołu QRS [1].

W badanej grupie u 29% osób stwierdzono zmiany odcinka ST-T, z czego w 66% miały one postać przeciążenia lewej komory, a w 34% postać nieprawidłowego odwrócenia załamka T w odprowadzeniach przedsercowych lub równoległego do linii izoelektrycznej obniżenia odcinka ST. Dane te są bardzo zbliżone do wyników, które uzyskali Huwez i wsp., przeprowadzając badanie w grupie chorych z nadciśnieniem tętniczym i prawidłowymi tętnicami



mi wieńcowymi. Stwierdzili oni, że zaburzenia okresu repolaryzacji w EKG u 63% przyjmowały postać przeciążenia lewej komory, a u 37% — postać izolowanego obniżenia odcinka ST lub odwrócenia załamka T [13]. W grupie badanej przez autorów oba typy zmian okresu repolaryzacji lewej komory nie wykazywały związku z obecnością istotnych hemodynamicznie zwężeń w tętnicach wieńcowych, wiązały się natomiast z podwyższonym wskaźnikiem masy lewej komory i występowały częściej u chorych w 2 okresie naciśnienia tętniczego.

Należy zwrócić uwagę, że występowanie zmian o typie przeciążenia nie było ściśle powiązane z woltażowymi cechami przerostu lewej komory, który stwierdzano tylko u 26% osób z tym obrazem EKG. U 25% osób ze skośnym w dół względem linii izoelektrycznej przebiegiem odcinka ST, badanych przez Shorta i Weira, nie stwierdzano woltażowych cech przerostu lewej komory [14]. W grupie badanej przez autorów obecność istotnych zwężeń w tętnicach wieńcowych nie zwiększała częstości elektrokardiograficznych cech przeciążenia lewej komory. Gdyby obraz przeciążenia lewej komory był wynikiem niedokrwienia podwiesrdziowego, to powinniśmy obserwować dodawanie się wpływu niedokrwienia wynikającego ze zwężenia tętnic wieńcowych i niedokrwienia wywołanego przerostem lewej komory. Mimo zwężeń w tętnicach wieńcowych spoczynkowe ukrwienie mięśnia sercowego mogło być jednak wystarczające. W badaniach, które przeprowadzili Pringle i wsp., stwierdzono, że u osób z cechami przeciążenia lewej komory w EKG obecność zwężeń tętnic wieńcowych wiązała się z wyższym wskaźnikiem masy lewej komory ( $194 \text{ g/m}^2$  vs.  $164 \text{ g/m}^2$ ) [15]. Jest to pośrednio zgodne z wynikami przedstawianymi w pracy autorów, ponieważ zaistnienie wpływu zwężonych tętnic wieńcowych na przeciążenie lewej komory prowadziłyby do pojawiania się tego obrazu już przy niższych wartościach masy lewej komory.

W prezentowanym badaniu nieprawidłowy załamek T lub obniżony odcinek ST występowały częściej u kobiet i nie wykazywały powiązania z echokardiograficznym przerostem lewej komory ani z okresem naciśnienia tętniczego. Ten związek izolowanych nieprawidłowości załamek T z płcią kobiecą jest znany od dawna, ale do chwili obecnej nie znalazł wytłumaczenia [16].

Wyrazem repolaryzacji lewej komory jest kąt między osią zespołu QRS a osią załamek T w płaszczyźnie czołowej (kąt QRS-T) [6]. W przypadku przerostu mięśnia lewej komory oś załamek T odsuwa się od osi zespołu QRS i odwraca się coraz bardziej w prawo, co stanowi przyczynę stopniowego zwiększania się tego kąta (wartości  $> 45^\circ$  są już nieprawi-

dłowe) [6]. Przy wysokich wartościach kąta w odpowiednich odprowadzeniach kończynowych w zależności od osi zespołu QRS można stwierdzić ujemne załamki T. Wczesnym odzwierciedleniem tego zjawiska w zapisie EKG jest objaw: T w odprowadzeniu III wyższe od T w odprowadzeniu I [6]. W długotrwałym naciśnieniu tętniczym oś elektryczna załamek T może maksymalnie odchylić się w prawo do wartości  $\pm 180^\circ$ . Wtedy w odprowadzeniu I załamek T ulegnie całkowitemu odwróceniu [6]. Wartości kąta wyższe niż  $45^\circ$  mogą również wskazywać na niedokrwienie lewej komory. Niedawno wykazano, że wartość kąta między zespołem QRS a załamekiem T jest silnym i niezależnym czynnikiem ryzyka zgonu z powodu choroby serca w populacji ogólnej [17]. W badaniu autorów niniejszego artykułu nie stwierdzano różnicy w wielkości wspomnianego kąta w grupach różniących się obecnością choroby wieńcowej, wykazano natomiast jego wprost proporcjonalne powiązanie ze wskaźnikiem masy lewej komory.

Wielu autorów starało się ustalić, w jakim stopniu zmiany ST występujące w zapisie EKG u chorych z naciśnieniem tętniczym i z przerostem mięśnia lewej komory są spowodowane zaburzeniami repolaryzacji, wynikającymi z przerostu, a w jakim stopniu — niedokrwieniem spowodowanym zwężeniem tętnic wieńcowych w następstwie miażdżycy, która u osób z naciśnieniem tętniczym postępuje znacznie szybciej. Tylko nieliczni badacze, między innymi cytowani powyżej Huwez i wsp., którzy objęli badaniem 24 osoby, wykonali koronarografię i ocenili ewentualne zmiany w tętnicach wieńcowych u pacjentów z naciśnieniem tętniczym i z przerostem mięśnia lewej komory [13].

Na podstawie analizy chorych z naciśnieniem tętniczym i z przerostem lewej komory w EKG, uczestniczących w badaniu *Losartan Intervention For End point (LIFE)*, wykazano obecność cech przeciążenia lewej komory w zapisie EKG u 15% badanych [18]. Zmiany te występowały częściej u osób z chorobą wieńcową rozpoznawaną na podstawie wywiadu lub przebytego zawału serca w EKG (29% vs. 11%;  $p < 0,001$ ). Występowanie cech przeciążenia lewej komory w EKG wiązało się, podobnie jak w badaniu autorów niniejszego artykułu, z wyższym wskaźnikiem masy lewej komory. Związek z chorobą wieńcową, określoną na podstawie wywiadu, może być jednak niewspółmierny, ponieważ sam przerost lewej komory może również stanowić przyczynę bólów w klatce piersiowej [11]. Związek między wielkością obniżenia odcinka ST w odprowadzeniach przedsercowych a obecnością i wielkością przerostu mięśnia lewej komory badano również w ramach *Strong Heart Study (SHS)* [19]. Stwier-

dzono, że im większe obniżenie ST, tym większe: grubość mięśnia, masa i wskaźnik masy lewej komory. Mając na uwadze, że nieprawidłowości przebiegu odcinka ST najczęściej są wyrazem przerostu lewej komory, można przypuszczać, że ich negatywne znaczenie prognostyczne wynika właśnie z negatywnego wpływu przerostu na rokowanie [1–3, 9].

## Wnioski

W grupie chorych z nadciśnieniem tętniczym i z bólami w klatce piersiowej zaburzenia okresu repolaryzacji, których wyrazem jest nieprawidłowy obraz odcinka ST w spoczynkowym EKG występują często. Nie zwiększają one jednak prawdopodobieństwa obecności choroby wieńcowej i nie powinny stanowić dodatkowego argumentu na rzecz wykonywania koronarografii. Główną przyczyną tych zmian jest przerost lewej komory, często niestwierdzany w badaniu elektrokardiograficznym, lecz rozpoznawany na podstawie echokardiografii.

## Streszczenie

**Wstęp** Nieprawidłowości odcinka ST-T spoczynkowego elektrokardiogramu są negatywnym czynnikiem rokowniczym, jednak roli, jaką w ich powstawaniu pełnią przerost lewej komory i zwężenia tętnic wieńcowych, dotychczas nie określono. Celem przedstawionej pracy była ocena częstości nieprawidłowości odcinka ST-T u osób z nadciśnieniem tętniczym oraz próba oceny warunkujących je czynników demograficznych i klinicznych.

**Materiał i metody** Badaniem objęto grupę 197 osób z nadciśnieniem tętniczym, kwalifikowanych do koronarografii z powodu bólów w klatce piersiowej (średnia wieku  $53 \pm 9$  lat, 33% kobiet). U wszystkich badanych oceniono masę lewej komory serca na podstawie badania echokardiograficznego oraz wykonano koronarografię.

**Wyniki** U 29% badanych stwierdzono zmiany odcinka ST-T, z czego w 66% miały one postać przeciążenia lewej komory, a w 34% postać nieprawidłowego odwrócenia załamka T w odprowadzeniach przedsercowych lub równoległego do linii izoelektrycznej obniżenia odcinka ST. Oba typy zmian okresu repolaryzacji lewej komory nie wykazywały związku z obecnością istotnych hemodynamicznie zwężeń w tętnicach wieńcowych. Zmiany o typie przeciążenia lewej komory wiązały się z podwyższonym wskaźnikiem masy lewej komory i były częstsze

u chorych z dłużej trwającym i bardziej zaawansowanym nadciśnieniem tętniczym, natomiast inne zmiany odcinka ST występowały częściej u kobiet.

**Wnioski** Wyniki przeprowadzonych badań wskazują na to, że nieprawidłowości odcinka ST u chorych z nadciśnieniem tętniczym są częste i w większym stopniu są wynikiem nadciśnienia tętniczego oraz jego skutków niż współistnienia choroby wieńcowej. Dlatego ich rola w rozpoznaniu choroby wieńcowej w tej grupie chorych jest prawdopodobnie mała.

**słowa kluczowe:** nadciśnienie tętnicze, przerost mięśnia lewej komory, elektrokardiografia, choroba wieńcowa

*Nadciśnienie Tętnicze 2003, tom 7, nr 4, strony 227–234.*

## Piśmiennictwo

1. Levy D., Garrison R.J., Savage D.D., Kannel W.B., Castelli W.P. Prognostic implications of echocardiographically determined left ventricular mass in the Framingham Heart Study. *N. Engl. J. Med.* 1990; 322: 1561–1566.
2. Sigurdsson E., Sigfusson N., Sigvaldason H., Thorgeirsson G. Silent ST-T changes in an epidemic cohort study — a marker of hypertension or coronary heart disease, or both: The Reykjavik Study. *JACC* 1996; 5: 1140–1147.
3. Daviglus M.L., Youlian L., Greenland P. i wsp. Association of nonspecific minor ST-T abnormalities with cardiovascular mortality. The Chicago Western Electric Study. *JAMA* 1999; 6: 530–536.
4. Surawicz B. ST-T abnormalities. W: McFarlane P.W., Larrivie T.D. (red.). *Comprehensive electrocardiology: theory and practice in health and disease.* Pergamon Press Nowy York 1989: 511–563.
5. Thiry P.S., Rosenberg R.M., Abbott J.A. A mechanism for the electrocardiogram response to left ventricular hypertrophy and acute ischemia. *Circulation Res.* 1975; 36: 92–107.
6. Schamroth L. *The 12-lead electrocardiogram.* Blackwell Scientific Publications. Oxford-London-Edinburgh-Boston-Melbourne 1989: 109–113.
7. Shipsey S.J., Bryant S.M., Hart G. Effects of hypertrophy on regional action potential characteristics in the rat left ventricle. A cellular basis for T-wave inversion *Circulation* 1997; 6: 2061–2068.
8. Pepi M., Alimento M., Maltagliati A., Guazzi M.D. Cardiac hypertrophy in hypertension. Repolarization abnormalities elicited by rapid lowering of pressure. *Hypertension* 1988; 11: 84–91.
9. Members of the Joint National Committee on Detection, Evaluation and Treatment of High Blood Pressure. The sixth report of the Joint National Committee on Detection, Evaluation and Treatment of High Blood Pressure (JNC VI). *Arch. Int. Med.* 1997; 157: 2413–2446.
10. Pytlak A., Piotrowski W. Wartość prognostyczna nieprawidłowych zmian w elektrokardiogramie spoczynkowym dla ryzyka zgonu w populacji generalnej. *Polski Przegląd Kardiologiczny* 2003; 5 (2): 147–155.
11. Pasiński T., Grodzicki T. Nadciśnieniowa choroba serca. *Medycyna Praktyczna*, Kraków 1999: 72–76.
12. Grajek S., Wysocki M., Jasiński K. Mięsień sercowy w nadciśnieniu tętniczym. Część II. Patofizjologiczne podstawy elektrokardiograficznych cech przerostu mięśnia sercowego. *Zmiany zespołu ST-T.* *Kard. Pol.* 1983; 11/12: 815–825.

13. Huwez F.U., Pringle S.D., Macfarlane W.P. Variable patterns of ST-T abnormalities in patients with left ventricular hypertrophy and normal coronary arteries. *Br. Heart J.* 1992; 67: 304–307.
14. Short D., Weir J. Significance of asymmetrically inverted T wave. *Br. Heart J.* 1983; 49: 564–567.
15. Pringle S.D., Macfarlane P.W., McKillop J., Lorimer A.R., Dunn F.G. Pathophysiologic assessment of left ventricular hypertrophy and strain in asymptomatic patients with essential hypertension. *J. Am. Coll. Card.* 1989; 6: 1377–1381.
16. Walder L., Spodick D.H. Global T wave inversion: long-term follow up. *J. Am. Coll. Card.* 1993; 7: 1652–1656.
17. Kardys I., Kors J.A., van der Meer I. i wsp. Spatial QRS-T angle predicts cardiac death in a general population. *Eur. Heart J.* 2003; 24: 1357–1364.
18. Okin P.M., Devereux R., Nieminen M.S. i wsp. Relationship of the electrocardiographic strain pattern to left ventricular structure and function in hypertensive patients: the LIFE study. *J. Am. Coll. Cardiol.* 2001; 38: 514–520.
19. Okin P.M., Devereux R.B., Fabsitz R.R., Lee E.T., Gallo-way J.M., Howard B.V. Quantitative assessment of electrocardiographic strain predicts increased left ventricular mass: the Strong Heart Study. *J. Am. Coll. Card.* 2002; 40: 1395–1400.