

# Zespół „suchego oka” — możliwości leczenia z wykorzystaniem autologicznych „sztucznych łez”

“Dry eye” syndrome — treatment based on the use of autologous “artificial tears”

Karolina Janik, Jolanta Antoniewicz-Papis, Ryszard Pogłód, Magdalena Łętowska

Zakład Transfuzjologii Instytutu Hematologii i Transfuzjologii

## Streszczenie

*Prawidłowa budowa filmu łzowego zapewnia odpowiedni stopień nawilżania powierzchni oka, zapobiega zakażeniom oraz umożliwia właściwe odżywianie warstwy nabłonkowej rogówki. Do powstania zespołu „suchego oka” mogą przyczynić się nieprawidłowości w budowie którejkolwiek z trzech warstw tworzących film łzowy. Na powstanie tego zespołu mają wpływ zarówno czynniki endogenne, jak i środowiskowe. Zalicza się do nich między innymi uwarunkowania genetyczne, choroby, nastrój, wykonywaną pracę oraz warunki panujące w pomieszczeniach. Dla osób cierpiących na zespół „suchego oka” bardzo dobrym rozwiązaniem są „sztuczne łzy”, wykonane z autologicznej surowicy uzyskanej z krwi pełnej pacjenta. Lepkość surowicy oraz jej skład gwarantują skuteczne, a co najważniejsze, znacznie dłużej utrzymujące się zwilżenie nabłonka gałki ocznej niż przy zastosowaniu farmaceutycznych kropli do oczu. „Sztuczne łzy” są produktem bezpiecznym, ponieważ pochodzą z surowicy pacjenta, dla którego są przeznaczone. Nie zawierają żadnych środków konserwujących, ułatwiają regenerację uszkodzonego nabłonka, a tej właściwości nie posiadają apteczne krople do oczu.*

*W wyniku regularnego stosowania „sztucznych łez” pacjenci uzyskują wyraźną poprawę komfortu i ostrości widzenia. Przestają odczuwać ból i swędzenie oczu, ustępuje zaczerwienienie.*

**Słowa kluczowe:** sztuczne łzy, zespół suchego oka, przewlekła choroba przeszczep przeciwko biorcy, surowica, film łzowy

*J. Transf. Med. 2013; 6: 60–65*

## Summary

*Proper structure of the tear film guarantees an adequate degree of moisture to the eye surface, nourishment for the epithelial layer of the cornea as well as protection against infections. The “dry eye” syndrome results from abnormalities in the structure of any of the three layers of the tear film induced by either endogenous or environmental factors such as genetics, diseases, mood, work and working conditions.*

*For those who suffer from the “dry eye” syndrome there is a beneficial option of “artificial tears” acquired from autologous serum obtained from the patient’s whole blood. Viscosity of serum as well as its composition provide a much more effective, and most importantly, prolonged moisturizing of the epithelium as compared to pharmaceutical eye drops. “Artificial tears” are safe because they are produced from the patient’s own serum and contain no preservatives.*

**Adres do korespondencji:** mgr Karolina Janik, Pracownia Transfuzjologii Laboratoryjnej z Bankiem Komórek Krwiotwórczych, Zakład Transfuzjologii IHiT, ul. Indiry Gandhi 14, 02–776 Warszawa, tel.: (22) 349 63 89, e-mail: [kjanik@ihit.waw.pl](mailto:kjanik@ihit.waw.pl)

*They facilitate regeneration of the epithelium, which is not the case with regular eye drops. If used regularly “artificial tears” improve comfort and vision acuity. They provide temporary relief from eye redness, pain and itching.*

**Key words:** artificial tears, dry eye syndrome, chronic graft versus host disease, serum, tear film

*J. Transf. Med. 2013; 6: 60–65*

## Budowa oka

### Budowa, wydzielanie i funkcja filmu łzowego

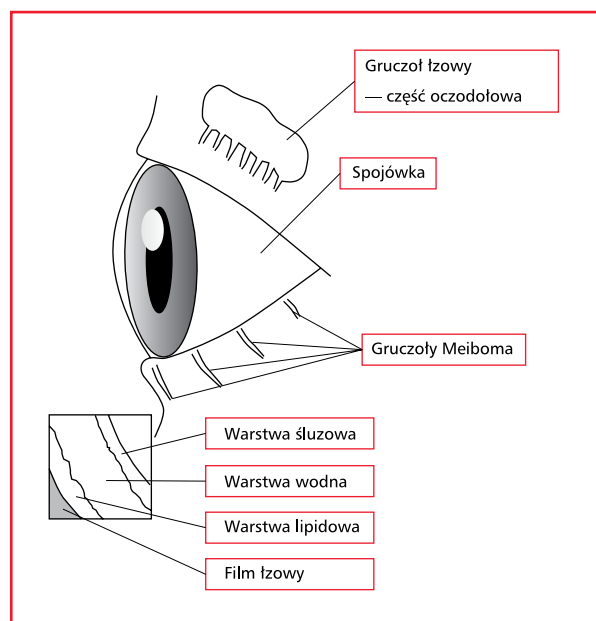
Oko zbudowane jest z gałki ocznej oraz narządów zwanych pomocniczymi, do których należy aparat łzowy, spojówka, powieka oraz mięśnie gałki ocznej. Ścianę gałki ocznej tworzą następujące warstwy: zewnętrzna — włóknista, środkowa — naczyniowa oraz wewnętrzna — nerwowa (siatkówka). Na siatkówce znajdują się fotoreceptory, których obecność sprawia, że jest ona światłoczułym elementem oka. Błona naczyniowa obejmuje tęczęwkę oraz ciało rzęskowe i naczyniówkę. Pośrodku tęczęwki umieszczona jest źrenica, która może zmieniać średnicę i regulować ilość światła docierającego do siatkówki. Warstwa włóknista składa się z rogówki położonej z przodu oraz z twardówki położonej z tyłu oka. Rogówka załamuje światło w znacznie większym stopniu niż soczewka. Nie zawiera ani naczyń krwionośnych, ani limfatycznych. Nabłonek rogówki jest nabłonkiem wielowarstwowym, płaskim, nierogowaciejącym. Przednią część gałki ocznej oraz wewnętrzną część powieki (bez rogówki) pokrywa spojówka będąca cienką błoną, zbudowaną z błony właściwej i wielowarstwowego nabłonka walcowatego. Spojówka jest ciągle zwilżana wydzieliną gruczołów łzowych [1].

Rogówka i spojówka pozbawione nabłonka nie posiadają równocześnie naturalnej osłony i są narażone na wnikanie drobnoustrojów chorobotwórczych (bakterii, wirusów, grzybów). W następstwie może dochodzić do zakażeń, w ciężkich przypadkach do owrzodzenia i perforacji struktury gałki ocznej, a nawet do utraty wzroku.

Określenie filmu łzowego jest trafne ze względu na złożoną, trójwarstwową strukturę tej substancji. Poszczególne warstwy nie mieszają się ze sobą, a prawidłowy film łzowy utrzymuje się na powierzchni oczu.

Położona najbliżej oka warstwa śluzowa, w skład której wchodzi mucyna (tj. glikoproteina) zapewnia utrzymanie filmu łzowego na powierzchni oka. Warstwę śluzową wytwarzają komórki kubkowe oraz gruczoły Molla i Krase’a. Warstwa druga, środkowa, to część wodnista, w skład której wchodzi woda, białka oraz sole mineralne. W war-

stwie tej znajduje się rozpuszczony tlen, z którego korzysta nie unaczyniona rogówka. Tu następuje wypłukiwanie zanieczyszczeń i nawadnianie nabłonka. W warstwie wodnistej rozpuszczone są substancje antybakteryjne, które chronią oko przed zewnętrznym zakażeniem. Część wodnista łez produkowana jest przez gruczoł łzowy. Warstwę trzecią, zewnętrzną tworzy cienka warstwa tłuszczowa, która zatrzymuje parowanie wody z łez. Jej zadaniem jest także natłuszczenie oka, a tym samym zmniejszenie tarcia powieki o gałkę oczną. W skład warstwy tłuszczowej wchodzi cholesterol i woski estrowe wytwarzane w gruczołach tarczowych Meiboma. Z kolei gruczoły przyrzesowe wspomagają produkcję tej warstwy. W filmie łzowym znajduje się również wiele innych ważnych substancji takich jak między innymi czynniki wzrostu, fibronektyna i witaminy, które przyczyniają się do odbudowy nabłonka rogówki i spojówki. Na rycinie 1 przedstawiono poszczególne elementy aparatu łzowego. Skład, pochodzenie i funkcje filmu łzowego zawarto w tabeli 1.



**Rycina 1.** Umieszczenie poszczególnych elementów aparatu łzowego [1]

**Figure 1.** Structure of the lacrimal apparatus [1]

Tabela 1. Skład, pochodzenie i funkcje filmu łzowego [1]

Table 1. Components, origin and functions of the tear film [1]

Warstwa	Wewnętrzna — lipidowa	Środkowa — wodna	Zewnętrzna — śluzowa
Główne składniki	Estry cholesterolu, woski estrowe	Woda, białka, sole	Glikoproteiny
Wytwarzanie	Gruzoły Meiboma	Gruzoły łzowe	Komórki kubkowe spojówki, gruczoły Molla i Kruse'a
Funkcje	Zapobiega parowaniu, utrzymuje optycznie gładką powierzchnię	Hamuje wzrost bakterii, wypłukuje zanieczyszczenia, utrzymuje nawodnienie nabłonka	Utrzymuje powierzchnię nabłonka w stanie hydrofilnym

Prawidłowa budowa filmu łzowego zapewnia odpowiedni stopień nawilżania powierzchni oka, zapobiega zakażeniom oraz umożliwia właściwe odżywianie warstwy nabłonkowej rogówki. Warstwa ta z uwagi na swoje właściwości (hiperosmolarność) uczestniczy w transporcie rogowkowym. Pozwala to utrzymać oczy w dobrym stanie. Na powierzchni filmu łzowego następuje zakrzywienie promieni świetlnych, a dodatkowo z udziałem rogówki i soczewki następuje regulacja wyrazistości widzenia.

Zaburzenia w warstwowej budowie filmu łzowego mają bezpośredni i bardzo istotny wpływ na jakość widzenia.

Prawidłowe funkcjonowanie filmu łzowego wiąże się z jego nieustannym ruchem na powierzchni oka i obmywaniem rogówki i spojówki. Po nawilżeniu części powiekowej spojówki film łzowy przedostaje się z worka spojówkowego przez punkciki łzowe na brzegach powiek kanalikiem łzowym do woreczka łzowego. Następnie film przedostaje się do przewodu nosowo-łzowego łączącego oko z jamą nosową [2–4].

Nieprawidłowości w budowie którejkolwiek z trzech warstw tworzących film łzowy mogą prowadzić do powstania zespołu „suchego oka”. Na złożoną etiologię tego zespołu mają wpływ czynniki endogenne i środowiskowe. Zalicza się do nich uwarunkowania genetyczne, choroby, nastrój, wykonywaną pracę oraz pomieszczenia, w których dana osoba przebywa.

### Zespół „suchego oka”

Zespół „suchego oka” jest stanem chorobowym wywołanym przez niedostateczne wydzielanie filmu łzowego, jego nieprawidłowy skład lub nadmierne parowanie. Często powoduje uszkodzenia i złuszczenia nabłonka gałki ocznej.

Jedną z wielu przyczyn występowania zespołu „suchego oka” jest zanik gruczołu łzowego często spowodowany schorzeniami o charakterze autoimmunologicznym. W przebiegu takich chorób, do których zaliczamy między innymi nadczynność tarczycy, stany zapalne gruczołu tarczowego czy wole guzowate, organizm wytwarza komórki niszczące gruczoł łzowy. Mechanizmy uszkodzające gruczoł tarczowy mogą także doprowadzić do włóknienia gruczołu łzowego, który przestaje wydzielać łzy. Uszkodzenie większej części gruczołu łzowego powoduje zmniejszenie objętości wydzielanych łez. W przebiegu chorób takich jak chłoniaki czy amyloidoza obserwujemy tak zwaną niedoczynność wtórną, która objawia się nieprawidłowym funkcjonowaniem gruczołu łzowego. Uszkodzenia gruczołu łzowego w wyniku zabiegów chirurgicznych, z powodu guzów pierwotnych (guzy gruczołu łzowego, guzy naczyńowe, torbiele wzrokowe, guzy pochodzenia nerwowego, mięsak prążkowo-komórkowy, chłoniaki złośliwe, zieleniaki, guzy naciekające z otaczających struktur) czy z powodu guzów przerzutowych (neuroblastoma, mięsak Ewinga, czerniak, guzy gruczołu piersiowego, krokowego, oskrzeli, przewodu pokarmowego, nerek), powodują zaburzone wydzielanie łez. Zaburzone wydzielanie łez może wystąpić również w następstwie mechanicznych urazów gałki ocznej lub napromieniowania oczodołów. Objawy zespołu „suchego oka” występują również w schorzeniach neurologicznych, sarkoidozie, białacze, mononukleozie zakaźnej, a także AIDS [5].

W przebiegu chorób nowotworowych zespół „suchego oka” spowodowany jest procesem chorobowym, na przykład w przebiegu ziarnicy złośliwej charakterystyczne są nacieki swoiste. W chorobach o podłożu neurologicznym najczęściej występuje upośledzenie funkcji wydzielania łez na skutek porażenia nerwu twarzowego, co skutkuje brakiem przewodzenia

sygnałów nerwowych. Porażenie nerwu czaszkowego V (nerwu trójdzielnego) może także przyczynić się do zmniejszenia ilości wytwarzanych łez lub zatrzymania procesu ich wydzielania. Niekiedy zdarza się, że zwilżanie nie wystarcza, mimo że budowa oka jest prawidłowa, ilość wydzielanych łez dostateczna, a ich skład prawidłowy. Przyczyną takiego stanu jest niedomykalność powiek i nieprawidłowe rozprowadzanie łez na powierzchni gałki ocznej. Zmniejszona produkcja łez może być związana z podeszłym wiekiem. Rzadko spotyka się wrodzone nieprawidłowości gruczołu łzowego. Jest to związane z wrodzonym brakiem gruczołu, jego wadliwą budową lub nieprawidłowym umiejscowieniem [2, 3, 5].

Zbyt niska zawartość mucyny w filmie łzowym stanowi przyczynę nieprawidłowości występujących w warstwie śluzowej. Brak mucyny powoduje niestabilność filmu łzowego i skłonność do jego przerywania. Najczęstszą przyczyną jest niedobór witaminy A lub uszkodzenie komórek kubkowych w wyniku przewlekłego zapalenia spojówek. Przyczyną zaburzeń w warstwie śluzowej mogą być także działania niepożądane leków, niezależnie od tego, czy są to leki stosowane doustnie, czy wkraplane bezpośrednio do worka spojówkowego. Do leków takich zalicza się: leki, w skład których wchodzi substancje obniżające ciśnienie tętnicze (beta-adrenolityki, np. Propranolol), leki antyarytmiczne, psychotropowe, antydepresanty, środki stosowane w leczeniu alergii (leki blokujące receptor H1). Zagrożeniem dla oczu są również estrogeny i ich pochodne. Większość cytostatyków powoduje dodatkowo dolegliwości bólowe u pacjentów z nowotworami i zaburza proces wydzielania łez. U chorych onkologicznych zapalenie rogówki leczy się bardzo źle, co wynika z choroby zasadniczej jak również zastosowanej w przebiegu leczenia immunosupresji [2, 3]. Zaburzenia w warstwie tłuszczowej są najczęściej spowodowane przebytymi infekcjami bakteryjnymi spojówek i brzegów powiek.

### Zespół „suchego oka” jako powikłanie po przeszczepianiu krwiotwórczych komórek macierzystych

Zespół „suchego oka” w wyniku upośledzenia funkcji gruczołu łzowego występuje między innymi u niektórych pacjentów z przewlekłą chorobą przeszczep przeciwko gospodarzowi (GvHD, *graft vs host disease*) po zabiegu przeszczepienia krwiotwórczych komórek macierzystych. W przewlekłej postaci GvHD zmiany chorobowe oczu są jednym z najczęściej występujących powikłań.

Pacjent z zespołem „suchego oka” ma przekrwione oczy i doświadcza pieczenia i swędze-

nia podczas mrugania. Odczuwa również zmiany w ostrości widzenia; obraz staje się niewyraźny. Chory cierpi na nadwrażliwość na światło, dokuczają mu ucisk w gałkach ocznych, a w kąciakach zewnętrznych zbiera się charakterystyczna śluzowa wydzielina. Objawy nasilają się podczas przebywania w pomieszczeniach suchych, klimatyzowanych lub wentylowanych. Kurz, dym papierosowy oraz parujące substancje chemiczne dodatkowo podrażniają oczy [6].

### Leczenie standardowe

Leczenie zespołu „suchego oka” jest długotrwałe i nie zawsze skuteczne. Zasadniczo polega na łagodzeniu objawów poprzez stosowanie tak zwanych „sztucznych łez”, czyli substancji płynnych imitujących je. Preparaty zastępujące łyzy wytwarzane przez przemysł farmaceutyczny mają zapewnić niezbędny poziom nawilżenia powierzchni oka. Częstość podawania sztucznych łez oraz dawka zależą od stadium zaawansowania choroby. Dopuszczalne do użytku klinicznego preparaty są na ogół bezpieczne, ale u niektórych pacjentów występuje uczulenie na substancje wchodzące w skład leku, najczęściej środki konserwujące [2].

W skład produkowanych przemysłowo kropli do oczu wchodzi mieszaniny takich substancji, jak: chlorek benzalkoniowy, chlorek sodu, chlorek wapnia, chlorek magnezu, chlorek potasu, chlorek cynku, chlorowoderek tetrazyliny, boran sodu, kwas borowy, alkohol poliwinylowy, hypromeloza (hydroksypropylometyloceluloza), dekstran, glikol polietylenowy, glikol propylenowy, guar hydroksypropylovny, wodorofosforan sodu, dwuwodorofosforan sodu, woda do wstrzyknięć oraz środki konserwujące takie jak sól dwusodowa kwasu etylenodwuaminoczworoctowego (EDTA, *ethylenediamine tetraacetic acid*) czy chlorek polidronium [7].

Substancje te mogą wywołać miejscowe od-czynny anafilaktyczne.

### Leczenie specjalistyczne

Rozwiązaniem dla osób cierpiących na zespół suchego oka są „sztuczne łyzy wytwarzane z ich własnej surowicy. Do produkcji „sztucznych łez” stosuje się właśnie surowicę, a nie osocze ze względu na jej skład i właściwości. Surowica jest płynną frakcją krwi pozbawioną krwinek, płytek krwi, fibrynogenu i czynników krzepnięcia. W 91% składa się z wody, w 7% z białek (albuminy, globuliny), w niecałych 2% z elektrolitów i hormonów. W skład surowicy wchodzi także rozpuszczalne produkty przemiany fibrynogenu w fibrynę oraz składniki uwalniane z płytek krwi [8].

Lepkość surowicy oraz jej skład gwarantują skuteczne, a co najważniejsze, znacznie dłuższe zwilżenie nabłonka gałki ocznej. Surowica nie zawiera czynników krzepnięcia i jest produktem bezpiecznym ponieważ pobiera się ją od pacjenta, dla którego „sztuczne łzy” są przeznaczone. Nie zawiera żadnych środków konserwujących.

Istotną cechą autologicznych „sztucznych łez” jest to, że ułatwiają one regenerację uszkodzonego nabłonka, a tej właściwości nie mają zwykłe krople do oczu.

Z kolei osocze jest płynnym składnikiem krwi, w skład którego wchodzi 90% wody, 7% białka: albumina, globuliny (alfa, beta, gamma) i fibrynogen oraz związki organiczne i nieorganiczne. Do globulin zaliczamy między innymi białka układu krzepnięcia, przeciwciała oraz enzymy. Osocze zawiera także lipoproteiny (HDL, LDL, VLDL), elektrolity (chlorki, sód, potas, wapń, magnez, fosforan, aniony kwasów organicznych i inne), produkty końcowe przemiany materii zawierające azot: mocznik, kreatynina, kwas moczowy, amoniak; kwasy tłuszczowe, cholesterol, triglicerydy, hormony, glukoza, aminokwasy, witaminy rozpuszczalne w tłuszczach (A, D, E, K), dwutlenek węgla, produkty metabolizmu hemu (bilirubina oraz urobilinogen) [8]. W skład osocza wchodzi zatem szereg substancji, które mogą nie wykazywać żadnego działania terapeutycznego w przypadku zespołu suchego oka, a mogą powodować skutki uboczne.

W przeciwieństwie do surowicy osocze ulega procesom wykrzepiania. W zetknięciu z gałką oczną białko fibrynogen (włóknik) oraz czynniki krzepnięcia zawarte w osoczu mogłyby spowodować nieprzewidziane i niepożądane skutki.

Wskazaniem do przygotowania autologicznego preparatu „sztuczne łzy” jest opinia okulisty, chociaż do wykonania zabiegu pobierania krwi w celu wykonania takiego preparatu nie ma w zasadzie istotnych przeciwwskazań. Pacjent powinien poinformować lekarza odpowiedzialnego za zabieg pobrania krwi o przyjmowanych przez siebie lekach. Szczególnie istotne znaczenia mają informacje o wszelkich środkach przeciwzakrzepowych. Przynajmniej na trzy dni przed zabiegiem pacjentowi nie wolno przyjmować leków obniżających krzepliwość krwi, w tym aspiryny i jej pochodnych. Jeżeli pacjent doustnie przyjmuje leki przeciwzakrzepowe, przed wykonaniem zabiegu powinien zastąpić doustny antykoagulant heparyną, z zachowaniem typowego postępowania zamiany jednego leku na drugi. W dniu poprzedzającym zabieg pacjent może rano przyjąć heparynę, natomiast nie wolno podawać

mu heparyny w dniu zabiegu, a dopiero kilka godzin po wykonaniu zabiegu. Chory powinien dysponować aktualną morfologią krwi z liczbą krwinek płytkowych. Morfologię należy wykonać nie wcześniej niż miesiąc przed zabiegiem. W dniu poprzedzającym zabieg nie należy spożywać tłustych posiłków, mleka czy nabiału; chodzi o to, aby uniknąć lipemiczności osocza. W dniu pobrania krwi pacjent powinien być dobrze nawodniony i w dobrym stanie ogólnym. Przed zabiegiem można zjeść lekkie śniadanie, bez tłuszczu, mleka czy produktów mlecznych.

Podczas jednego zabiegu pobiera się krew pełną w objętości 150 ml, 300 ml lub 450 ml, do jednorazowych pojemników przeznaczonych do pobierania krwi, pozbawionych antykoagulantu. Pojemnik z pobraną krwią umieszcza się w cieplarni w temperaturze 38°C. Po upływie około 60 minut, po wytworzeniu się skrzepu, pojemnik poddaje się wirowaniu. Używając prasy ekstrakcyjnej odciąga się następnie surowicę do pustego pojemnika satelitarnego. Zebraną surowicę ponownie wiruje się. Używając prasy ekstrakcyjnej odciąga się surowicę z nad osadu krwinek czerwonych do kolejnego pustego pojemnika satelitarnego. W komorze z laminarnym przepływem powietrza do drenu pojemnika podłącza się kolejno dodatkowe sterylne dreny jednorazowego użytku i napełnia je surowicą. Wypełniony surowicą dren dzieli się na odcinki o długości około 1,5 cm za pomocą pojedynczych spawów używając w tym celu zgrzewarki dielektrycznej. Po rozdzieleniu zgrzanych fragmentów drenu poszczególne kapsułki zamraża się i przechowuje w temperaturze -20 °C.

## Podsumowanie

Na podstawie dotychczasowych obserwacji oraz danych z piśmiennictwa można stwierdzić, że autologiczne „sztuczne łzy” wyprodukowane z surowicy pacjenta są bezpiecznym i skutecznym środkiem, który można stosować w przebiegu leczenia wspomagającego u pacjentów z przewlekłą chorobą GvHD, u których równocześnie występuje zespół „suchego oka”. „Sztuczne łzy” skutecznie nawilżają gałkę oczną i przynoszą ulgę, nie wywołując u pacjenta działań niepożądanych.

## Piśmiennictwo:

1. Lens A., Nemeth S.C., Bedford J. K. Anatomia i fizjologia narządu wzroku. Misiuk-Hojło M. (red.). Górnicki Wydawnictwo Medyczne, Wrocław 2010.
2. Yamada C., King K.E., Ness P.M. Autologous serum eyedrops: literature review and implications for transfusion medicine specialists. *Transfusion* 2008; 48: 1245–1255.

3. Pieńkowska-Machoy E., Karczewicz D. Zespół suchego oka. *Lekarz* 2003; 11: 15–17.
4. Niżanowska M.H. Okulistyka. Podstawy kliniczne. PZWL, Warszawa 2010.
5. Mielczarek M. Zespół suchego oka. *Medycyna Rodzinna* 2005; 2: 51–56.
6. Ekong A.S., Foster S.C. Dry eye syndrome. *eMedicine*. Wilson J.L. et al. (red.). 2004, Medscape. 2005.
7. Pharmindex — kompendium leków. 2009, Lacrimal s. 570, Tears Naturale s. 968, Vidisept s. 1045, Visine Classic s. 1052, Vividrin s. 1062.
8. Kąkol P.T. *Biologia*. Kompendium. Świat Książki, Warszawa 2010.