

Indywidualizowane postępowanie terapeutyczne związane z płucnymi powikłaniami leczenia hydroksymocznikiem u 43-letniego mężczyzny z nadpłytkowością samoistną

Individualized therapy as a consequence of the hydroxyurea pulmonary toxicity in a 43-year-old man with essential thrombocythemia

Sebastian Grosicki, Maja Twardosz

Oddział Hematologiczny SPZOZ, Zespół Szpitali Miejskich, Chorzów

Streszczenie

Hydroksymocznik (HU) jest lekiem powszechnie stosowanym u chorych z grupy wysokiego ryzyka z nadpłytkowością samoistną (ET). Lek jest dobrze tolerowany, ale w trakcie jego stosowania odnotowywano powikłania płucne. W niniejszej pracy przedstawiono przypadek 43-letniego mężczyzny z ET, u którego w trakcie leczenia HU obserwowano rozsiane zmiany miąższowe w płucach. W radiogramie płuc przed leczeniem nie stwierdzono zmian. Cztery tygodnie po włączeniu HU, w dawce 1,0 g/dobę, obserwowano objawy zapalenia płuc ze stanami gorączkowymi do 40 °C. Mimo stosowanej antybiotykoterapii u chorego w kontrolnych radiogramach utrzymywały się rozsiane zmiany w środkowych i dolnych polach obu płuc. W tomografii komputerowej płuc stwierdzono obustronne, rozproszone obszary o charakterze zmian mikroguzkowych, drobnoplamistych zagęszczeń, a w obwodowych polach płuc — cechy rozpoczynającego się włóknienia. Poza tym obserwowano cechy nasilonej rozedmy. Wykluczono infekcyjne podłoże zmian. Po 12-miesięcznej obserwacji i ostatecznej konkluzji o związku zmian płucnych z leczeniem HU lek odstawiono, a obserwowane zmiany w płucach ulegały powolnej, samoistnej regresji. W kolejnych liniach leczenia u chorego stosowano początkowo busulfan, a następnie anagrelid. W aktualnie wykonanych kontrolnych badaniach obrazowych klatki piersiowej, poza rozedmą płuc, nie stwierdzono innych, patologicznych zmian.

Słowa kluczowe: nadpłytkowość samoistna, leczenie, hydroksymocznik, toksyczność, busulfan, anagrelid

Hematologia 2012; 3, 1: 66–71

Abstract

Hydroxyurea (HU) is generally used to treat high risk patients with essential thrombocythemia (ET). This agent is usually well tolerated however we now report a case of lung complications arising from its use. A 43-year-old man with ET presented with interstitial changes in lungs during HU therapy. Prior to therapy chest x-rays were normal but after four weeks of using 1.0 g daily HU doses, symptoms of pneumonia appeared with a fever of up to 40 °C. Despite

Adres do korespondencji: Sebastian Grosicki, Oddział Hematologiczny SPZOZ, Zespół Szpitali Miejskich, ul. Karola Miarki 40, 41–500 Chorzów, tel.: 32 349 97 23, faks: 32 346 14 71; e-mail: sgrosicki@wp.pl

antibiotic treatment, x-ray monitoring revealed that bilateral disseminated changes in the central and lower lungs regions still persisted and following computed tomography, micronodular changes and finely spotted condensations were observed in these regions as well as the beginnings of fibrosis and intensified emphysema in peripheral areas. Infectious pathogenesis was excluded. Hydroxyurea therapy was stopped after 12 months due to concerns about the lungs slowly undergoing spontaneous regression in these areas. The patient was subsequently treated with busulfan and finally anagrelide where chest x-rays then showed only the presence of emphysema without any further detected pathologies.

Key words: essential thrombocythemia, therapy, hydroxyurea, toxicity, busulfan, anagrelide

Hematologia 2012; 3, 1: 66–71

Wprowadzenie

Mimo istotnego postępu, obserwowanego w ostatnich latach, w leczeniu chorób onkohematologicznych kluczowym lekiem w leczeniu nadpłytkowości samoistnej (ET, *essential thrombocythemia*) wysokiego ryzyka, czerwienicy prawdziwej (PV, *polycythemia vera*) oraz pierwotnej mielofibrozy (PMF, *primary myelofibrosis*) od blisko 50 lat jest hydroksymocznik (HU, *hydroxyurea*) [1–3]. Jego mechanizm działania polega na hamowaniu syntezy kwasu deoksyrybonukleinowego i w efekcie blokowaniu aktywności enzymu reduktazy rybonukleotydowej, odpowiedzialnej za przekształcenie rybonukleotydów do deoksyrybonukleotydów. Poza nowotworami mieloproliferacyjnymi HU jest również skuteczny w leczeniu infekcji wywołanej ludzkim wirusem niedoboru odporności (HIV, *human immunodeficiency virus*) czy wirusem zapalenia wątroby typu C (HCV, *hepatitis C virus*), ale również w niedokrwistości sierpowatokomórkowej i leczeniu nowotworów głowy i szyi, jajnika oraz czerniaka [4–12].

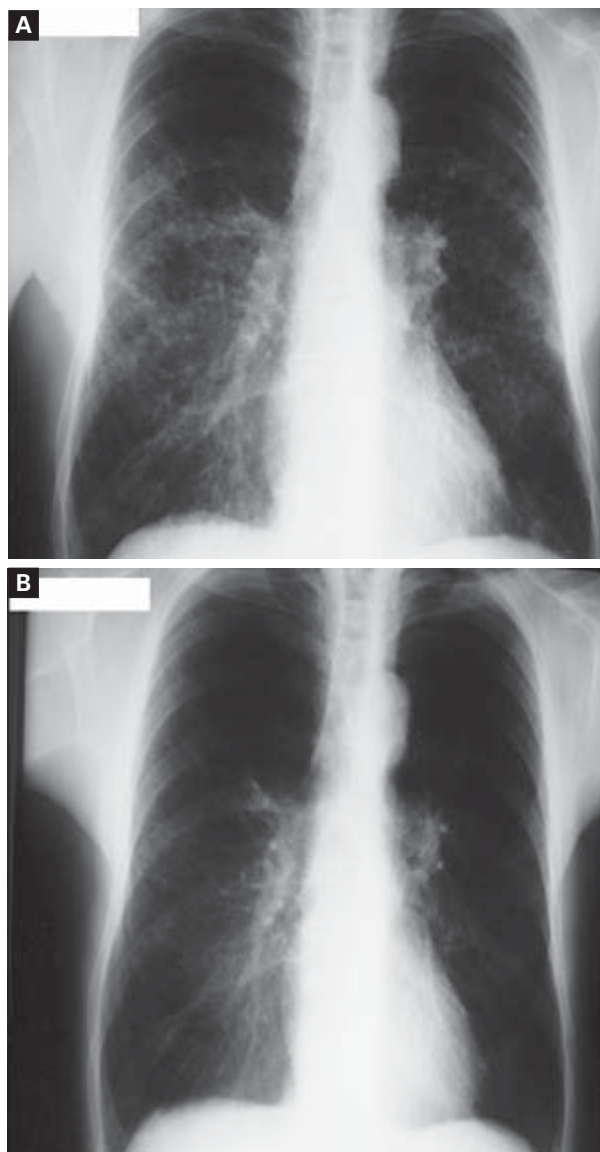
Hydroksymocznik jest lekiem najczęściej dobrze tolerowanym, nawet w dużych dawkach. W opisanym w piśmiennictwie przypadku dużego przedawkowania leku u 2-letniego dziecka odnotowano jedynie łagodną supresję szpiku [7]. Objawy niepożądane rzadko uniemożliwiają kontynuację terapii, a do najczęstszych należą: gorączka [13, 14], zaburzenia żołądkowo-jelitowe, takie jak nudności, brak łaknienia, biegunki czy zaparcia, a także objawy skórno-śluzówkowe, takie jak rumień i łuszczenie skóry, a czasami może również dochodzić do owrzodzeń skóry lub śluzówek i utraty owłosienia [14–19]. Należy jednak mieć świadomość, że HU może także powodować powikłania zagrażające życiu. Opisano przypadek chorego, który przeżył zawał mięśnia sercowego w czasie leczenia HU [20]. W piśmiennictwie opisano dotychczas tylko kilkanaście przypadków toksyczności płucnej HU [21–27].

Przedmiotem niniejszego doniesienia jest opis zindywidualizowanego postępowania terapeutycznego u chorego na ET, u którego w krótkim czasie po rozpoczęciu leczenia HU rozwinęły się powikłania płucne.

Opis przypadku

U 43-letniego chorego, z zawodu elektryka, 23 marca 2004 roku rozpoznano ET. Rozpoznanie dokonano na podstawie badania histopatologicznego szpiku kostnego, a liczba płytek krwi (PLT, *platelets*) wynosiła 1027 G/l. Pozostałe wartości morfologii krwi obwodowej były następujące: stężenie hemoglobiny (Hb) 15,5 g/dl, wartość hematokrytu (Ht) 55%, liczba krwinek czerwonych (RBC, *red blood cells*) 5,1 T/l, liczba krwinek białych (WBC, *white blood cells*) 9,5 G/l. Rozmaz krwi obwodowej był w granicach normy. W badaniu przedmiotowym stwierdzono powiększenie śledziony, która wystawała na 1 cm spod lewego łuku żebrowego. U chorego wcześniej zdiagnozowano przewlekłe zapalenie błony śluzowej żołądka i polipowatość jelita grubego. Pacjent palił około 10 papierosów dziennie. Przed rozpoczęciem leczenia HU wykonano zdjęcia radiologiczne (RTG) klatki piersiowej, nie stwierdzając odchyłań od stanu prawidłowego.

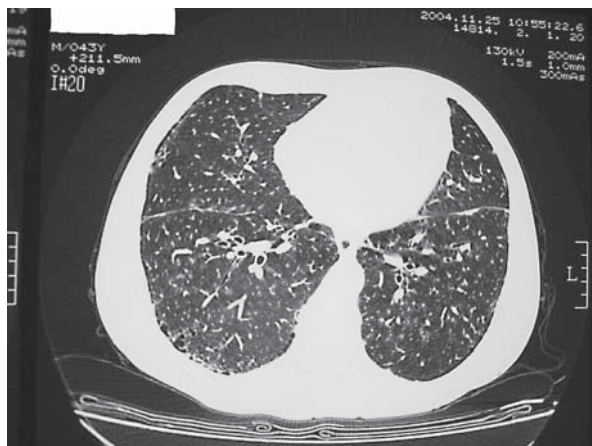
Po 6-miesięcznej obserwacji i leczeniu antyagregacyjnym tiklopidyną w dawce 250 mg *per os* (*p.o.*, doustnie) co 12 godzin, z powodu utrzymywania się wartości PLT powyżej 1000 G/l, włączono leczenie cytoredukujące HU w dawce 0,5 g/dobę, a po 2 tygodniach zwiększono dawkę do 1,0 g/dobę. Po 4 tygodniach stosowania zaobserwowano kliniczne objawy zapalenia płuc z gorączką do 40 °C. U chorego włączono empiryczną antybiotykoterapię oraz zlecono konsultację pulmonologiczną. W wykonanym 20 listopada 2004 roku badaniu RTG płuc uwidoczono rozsiane zmiany w środkowych i dolnych polach obu płuc. Opisano je jako częściowo się zlewające, drobnoplamiste, obustronne po-



Rycina 1. Radiogramy klatki piersiowej: **A.** Badanie wykonane 20 listopada 2004 roku w trakcie leczenia hydroksymocznikiem; **B.** Badanie kontrolne wykonane 29 marca 2011 roku po zakończeniu leczenia hydroksymocznikiem

Figure 1. Chest X-rays: **A.** Examination from November 20, 2004 performed during hydroxyurea treatment; **B.** Control examination from March 29, 2011 performed after exclusion from hydroxyurea treatment

jedyncze, pasmowate zagęszczenia (ryc. 1A). W tomografii komputerowej o wysokiej rozdzielczości (HRCT, *high resolution computed tomography*), wykonanej 25 listopada 2004 roku, opisano w płucach rozproszone obszary o charakterze zmian mikroguzkowych i zagęszczeń drobnoplamistych, a w obwodowych polach — cechy rozpoczynającego się włóknienia oraz cechy nasilonej rozedmy (ryc. 2).



Rycina 2. Tomografia komputerowa o wysokiej rozdzielczości wykonana 25 listopada 2004 roku w trakcie leczenia hydroksymocznikiem

Figure 2. High resolution computer tomography from November 25, 2004 performed during hydroxyurea treatment

W grudniu 2004 roku przeprowadzono u chorego diagnostykę pulmonologiczną. W wykonanej bronchoskopii nie stwierdzono zmian patologicznych. Wykluczono także bakteryjne i grzybicze tło zapalenia, w tym gruźlicę i pneumocystozowe zapalenie płuc oraz aktywną infekcję wirusami cytomegalii (CMV, *cytomegalovirus*) i Ebstein-Barr (EBV, *Ebstein-Barr virus*). Ze względu na opiswane zmiany w płucach o niejasnym pochodzeniu leczenie HU w minimalnej dawce 0,5 g/dobę wznowiono po 3-miesięcznej przerwie. W czasie przerwy w terapii obserwowano całkowite ustąpienie gorączki, ale utrzymywały się objawy częściowej niewydolności oddechowej. Po 12-miesięcznej obserwacji pulmonologicznej przedstawiono opinię o związku zmian płucnych z leczeniem HU, który odstawiono.

W leczeniu II rzutu zastosowano busulfan w dawce 2–4 mg/dobę na podstawie doniesienia, że takie postępowanie może być skuteczne po niepowodzeniu terapii HU [28]. Po 19 miesiącach leczenia (grudzień 2005–lipiec 2007) odstawiono busulfan w obawie przed aplazją szpiku, w związku z obniżeniem się liczby PLT do wartości 178 G/l. Chory pozostawał pod obserwacją. Przez kolejne 15 miesięcy, tj. do listopada 2008 roku, pacjent nie wymagał leczenia obniżającego liczbę PLT, która utrzymywała się w granicach normy. W czasie kolejnych 2 lat obserwowano ponowny, powolny wzrost liczby PLT do wartości 747 G/l (październik 2010).

Od listopada 2010 roku rozpoczęto leczenie anagrelidem w dawce początkowej 0,5 mg/dobę, którą następnie zwiększano do 1,5 mg/dobę, zgod-

nie z aktualnymi rekomendacjami [29, 30]. Chory przyjmuje anagrelid do tej pory, a liczba PLT utrzymuje się poniżej 500 G/l. W kontrolnym badaniu RTG płuc, wykonanym 29 marca 2011 roku, nie stwierdzono odchyłań od stanu prawidłowego, poza utrzymującą się rozedmą, co potwierdziło stopniową, pełną regresję zmian płucnych (ryc. 1B).

Omówienie

Hydroksymocznik jest chemioterapeutycznym cytoredukującym pierwszego wyboru w nowotworach mieloproliferacyjnych (MPN, *myeloproliferative neoplasms*), w tym w PV, ET i PMF. Zaletą takiego postępowania jest możliwość ambulatoryjnego przyjmowania leku, mała toksyczność oraz niska cena [3]. Jak dotąd, żaden inny chemioterapeutyk w badaniu randomizowanym, wliczając anagrelid, nie wykazał się większą skutecznością przy akceptowalnym profilu toksyczności [29]. Inne leki pozostają opcją w sytuacji nieskuteczności lub nietolerancji HU. Do tych leków, poza anagrelidem, należą interferon alfa ($IFN\alpha$) i busulfan, którego stosowanie praktycznie zarzucono w obawie przed większą toksycznością dla prawidłowej hematopoety [29, 31–33].

Hydroksymocznik jest lekiem stosunkowo dobrze tolerowanym. Po długim stosowaniu może on jednak powodować zmiany skórne, w postaci hiperpigmentacji, zmian atroficznych na przedramionach i owrzodzeń, oraz suchość skóry [14–19]. Obserwowano również przypadek chorego, u którego pojawiło się silne pieczenie podeszew stóp z rumieniem tej okolicy po 2 dniach stosowania HU. Objawy te ustąpiły 24 godziny po odstawieniu leku (obserwacja autora). W badaniu przeprowadzonym u 993 chorych leczonych HU z powodu MPN Filadelfia-ujemnych zmiany o charakterze toksyczności skórno-słuzówkowej opisano u 51 pacjentów (8,3%) [34]. Zmiany miały charakter rumienia, owrzodzeń skórnych i śluzówkowych oraz nacieków skórnych. Pojawiały się one po 32 miesiącach leczenia (zakres 10,5–74 miesiące). Po zaprzestaniu leczenia, po średnio 4 miesiącach, objawy toksyczności ustępowały u 76,5% chorych [34]. Inne powikłania obserwowano stosunkowo rzadko.

W opisanym przez autorów przypadku chorego na ET po 4 tygodniach leczenia HU obserwowano powikłania płucne. Prowadzono szczegółową diagnostykę pulmonologiczną, na podstawie której wykluczono tło infekcyjne opisywanych zmian, w tym bakteryjne i grzybicze. Posiewy krwi, a także wymazy z jamy ustnej, gardła, nagłośni oraz z drzewa oskrzelowego były jałowe. W różnicowaniu

brano po uwagę infekcję *Mycoplasma pneumoniae*, prosówkę gruźliczą, grzybicę kropidlakową, kryptokokozę, kandydozę, monospirozę, histoplazmozę, a także *Pneumocystis jiroveci*, które szczególnie łatwo rozwijają się w przebiegu chorób z zaburzeniami odporności. Nie można było wykluczyć wirusowej przyczyny zapalenia płuc. Metodami serologicznymi wykluczono jedynie aktywną infekcję CMV i EBV, natomiast nie przeprowadzono diagnostyki w kierunku zakażenia wirusem grypy, paragrypy czy adenowirusami, które mogły być czynnikiem wywołującym zapalenie płuc. Należy pamiętać, że opisywany chory przed wystąpieniem powikłań płucnych palił papierosy, co z pewnością było czynnikiem predysponującym do infekcji układu oddechowego. Palenie tytoniu wymienia się jako czynnik sprawczy złuszczonego, śródmiąższowego zapalenia płuc lub śródmiąższowej choroby płuc z zapaleniem oskrzelików oddechowych, które w badaniach obrazowych mogą mieć podobną do obserwowanej u opisywanego chorego manifestację i które zwykle ustępują po zaprzestaniu palenia tytoniu [35]. W różnicowaniu trzeba również brać pod uwagę limfocytowe, śródmiąższowe zapalenie płuc, które może towarzyszyć zarówno chorobom układowym tkanki łącznej, jak i zaburzeniom odporności [36], a także idiopatyczne, śródmiąższowe zapalenie płuc, które charakteryzuje się objawami zbliżonymi do objawów zapalenia wirusowego oraz zespół Hammana-Richa charakteryzujący się 60-procentową śmiertelnością [37].

W piśmiennictwie opisano jedynie kilkanaście przypadków zapaleń płuc o charakterze śródmiąższowym u pacjentów leczonych HU z powodu MPN w okresie prawie 50 lat stosowania tego leku. Pierwsze objawy były podobne do obserwowanych u opisywanego chorego, tj. gorączka, dreszcze, duszność i kaszel. Objawy te pojawiały się w okresie 3–12 tygodni od rozpoczęcia leczenia (średnio po 4 tygodniach) i towarzyszyły im zmiany w miąższu płuc o charakterze drobnych guzków, zmian siateczkowatych lub siateczkowo-guzkowych w badaniach radiologicznych [21–27]. Opisano również jeden przypadek chorego, u którego stosunkowo późno, bo po 2 latach leczenia HU z powodu PMF, rozwinęło się zapalenie pęcherzyków płucnych [26]. W większości przypadków początkowo podejrzewano bakteryjne zapalenie płuc. W żadnej, jak dotąd, pracy nie wyjaśniono w jasny sposób patomechanizmu tego typu powikłań. W obserwowanym przez autorów przypadku nie wykluczono jedynie możliwości patogenezы wirusowej. Związek z infekcją nasuwał się w związku ze stanami gorączkowymi, które obserwowano w początkowej fazie u większości

opisanych chorych [21–27]. Jako najbardziej prawdopodobne tło powikłań płucnych należy jednak podejrzewać reakcję immunologiczną indukowaną lekiem lub toksyczne oddziaływanie wolnorodnikowej formy HU, ponieważ wyniki badań mikrobiologicznych w opisywanych przypadkach były ujemne, a zaburzenia oddechowe i zmiany w badaniach obrazowych utrzymywały się jedynie w czasie stosowania leku. Brak związku z czynnikiem infekcyjnym potwierdza również fakt szybkiego ustępowania tego typu powikłań po odstawieniu leku i/lub po zastosowaniu glikokortykosteroidów.

Obecnie dla chorych z grupy wysokiego ryzyka z ET, u których obserwuje się nietolerancję lub nieskuteczność leczenia HU, w terapii drugiego rzutu rekomenduje się podawanie anagrelidu [31, 38]. Inną opcją terapeutyczną może być zastosowanie IFN α , który jednak charakteryzuje się istotną toksycznością, prowadzącą do konieczności zmiany leczenia u około 30% chorych. Jest on również mniej skuteczny. Pozostaje jego rekomendacja w MPN u kobiet w ciąży [39–41]. Obiecujące, wstępne obserwacje odnotowano po zastosowaniu pegylowanej formy IFN α 2a u 39 chorych na ET, u których wcześniej stosowano co najmniej jedną linię leczenia [42]. Obserwowano odpowiedź u 92% chorych, w tym 86% całkowitych remisji. Tolerancja była znacznie lepsza niż klasycznej formy IFN. Jedynie 10% chorych z tego powodu wyłączono z leczenia. Wnioski na temat ewentualnej rekomendacji takiego postępowania w ET będzie można przedstawić dopiero po dłuższej obserwacji oraz po ogłoszeniu wyników badania III fazy porównującego efektywność i tolerancję pegylowanego IFN α 2a i HU u chorych z nowo rozpoznaną ET. Obecnie poszukuje się skutecznego leczenia celowanego na mutację V617F w obrębie kinazy Janus 2 (Jak2), która występuje u około 70% chorych na ET. W trakcie badań pozostają takie leki, jak ruksolitnib i CEP-701, ale wstępne wyniki tych obserwacji wciąż są niejednoznaczne [43, 44].

Piśmiennictwo

1. Stearns B., Losee K.A., Bernstein J. Hydroxyurea. A new type of potential antitumor agent. *J. Med. Chem.* 1963; 6: 201.
2. Cortelazzo S., Finazzi G., Ruggeri M. i wsp. Hydroxyurea for patients with essential thrombocythemia and a high risk of thrombosis. *N. Engl. J. Med.* 1995; 332: 1132–1136.
3. Madaan K., Kaushik D., Verma T. Hydroxyurea: a key player in cancer chemotherapy. *Expert Rev. Anticancer Ther.* 2012; 12: 19–29.
4. Bakshi R.P., Hamzeh F., Frank I. i wsp. Effect of hydroxyurea and dideoxyinosine on intracellular 3'-deoxyadenosine-5'-triphosphate concentrations in HIV-infected patients. *AIDS Res. Hum. Retroviruses* 2007; 23: 1360–1365.
5. Nozaki A., Numata K., Morimoto M. i wsp. Hydroxyurea suppresses HCV replication in humans: a Phase I trial of oral hydroxyurea in chronic hepatitis C patients. *Antivir. Ther.* 2010; 15: 1179–1183.
6. Juul T., Malolepszy A., Dybkaer K. i wsp. The in vivo toxicity of hydroxyurea depends on its direct target catalase. *J. Biol. Chem.* 2010; 285: 21411–21415.
7. Miller S.T., Rey K., He J. i wsp.; for the BABY HUG Investigators. Massive accidental overdose of hydroxyurea in a young child with sickle cell anemia. *Pediatr. Blood Cancer* 2011, Jul 8 [artykuł dostępny *on-line*: doi: 10.1002/pbc.23244].
8. Spencer S.A., Harris J., Wheeler R.H. i wsp. Final report of RTOG 9610, a multiinstitutional trial of reirradiation and chemotherapy for unresectable recurrent squamous cell carcinoma of the head and neck. *Head Neck.* 2008; 30: 281–288.
9. Shah G.D., Silver J.S., Rosenfeld S.S., Gavrilovic I.T., Abrey L.E., Lassman A.B. Myelosuppression in patients benefiting from imatinib with hydroxyurea for recurrent malignant gliomas. *J. Neurooncol.* 2007; 85: 217–222.
10. Rose P.G., Ali S., Watkins E. i wsp.; Gynecologic Oncology Group. Long-term follow-up of a randomized trial comparing concurrent single agent cisplatin, cisplatin-based combination chemotherapy, or hydroxyurea during pelvic irradiation for locally advanced cervical cancer: a Gynecologic Oncology Group Study. *J. Clin. Oncol.* 2007; 25: 2804–2810.
11. Beitler J.J., Smith R.V., Owen R.P., Silver C.E., Mazumdar M., Wadler S. Phase II clinical trial of parenteral hydroxyurea and hyper-fractionated, accelerated external beam radiation therapy in patients with advanced squamous cell carcinoma of the head and neck: toxicity and efficacy with continuous ribonucleoside reductase inhibition. *Head Neck* 2007; 29: 18–25.
12. Rosenthal M.A., Ashley D.L., Cher L. Treatment of high risk or recurrent meningiomas with hydroxyurea. *J. Clin. Neurosci.* 2002; 9: 156–158.
13. Lossos I.S., Matzner Y. Hydroxyurea-induced fever: case report and review of the literature. *Ann. Pharmacother.* 1995; 29: 132–133.
14. Karimi M., Cohan N., Mousavizadeh K., Falahi M.J., Haghpanah S. Adverse effects of hydroxyurea in beta-thalassemia intermedia patients: 10 years' experience. *Pediatr. Hematol. Oncol.* 2010; 27: 205–211.
15. França E.R., Teixeira M.A., Matias Kde F., Antunes D.E., Braz Rde A., Silva C.E. Cutaneous effects after prolonged use of hydroxyurea in Polycythemia Vera. *An. Bras. Dermatol.* 2011; 86: 751–754.
16. Young H.S., Khan A.S., Kendra J.R., Coulson I.H. The cutaneous side-effects of hydroxyurea. *Clin. Lab. Haematol.* 2000; 22: 229–232.
17. Ravandi-Kashani F., Cortes J., Cohen P. i wsp. Cutaneous ulcers associated with hydroxyurea therapy in myeloproliferative disorders. *Leuk. Lymphoma* 1999; 35: 109–118.
18. Kelly R.I., Bull R.H., Marsden A. Cutaneous manifestations of long-term hydroxyurea therapy. *Australas J. Dermatol.* 1994; 35: 61–64.
19. Francis S., Bareford D., Baginott C., Thachil J. Prognostic implications of leg ulcers from hydroxycarbamide therapy in patients with essential thrombocythaemia. *Leuk. Res.* 2012; 36: 488–490.

20. Kälisch H., Wieneke H., Erbel R. Acute myocardial infarction in a patient with chronic myelocytic leukemia during chemotherapy with hydroxyurea. *Herz* 2010; 35: 420–422.
21. Blanc P.L., Joasson J.M., Hammoud H., Matussiere Y. Acute interstitial pneumopathy with fever caused by hydroxyurea. *Presse Med.* 2000; 29: 242–245.
22. Loo P.S., Khan M., Currie G.P., Husain E., Kerr K.M. Hydroxycarbamide-induced pneumonitis. *Histopathology* 2009; 55: 234–236.
23. Schwonzen M., Spangenberg H., Spengler M. Hydroxyurea-induced pneumonitis. *Med. Klin. (Munich)* 2003; 98: 394–397.
24. Quintás-Cardama A., Pérez-Encinas M., Gonzalez S., Bendana A., Bello J.L. Hydroxyurea-induced acute interstitial pneumonitis in a patient with essential thrombocythemia. *Ann. Hematol.* 1999; 78: 187–188.
25. Kavuru M.S., Gadsden T., Lichtin A., Gephardt G. Hydroxyurea-induced acute interstitial lung disease. *South Med. J.* 1994; 87: 767–769.
26. Wong C.C., Brown D., Howling S.J., Parker N.E. Hydroxyurea-induced pneumonitis in a patient with chronic idiopathic myelofibrosis after prolonged drug exposure. *Eur. J. Haematol.* 2003; 71: 388–390.
27. Sandhu H.S., Barnes P.J., Hernandez P. Hydroxyurea-induced hypersensitivity pneumonitis: A case report and literature review. *Can. Respir. J.* 2000; 7: 491–495.
28. Naqvi T., Baumann M.A. Myelofibrosis: response to busulfan after hydroxyurea failure. *Int. J. Clin. Pract.* 2002; 56: 312–313.
29. Gisslinger H., Gotic M., Holowiecki J. i wsp. Final results of the ANAHYDRET study: non-inferiority of anagrelide compared with hydroxyurea in newly diagnosed WHO-essential thrombocythemia patients *Blood* 2008; 112: abstrakt 661.
30. Silver R.T. Anagrelide is effective in treating patients with hydroxyurea-resistant thrombocytosis in patients with chronic myeloid leukemia. *Leukemia* 2005; 19: 39–43.
31. Finazzi G. How to manage essential thrombocythemia. *Leukemia* 2011, Nov 4 [artykuł dostępny *on-line*: doi: 10.1038/leu.2011.306].
32. Peterson E.A., Zypchen L., Lee V.H., Nitta J., Foltz L.M. Published guidelines versus real-life practice in the diagnosis and treatment of essential thrombocythemia. *Am. J. Hematol.* 2011; 86: 792–794.
33. Spivak J.L., Silver R.T. The treatment of essential thrombocytosis revisited. *Blood* 2011; 118: 1179–1180.
34. Latagliata R., Spadea A., Cedrone M. i wsp.; Gruppo Laziale SMPC Ph1 neg. Symptomatic mucocutaneous toxicity of hydroxyurea in Philadelphia chromosome-negative myeloproliferative neoplasms: the Mister Hyde face of a safe drug. *Cancer* 2012; 118: 404–409.
35. Heyneman L.E., Ward S., Lynch D.A. i wsp. Respiratory bronchiolitis, respiratory bronchiolitis-associated interstitial lung disease, and desquamative interstitial pneumonia: different entities or part of the spectrum of the same disease process? *Am. J. Roentgenol.* 1999; 173: 1617–1622.
36. American Thoracic Society; European Respiratory Society. American Thoracic Society/European Respiratory Society International Multidisciplinary Consensus Classification of the Idiopathic Interstitial Pneumonias. This joint statement of the American Thoracic Society (ATS), and the European Respiratory Society (ERS) was adopted by the ATS board of directors, June 2001 and by the ERS Executive Committee, June 2001. *Am. J. Respir. Crit. Care Med.* 2002; 165: 277–304.
37. Hamman L., Rich A.R. Fulminating diffuse interstitial fibrosis of the lungs. *Trans. Am. Clin. Climatol. Assoc.* 1935; 51: 154–163.
38. Hernández-Boluda J.C., Alvarez-Larrán A., Gómez M. i wsp. Clinical evaluation of the European LeukaemiaNet criteria for clinicohaematological response and resistance/intolerance to hydroxycarbamide in essential thrombocythaemia. *Br. J. Haematol.* 2011; 152: 81–88.
39. Singh N., Kumar S., Roy K.K., Sharma V., Jalak A. Successful maternal and fetal outcome in a rare case of essential thrombocythemia with pregnancy using interferon alpha. *Platelets* 2011, Sep 13 [złożone do druku].
40. Yazdani Brojeni P., Matok I., Garcia Bournissen F., Koren G. A systematic review of the fetal safety of interferon alpha. *Reprod. Toxicol.* 2011, Dec 19 [złożone do druku].
41. Tefferi A., Passamonti F. Essential thrombocythemia and pregnancy: observations from recent studies and management recommendations. *Am. J. Hematol.* 2009; 84: 629–630.
42. Quintás-Cardama A., Kantarjian H., Manshouri T. i wsp. Pegylated interferon alfa-2a yields high rates of hematologic and molecular response in patients with advanced essential thrombocythemia and polycythemia vera. *J. Clin. Oncol.* 2009; 27: 5418–5424.
43. Verstovsek S., Passamonti F., Rambaldi A. i wsp. Durable responses with the JAK1/JAK2 inhibitor, INCB018424, in patients with polycythemia vera (PV) and essential thrombocythemia (ET) refractory or intolerant to hydroxyurea (HU). *Blood* 2010; 116: abstrakt 313.
44. Moliterno A., Roboz G.J., Carroll M., Luger S., Hexner E., Bensen-Kennedy D.M. An open-label study of CEP-701 in patients with JAK2 V617F-positive polycythemia vera and essential thrombocytosis. *Blood* 2008; 112: abstrakt 99.