

## Opis przypadku

Aleksandra Masłowska<sup>1</sup>, Miłosz Gromelski<sup>2</sup>, Gabriela Picco<sup>3</sup>, Isabel Erquiaga<sup>3</sup><sup>1</sup>Uniwersytet Medyczny, Łódź, Polska<sup>2</sup>Krakowski Szpital Specjalistyczny im. Józefa Dietla, Kraków, Polska<sup>3</sup>Hospital San Juan de Dios, Calle Beloso Alto 3, 31006 Pamplona, Hiszpania

# Zespół fioletowego worka na mocz w opiece paliatywnej

## Purple urine bag syndrome in palliative care

### Streszczenie

Zespół fioletowego worka na mocz (PUBS, *purple urine bag syndrome*) to rzadkie zjawisko polegające na przebarwieniu moczu związane z zakażeniem układu moczowego u pacjentów z założonym cewnikiem do pęcherza moczowego. Czynniki predysponujące do jego wystąpienia to płeć żeńska, podeszły wiek, przewlekłe zaparcia, zasadowy odczyn moczu, bakteriuria i unieruchomienie związane z chorobą przewlekłą. Zespół fioletowego worka na mocz występuje, kiedy produkty przemiany tryptofanu ulegają przekształceniom metabolicznym do indykanu (siarczan-3-indoksyłu). Indykan w obecności tlenu i wysokiego pH ulega przemianie do błękitu indygo (kolor niebieski) i indirubiny (kolor czerwony). Obydwa barwniki mieszają się i reagują z syntetycznymi materiałami, z których wykonany jest worek cewnika, co powoduje charakterystyczne fioletowe zabarwienie moczu, cewnika urologicznego i worka na mocz. W pracy opisano przypadek 85-letniej kobiety z rozpoznanem nowotworu jelita grubego i marskości wątroby, u której wystąpił PUBS.

*Palliat Med Pract 2018; 12, 4: 214–217*

**Słowa kluczowe:** zespół fioletowego worka na mocz, przebarwienie moczu, zakażenie układu moczowego, medycyna paliatywna, pacjent unieruchomiony w łóżku

### Abstract

The purple urine bag syndrome (PUBS) is a rare phenomenon consisting of a urine discolouration in patients with long-term urinary catheterization who develop urinary tract infection. The main risk factors are: elderly age, female sex, chronic constipation, alkaline urine with high bacterial levels and bedridden status. It occurs when the product of the amino acid tryptophan is metabolized to indoxyl sulfate. This substance due to bacterial enzyme reactions and in the alkaline environment gets oxygenized to indigo (blue) and indirubin (red), which precipitate in the urine and on to the synthetic material of the urinary catheter and urine bag, resulting in the characteristic purple color. We present a case of an 85-year-old woman who was deteriorating from advanced cancer (colon cancer with liver cirrhosis) who developed purple urine bag syndrome.

*Palliat Med Pract 2018; 12, 4: 214–217*

**Key words:** purple urine bag syndrome, urine discolouration, urinary tract infection, palliative medicine, bedridden patient

### Adres do korespondencji

Aleksandra Masłowska

Uniwersytet Medyczny, Łódź

e-mail: [aleksandra.maslowka94@gmail.com](mailto:aleksandra.maslowka94@gmail.com)

Palliative Medicine in Practice 2018; 12, 4, 214–217

Copyright © Via Medica, ISSN 2545–0425

DOI: 10.5603/PMPI.2018.0014

## Wstęp

Zespół fioletowego worka na mocz (PUBS, *purple urine bag syndrome*) to rzadkie, ale bardzo charakterystyczne zjawisko spowodowane reakcją chemiczną pomiędzy substancjami obecnymi w moczu, tworzywem sztucznym cewnika i worka na mocz w obecności enzymów — fosfatazy i sulfatazy pochodzących od bakterii, w wyniku czego powstają barwniki (indygo, indirubina). W efekcie mocz, cewnik urologiczny i worek na mocz mogą ulec zabarwieniu na kolor czerwony, niebieski lub fioletowy. Zespół fioletowego worka na mocz jest zazwyczaj obserwowany u pacjentów z wieloma schorzeniami, przewlekle cewnikowanych, z przewlekłym zaparciem i zakażeniem układu moczowego [1–3]. Wśród bakterii odpowiedzialnych za PUBS wymieniane są między innymi *Escherichia coli*, *Proteus mirabilis* i *Morganella morganii* [1, 2].

## Opis przypadku

Pacjentka 85-letnia z rozpoznaniem nadciśnienia tętniczego, cukrzycy typu 2, marskości wątroby i raka gruczołowego wstępnicy w stadium IV rozpoznanego 3 miesiące przed hospitalizacją, od tego czasu leżąca, przyjęta na Oddział Medycyny Paliatywnej z powodu zaparcia stolca utrzymującego się od 5 dni. W tym okresie nie przyjmowała opioidowych leków przeciwbólowych.

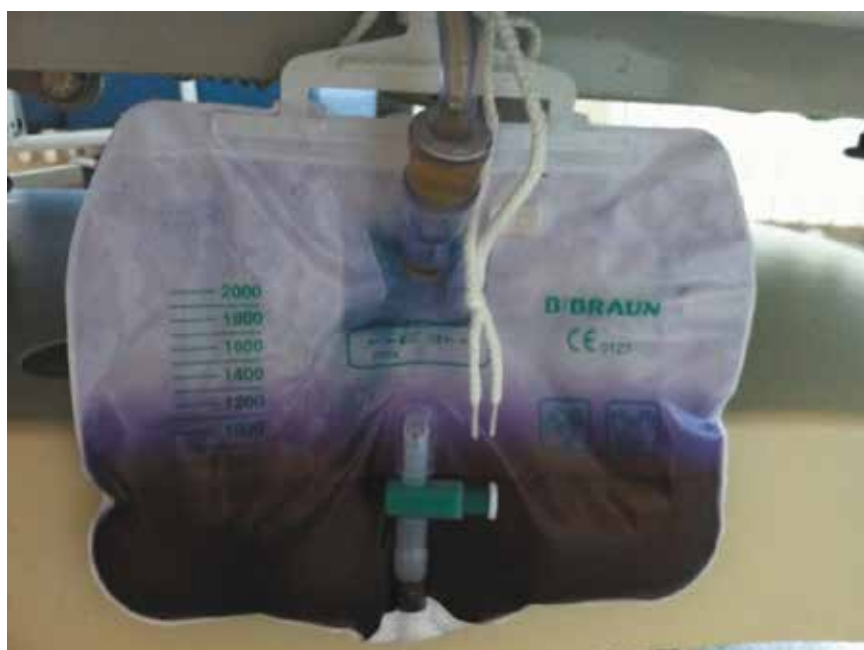W badaniu przedmiotowym zwracały uwagę: żółtaczka, grubofaliste drżenie rąk (*asterixis*) i inne

objawy encefalopatii wątrobowej (patologiczna senność i dezorientacja czasowo-przestrzenna) oraz wodobrzusze. Pacjentka przejawiała cechy delirium mieszanego z przewagą delirium hipoaktywnego. W badaniach laboratoryjnych stwierdzono hipoalbuminemię 2,7 g/dl, hiperbilirubinemię (bilirubina całkowita 2,1 mg/dl), podwyższone wartości GGTP 283 IU/l i ALT 50 IU/l. Z powodu zatrzymania moczu podczas przyjęcia na oddział założono cewnik do pęcherza moczowego i pobrano mocz na posiew.

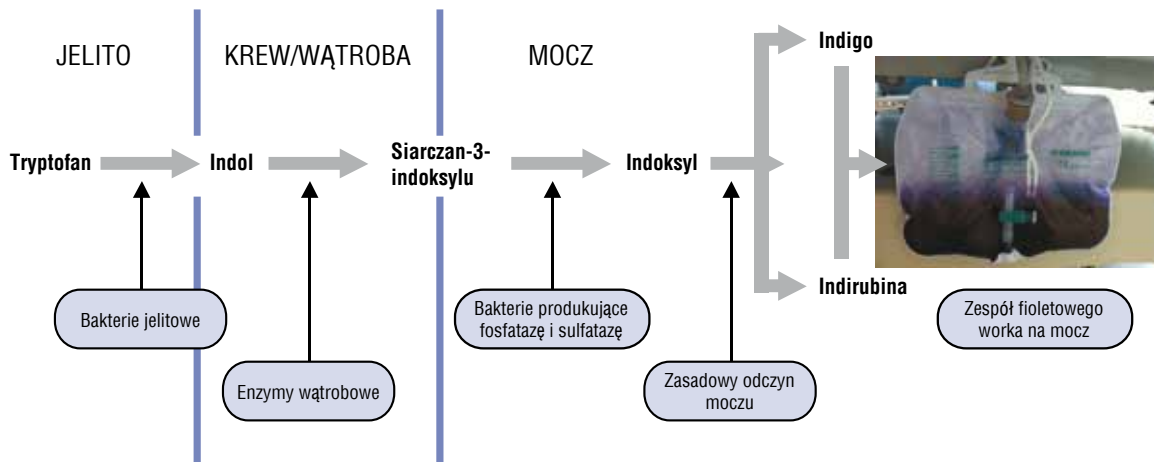
W 7. dobie po wprowadzeniu cewnika zaobserwowano fioletowy kolor moczu (ryc. 1). W badaniu ogólnym moczu stwierdzono pH > 8, obecność azotynów i leukocyturę. W badaniu bakteriologicznym uzyskano wzrost *Escherichia coli* 10<sup>5</sup> CFU/ml. Ponieważ pacjentka była w stanie ogólnym bardzo ciężkim, leżąca i z objawami delirium, odstąpiono od antybiotykoterapii i wymiany cewnika. Wyjaśniono zaniepokojonej rodzinie chorej przyczynę fioletowego koloru moczu i jego nieprzyjemnego zapachu. Pacjentka zmarła po 7 dniach od stwierdzenia fioletowego zabarwienia moczu, z objawami delirium hipoaktywnego i encefalopatii wątrobowej. Chora nie gorączkowała, nie stwierdzono objawów sepsy, leczono ją objawowo, przy czym w ostatnich dniach życia pacjentki nie obserwowano oznak cierpienia.

## Dyskusja

Zespół fioletowego worka na mocz może wystąpić u pacjentów z wielochorobowością, przewlekle leżą-



Rycina 1. Worek na mocz u pacjenta z zespołem fioletowego worka na mocz



Rycina 2. Zespół fioletowego worka na mocz — schemat

cych, z rozpoznaniem zaawansowanej choroby [4, 5]. Fioletowy kolor ujawnia się zwłaszcza w moczu alkalicznym, a powstaje dzięki bakteriom, które przetwarzają metabolity tryptofanu: pod wpływem bakterii jelitowych, których przerost występuje u pacjentów z zaparciem stolca, tryptofan ulega przemianie do indolu, który przedostaje się do układu wrotnego, a następnie w wątrobie podlega sprzężeniu z resztą siarczanową — powstaje siarczan-3-indoksyli. Jako substancja rozpuszczalna w wodzie wydalany jest z moczem, gdzie w obecności fosfataz i sulfataz bakteryjnych podlega przemianie do indoksyli, a następnie — w moczu zasadowym — do indygo (barwnik niebieski) lub indirubiny (barwnik czerwony) (ryc. 2). W efekcie mocz, cewnik urologiczny i worek na mocz mogą przybierać odcienie kolorów czerwonego, niebieskiego lub fioletowego, a niekiedy również mogą pojawić się inne kolory [1–3]. Jeśli nie dojdzie do wymiany cewnika i worka, fioletowa barwa ulega z upływem czasu wzmocnieniu.

Nietypowe zabarwienie moczu zwraca uwagę i sugeruje patologię jeszcze przed wykonaniem badań dodatkowych. Przyczyna fioletowego koloru cewnika i worka na mocz nie została dokładnie poznana. W normalnych warunkach produkty przemiany tryptofanu zostają wydalone wraz z moczem, jednakże w przypadku, gdy pacjent jest zacewnikowany i występuje zakażenie układu moczowego, metabolity ulegają dalszym reakcjom pod wpływem enzymów bakteryjnych i zasadowego pH moczu, co można zaobserwować w worku na mocz. Nie w każdym przypadku kolor fioletowy jest wyraźny, dlatego zawsze należy brać pod uwagę inne schorzenia, które mogą manifestować się przebarwieniem moczu. Czerwone zabarwienie moczu może sugerować krwawienie z moczowodów, pęcherza moczowego lub cewki

moczowej, która mogła zostać uszkodzona podczas wprowadzania cewnika. Mioglobina, bilirubina czy porfiryne obecne w moczu nadają ciemniejszy odcień czerwony. Różowoczerwony odcień może być objawem gromadzących się w moczu amorficznych kryształów moczanowych. Krwinkomocz może być objawem zapalenia w obrębie nerek lub dróg moczowych i powoduje kolor różowy. Zawsze, kiedy obserwuje się zmianę barwy moczu, należy wykluczyć błędy dietetyczne i sprawdzić podawane leki. Czerwone przebarwienie może być spowodowane spożywaniem buraków czy rabarbaru, a spośród leków najczęściej zmianę koloru moczu powodują witaminy z grupy B, nitrofurantoina, aminofenazon, L-dopa, fenytoina i metronidazol.

Należy podkreślić, że fioletowa barwa nie dotyczy samego moczu, ale również worka. Próbkę moczu pobrana z worka zwykle ma ciemnobrązowy kolor. Znajdujące się w moczu cząsteczki reagują w pewnym stopniu z polichlorkiem winylu, z którego wykonany jest cewnik i worek na mocz i dopiero w sprzyjających warunkach, takich jak zasadowe pH, można zaobserwować fioletowy kolor. W literaturze brak dokładnego opisu, w jaki sposób przebiegają powyższe reakcje.

Nietypowy kolor moczu wzbudza niepokój u opiekunów chorych i personelu medycznego, którzy wcześniej nie spotkali się z zespołem fioletowego worka na mocz. Należy zwrócić uwagę, że w większości przypadków PUBS jest jednostką łagodną, jednak u niektórych pacjentów może prowadzić do sepsy [1, 3], dlatego decyzję o leczeniu należy uzależnić od stanu ogólnego chorych i rokowania.

Postępowanie z pacjentem z PUBS ma na celu wyleczenie zakażenia układu moczowego, poprawę wypróżnień i higienę cewnika moczowego, tak aby zapobiegać zakażeniom [2, 4, 5]. Pacjenci w opiece

paliatywnej ze znacznym pogorszeniem stanu ogólnego, osłabieni i długotrwanie cewnikowani są najbardziej narażeni na wystąpienie PUBS, co wiąże się z faktem, że większość chorych jest leczona opioidami, które predysponują do wystąpienia zaparcia stolca [1, 4, 5].

## Podsumowanie

Personel medyczny powinien zapobiegać wystąpieniu czynników ryzyka PUBS, takich jak zaparcie stolca, i dokonać zmiany cewnika, kiedy jest to wskazane. Zakażenie układu moczowego należy leczyć, chyba że pacjent jest w stanie bardzo ciężkim, tak jak w opisanym w niniejszej pracy przypadku — wówczas decyzje terapeutyczne będą zależeć od stanu ogólnego chorych i celowości podjęcia leczenia [1, 4]. Obecnie brak jednoznacznych zaleceń odnośnie do postępowania u pacjentów z zespołem fioletowego worka na mocz, dlatego decyzja o podjęciu lub odstąpieniu od leczenia powinna być podejmowana indywidualnie,

na podstawie dokładnej oceny klinicznej każdego pacjenta [3–5].

## Piśmiennictwo

1. Wattanapisit S, Wattanapisit A, Meepuakmak A, et al. Purple urine bag syndrome in palliative care. *BMJ Support Palliat Care*. 2018 [Epub ahead of print], doi: [10.1136/bmj-spcare-2018-001601](https://doi.org/10.1136/bmj-spcare-2018-001601), indexed in Pubmed: [30045940](https://pubmed.ncbi.nlm.nih.gov/30045940/).
2. Traynor BP, Pomeroy E, Niall D. Purple urine bag syndrome: a case report and review of the literature. *Oxf Med Case Reports*. 2017; 2017(11): 2015–2017, doi: [10.1093/omcr/omx059](https://doi.org/10.1093/omcr/omx059), indexed in Pubmed: [29744118](https://pubmed.ncbi.nlm.nih.gov/29744118/).
3. Al Montasir A, Al Mustaque A. Purple urine bag syndrome. *J Family Med Prim Care*. 2013; 2(1): 104–105, doi: [10.4103/2249-4863.109970](https://doi.org/10.4103/2249-4863.109970), indexed in Pubmed: [24479059](https://pubmed.ncbi.nlm.nih.gov/24479059/).
4. Pandey S, Pandey T, Sharma A, et al. Purple urinary bag syndrome: what every primary healthcare provider should know. *BMJ Case Rep*. 2018; 2018, doi: [10.1136/bcr-2018-226395](https://doi.org/10.1136/bcr-2018-226395), indexed in Pubmed: [30021748](https://pubmed.ncbi.nlm.nih.gov/30021748/).
5. Karray O, Batti R, Talbi E, et al. Purple urine bag syndrome, a disturbing urine discoloration. *Urol Case Rep*. 2018; 20: 57–59, doi: [10.1016/j.eucr.2018.06.009](https://doi.org/10.1016/j.eucr.2018.06.009), indexed in Pubmed: [29992092](https://pubmed.ncbi.nlm.nih.gov/29992092/).