

Marcin Wiśniewski^{1,2}, Michał Szpinda¹, Elżbieta Krakowiak-Sarnowska¹

¹Katedra i Zakład Anatomii Prawidłowej Akademii Medycznej im. Ludwika Rydygiera w Bydgoszczy

²Hospicjum im. ks. J. Popieluszki w Bydgoszczy

Zastosowanie żelu z morfiną w leczeniu bolesnego owrzodzenia nowotworowego. Opis przypadku

The usage of gel with morphine in treatment of painful malignant ulcers. The description of the case

Streszczenie

Owrzodzenia nowotworowe stanowią istotny problem w opiece nad terminalnie chorymi. Jednym z głównych problemów zgłaszanych przez pacjentów jest ból, który często nie reaguje na zastosowaną terapię przeciwbólową. W pracy przedstawiono przypadek pacjentki, u której zastosowanie żelu z morfiną spowodowało ustąpienie dolegliwości bólowych w obrębie owrzodzenia skóry podbrzusza i krocza. W trakcie leczenia nie zaobserwowano objawów ubocznych. W dyskusji przedstawiono mechanizm obwodowego działania opioidów oraz możliwości miejscowego zastosowania morfiny w guzach naciekających skórę, owrzodzeniach jamy ustnej, a także w podrażnieniu i skurczu pęcherza moczowego u dzieci.

Słowa kluczowe: owrzodzenie nowotworowe, ból nowotworowy, morfina w żelu

Abstract

Malignant ulceration is an important problem in care of terminal patients. One of the main problem reported by them is the pain which barely reacts to the pain treatment. In the review there has been presented the case of the patient who experienced receding pain ailments within skin ulceration of abdomen and crotch after applying gel with morphine. Systemic effects have not been observed during the treatment process. The mechanisms of peripheral opioid effects and potential usage of topical opioids have been discussed.

Key words: malignant ulcers, cancer pain, topical morphine

Wśród pacjentów kierowanych do opieki paliatywnej często spotyka się chorych z owrzodzeniami w przebiegu choroby nowotworowej. Ze względu na objawy współistniejące (nacieczenie nowotworowe tkanek, ból, świąd, przykry zapach, obfita wydzielina, krwawienie) stanowią one duży problem dla pacjenta, otoczenia, a także dla personelu spr-

wującego opiekę nad chorym. Jednym z najbardziej dokuczliwych objawów zgłaszanych przez chorego jest ból w obrębie rany, nasilający się zwłaszcza podczas zmiany opatrunków. Ból ten często nie ustępuje po doustnym lub parenteralnym podaniu leków przeciwbólowych, natomiast może zareagować na miejscowo podawane opioidy. Poniżej opisano przy-

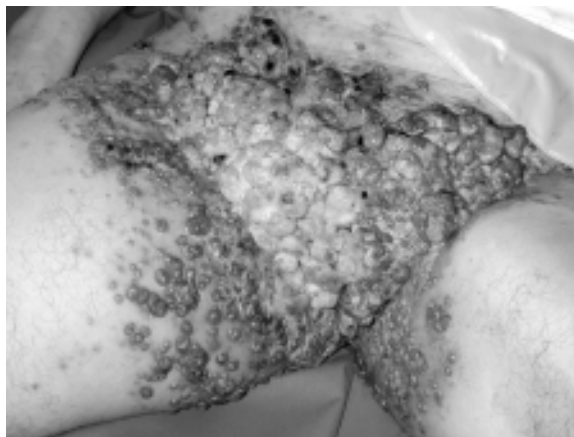
Adres do korespondencji: Marcin Wiśniewski
Katedra i Zakład Anatomii Prawidłowej AM im. L. Rydygiera
ul. Karłowicza 24, 85-092 Bydgoszcz
e-mail: mwisniewski@aci.amb.bydgoszcz.pl



Polska Medycyna Paliatywna 2002, 1, 2, 89-91
Copyright © Via Medica, ISSN 1644-115X

padek pacjentki, u której zastosowanie żelu z morfiną doprowadziło do ustąpienia dolegliwości bólowych w obrębie owrzodzenia podbrzusza i krocza.

Pacjentkę, lat 66, z rozpoznaniem raka odbytnicy skierowano do opieki paliatywnej z powodu trudności w leczeniu bólu i innych objawów towarzyszących owrzodzeniu okolicy podbrzusza i krocza. Z historii choroby wynika, że w lipcu 2000 roku u chorej wykonano badanie rektoskopowe, w trakcie którego stwierdzono obecność guza odbytnicy, z którego pobrano wycinki do badania histopatologicznego. Wynik badania potwierdził złośliwy charakter zmiany (*adenocarcinoma recti partim mucosecretans*). Pacjentkę skierowano do Kliniki Chirurgii Ogólnej i Naczyń AM w Bydgoszczy, gdzie wykonano brzuszno-kroczone odjęcie odbytnicy metodą Millesa z wyłonieniem proksymalnego odcinka esicy. Ocena histopatologiczna preparatu potwierdziła wcześniejsze rozpoznanie. Dalsze leczenie prowadzono w Regionalnym Centrum Onkologii (RCO) w Bydgoszczy, gdzie od września do grudnia 2000 roku chorą poddano chemioterapii z zastosowaniem fluorouracilu oraz *calcium folinate*, a także radioterapii promieniami X w dawkach frakcjonowanych. W maju 2001 roku w obrębie okolicy pachwinowej prawej pojawiło się płytke owrzodzenie. W listopadzie i grudniu 2001 roku u chorej zastosowano napromienianie Co^{60} okolicy blizny krocza oraz prawej pachwiny, lecz pomimo leczenia nie uzyskano poprawy. W badaniu USG wykonanym w styczniu 2002 roku stwierdzono obustronnie obecność zmienionych nowotworowo węzłów chłonnych pachwinowych. Pacjentka pozostawała pod opieką poradni RCO do czerwca 2002 roku, a następnie skierowano ją do zespołu opieki paliatywnej w celu leczenia objawowego. Przez miesiąc chora znajdowała się pod kontrolą zespołu opieki domowej. Z powodu nasilenia dolegliwości bólowych oraz problemów pielęgnacyjnych chorą skierowano na oddział stacjonarny Hospicjum im. ks. J. Popiełuszki. Pacjentkę przyjęto w stanie ogólnym średnim, przytomną, w logicznym kontakcie. W trakcie rozmowy z chorą zaobserwowano obniżenie nastroju oraz płaczliwość. Główną dolegliwością podawaną przez pacjentkę był ból w obrębie podbrzusza promieniujący do kończyn dolnych. W badaniu fizykalnym stwierdzono obustronne obrzęki kończyn dolnych, olbrzymie guzowate owrzodzenie o wymiarach około 30 × 15 cm okolicy podbrzusza, obu pachwin, krocza i wewnętrznej powierzchni ud (ryc. 1). Owrzodzenie cechowała duża ilość tkanki martwiczej, obfity wysięk oraz nieprzyjemny zapach. W trakcie pobytu na oddziale stosowano doustny roztwór morfiny w dawce 30 mg co 4 godziny, ketoprofen 2 razy 100 mg (tabletki),



Rycina 1. Owrzodzenie nowotworowe skóry podbrzusza i krocza

Figure 1. Skin malignant ulceration of abdomen and crotch

ranitydynę 2 razy 150 mg (tabletki), tianeptynę 3 razy 12,5 mg (tabletki), amitryptylinę 1 raz 25 mg na noc (tabletki), furosemid 2 razy 40 mg (tabletki). Miejscowo zastosowano żel z morfiną przygotowany przez farmaceutę według receptury:

<i>Morphini hydrochl.</i>	0,1
Carbopol 98ONF	0,5
Gliceryna	4,0
NaOH 10% do pH 7	2,0
<i>Aqua destilata</i>	ad 100,0

Oprócz miejscowo podawanej morfiny stosowano 1-procentowy metronidazol w żelu oraz płukano ranę 0,1-procentowym roztworem nadmanganianu potasu. Morfinę z metronidazolem mieszało w proporcji 20 ml żelu z morfiną i 10 ml metronidazolu. Metronidazol jako lek poza swoim podstawowym działaniem przeciwbakteryjnym i przeciwprzeczynowym wykazuje zdolność do pochłaniania nieprzyjemnych zapachów, co wykorzystano u pacjentki. Oceniając czas działania morfiny w żelu, stwierdzono, że dolegliwości bólowe w obrębie owrzodzenia ustępowały po 15–20 min na około 6 godzin. Pozwoliło to na ustalenie częstości stosowania żelu 4 razy na dobę w regularnych odstępach czasu, co istotnie poprawiło komfort życia chorej. Ze względu na rozległość owrzodzenia oraz brak tolerancji przez chorą jakichkolwiek opatrunków ranę zabezpieczano tylko sterylną gazą, którą w trakcie zmiany opatrunków usuwano po nasączeniu 0,9-procentowym roztworem NaCl. W trakcie stosowania żelu z morfiną w połączeniu z metronidazolem nie zaobserwowano objawów ubocznych ani osłabienia efektu obu leków, jednak okres obserwacji był stosunkowo krótki. W 11. dobie stan chorej pogorszył się, wystąpiły zaburzenia połykania oraz wymioty. Spowodowało

wało to zmianę sposobu podawania leków z doustnego na podskórny. W 19. dobie pacjentka zmarła z końca oddziału z powodu choroby zasadniczej.

Pierwsze doniesienia o wykorzystaniu mechanizmu obwodowego działania opioidów pochodzą z końca lat 80. [1, 2]. Efekt ten wykorzystał Stein, podając morfinę do stawu kolanowego po artroskopii [1, 3, 4]. Mechanizm działania obwodowego wiąże się z obecnością receptorów opioidowych na bezzmieliniowych włóknach typu C. Są one aktywowane w ciągu kilku godzin od rozpoczęcia procesu zapalnego. W warunkach zapalenia środowisko tkanek staje się hiperosmolarne, prowadząc do przerwania ciągłości osłonek nerwowych i sensytyzacji receptorów opioidowych. Uszkodzenie powoduje łatwiejszy dostęp leku do receptora. W ciągu kilku dni wzrasta ilość nowych receptorów opioidowych, które dzięki transportowi aksonalnemu wędrują do zmienionych zapalnie tkanek. Efekt przeciwbólowy obserwowano tylko wtedy, gdy podawano lek w obrębie zmienionych zapalnie tkanek [2, 5].

Morfinę w żelu do leczenia bolesnych owrzodzeń skóry wykorzystano po raz pierwszy w połowie lat 90. [6, 7]. Korzystny efekt obserwowano, podając lek dopęcherzowo u dzieci z powodu podrażnienia i skurczu pęcherza moczowego po zabiegach w jego obrębie [8]. Mechanizm obwodowego działania opioidów wykorzystano również w chirurgii stomatologicznej po ekstrakcji zęba przy nacieczeniu zapalnym okolicznych tkanek [9, 10]. Żel z morfiną znajduje także zastosowanie w leczeniu boles-

nych owrzodzeń błony śluzowej jamy ustnej po chemioterapii [5] oraz w owrzodzeniach kończyny dolnej [5]. Na rynku nie są dostępne gotowe preparaty, dlatego zastosowany żel z morfiną był przygotowany przez farmaceutę według receptury opracowanej przez A. van Sorge'a, Z. Żylicza i M. Krajnika [5].

Piśmiennictwo

1. Stein C., Millan M.J., Shippenberg T.S. Peripheral opioid receptors mediating antinociception in inflammation: evidence for involvement of mu, delta, kappa receptors. *J. Pharmacol Exp. Ther.* 1989; 248: 1269–1275.
2. Tennant F., Moll D., DePaulo V. Topical morphine for peripheral pain. *Lancet* 1993; 342: 1047–1048.
3. Stein C., Pfuger M., Yassouridis A., Hoeizi J., Lehrberger K., Welte C. i wsp. No tolerance to peripheral morphine analgesia in presence of opioid expression in inflamed synovia. *J. Clin. Invest.* 1996; 98 (3): 793–799.
4. Stein C., Machelska H., Schafer M. Peripheral analgesic and antiinflammatory effects of opioids. *Z. Rheumatol.* 2001; 60 (6): 416–424.
5. Krajnik M., Żylicz Z., Finlay J., Łuczak J., van Sorge A.A. Potential uses of topical opioids in palliative care — report of 6 cases. *Pain* 1999; 80: 121–125.
6. Back I.N., Finlay I. Analgesic effects of topical opioids on painful skin ulcers. *J. Pain Symptom Manage* 1995; 10: 493.
7. Krajnik M., Żylicz Z. Topical morphine for cutaneous cancer pain. *Palliat. Med.* 1997; 11 (4): 325
8. Duckett J.W., Cangiano T., Cubina M., Howe C., Cohen D. Intravesical morphine analgesia after bladder surgery. *J. Urol.* 1997; 157: 1407–1409.
9. Likar R., Koppert W., Blatning H., Chiari F., Sittl C., Stein C. i wsp. Efficacy of peripheral morphine analgesia in inflamed, non-inflamed and perineural tissue of dental surgery. *J. Pain Symptom Manage* 2001; 21 (4): 330–337.
10. Likar R., Sittl R., Gragger K., Pipam W., Blatnig H., Bresschan C. i wsp. Peripheral morphine analgesia in dental surgery. *Pain* 1998; 76 (1–2): 145–150.