

Dariusz Szymański, Michał Nowicki, Aleksandra Iljin, Wojciech Wilczyński, Michał Berliński, Janusz Wasiak, Janusz Strzelczyk

Klinika Chirurgii Ogólnej i Transplantacyjnej Uniwersytetu Medycznego w Łodzi

# Operacje paliatywne w nieresekcyjnym raku głowy trzustki

Palliative surgery in cases of unresectable pancreatic head cancer

## Streszczenie

**Wstęp.** W niniejszej pracy omówiono postępowanie paliatywne u chorych z nieresekcyjnym rakiem głowy trzustki. Celem pracy było porównanie różnych rodzajów operacji, wykonywanych przy braku możliwości leczenia radykalnego.

**Materiał i metody.** Analizie poddano 108 chorych z rakiem głowy trzustki, których operowano w Klinice Chirurgii Ogólnej i Transplantacyjnej w latach 1995–2004.

U 94 chorych śródoperacyjnie stwierdzono nieresekcyjność zmiany bez naciekania dwunastnicy. Chorych tych podzielono na 2 grupy: w pierwszej (60 chorych) wykonano zespolenie odbarczające drogi żółciowe, a w drugiej (34 chorych) — zespolenie odbarczające drogi żółciowe i dodatkowo zabieg drenujący żołądek. W obu grupach operowanych chorych porównano średni czas pobytu w szpitalu, częstość występowania powikłań chirurgicznych i śmiertelność.

**Wyniki.** Obydwie grupy chorych były porównywalne pod względem wieku i płci. Chorzy po operacji zespolenia żółciowego przebywali w szpitalu średnio  $19,2 \pm 7,9$  dnia, a po zabiegu uzupełnionym o profilaktyczne zespolenie żołądkowo-jelitowe —  $18,1 \pm 9,1$  dnia.

Porównując częstość powikłań pooperacyjnych i śmiertelność w grupach, nie stwierdzono pomiędzy nimi różnic istotnych statystycznie.

**Wnioski.** Tradycyjnie stosowany w zabiegach paliatywnych przy zaawansowanym raku trzustki drenaż dróg żółciowych można rozszerzyć o zespolenie żołądkowo-jelitowe bez ryzyka zwiększenia częstości powikłań pooperacyjnych.

**Słowa kluczowe:** nieresekcyjny rak głowy trzustki, operacja paliatywna, *triple by-pass*, zespolenia omijające

## Abstract

**Background.** The authors discuss surgical palliative procedures in patients with unresectable pancreatic head cancer. Aim of the study is to compare different surgical procedures in respect of postoperative complication and mortality rate in cases, when the radical treatment was not possible.

**Material and methods.** We analysed 108 patients who underwent surgery for the pancreatic head cancer in Department of General and Transplant Surgery of the Medical University in Łódź between years 1995 and 2004. Of those in 94 cases unresectable lesion without duodenal involvement was detected during surgery. The patients were divided into two groups — in the first group of 60 — biliary by-pass procedure has been done and in the second group of 34 — similar procedure with gastroenterostomy. We compared the frequency of postoperative complications and mortality rate in mentioned above groups.

**Results.** Patients, who underwent combined biliary and gastric by-pass remained in hospital for  $18.1 \pm 9.1$  and following biliary by-pass alone —  $19.2 \pm 7.9$  days. There were no statistically significant differences between these groups while the complication frequency and mortality rate were found similar.

Adres do korespondencji: dr Aleksandra Iljin

Klinika Chirurgii Ogólnej i Transplantacyjnej UM

ul. Kopcińskiego 22, 90–153 Łódź, tel. +48 (42) 677 67 55, faks +48 (42) 679 18 91, e-mail: oiljin@poczta.onet.pl



Polska Medycyna Paliatywna 2006, 5, 1, 9–13

Copyright © 2006 Via Medica, ISSN 1644–115X

**Conclusions.** In advanced pancreatic cancer, traditionally executed biliary drainage can be extended by a gastro-jejunosomy without the increased risk of post-operative complications or mortality.

**Key words:** unresectable pancreatic head cancer, palliative operation, triple by-pass, surgical bypass

## Wstęp

Rak trzustki jest 6. u mężczyzn, a 8. u kobiet przyczyną zgonów w grupie chorób nowotworowych [1]. Wycięcie głowy trzustki z dwunastnicą, które uznano za radykalną metodę leczenia raka głowy trzustki, umożliwia 5-letnie przeżycie niespełna 4% chorych i jest obciążone ryzykiem powikłań, takich jak: nieszczelność zespolenia trzustkowo-jelitowego, zaburzenia opróżniania żołądka oraz krwawienie do przewodu pokarmowego i jamy otrzewnej, które występują u 20–50% chorych. Śmiertelność wśród chorych operowanych radykalnie wynosi 2–12% [2–4]. Wzrost nowotworów trzustki często jest powolny i ukryty, co zwykle przyczynia się do późnego rozpoznania tej choroby. Drogi szerzenia się najczęstszego nowotworu trzustki, jakim jest rak, to: naciekanie (mięszu trzustki, tkanki tłuszczowej wokół trzustki, przetrzeni pozaotrzewnowej, dróg żółciowych, dwunastnicy, żołądka i krezki poprzecznej), przerzuty drogą krwionośną, szerzenie się drogami chłonnościami, szerzenie się wzdłuż włókien nerwowych [5, 6].

Objawy raka głowy trzustki występują z różną częstością. Najbardziej typowymi objawami są: żółtaczka, wyniszczenie i ból, który w różnym stopniu dotyka do 70% chorych. Często objawy te współistnieją z niedrożnością przewodu pokarmowego i świądem skóry [7, 8]. Objawy raka trzustki, które prowadzą do rozpoznania, najczęściej obserwuje się dopiero w zaawansowanej fazie choroby, kiedy radykalne usunięcie zmiany jest niemożliwe. Zabiegi paliatywne wykonuje się w celu poprawienia jakości życia chorych. Nieoperacyjność zmiany spowodowana jest najczęściej obecnością przerzutów do wątroby, zasiewów w otrzewnej lub naciekaniami naczyń krwionośnych, głównie żyły wrotnej i jej dopływów. W późniejszych stadiach rozwoju choroby często stwierdza się naciekanie dwunastnicy i przestrzeni pozaotrzewnowej.

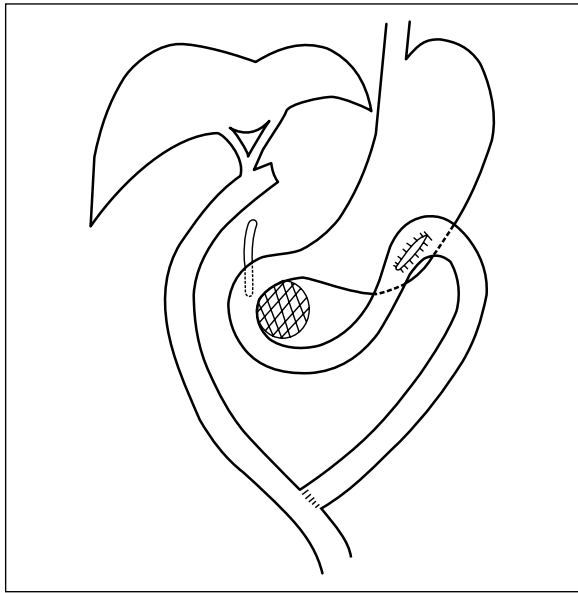
Endoskopowe protezowanie dróg żółciowych lub ich przezskórny drenaż są metodami z wyboru, szczególnie przy szybkim narastaniu bilirubinemii [9–12]. Jeżeli chory z rakiem głowy trzustki wymaga leczenia operacyjnego, to często za pomocą śródoperacyjnego badania ultrasonograficznego można sprecyzować stopień zaawansowania klinicznego i podjąć właściwą decyzję dotyczącą wyboru przeprowadzanej operacji [13].

W przypadku nieresekcyjności zmiany należy rozważyć paliatywny zabieg drenujący — zespolenie dróg żółciowych z dwunastnicą lub pętlą jelita cienkiego, rzadziej z żołądkiem, a przy nacieku obejmującym dwunastnicę — zespolenie drenujące żołądek [14–16]. Wielu chirurgów uważa, że operacja paliatywna powinna przede wszystkim znosić lub zmniejszać objawy już istniejące, a nie zwiększać ryzyka powikłań. Dlatego często ogranicza się zabieg na przykład do zespolenia żółciowego, szybko redukującego wartości parametrów biochemicznych żółtaczki, będącej często pierwszym objawem choroby nowotworowej. Zwolennicy bardziej rozległego zabiegu wskazują na fakt, że częstość występowania nowotworowej niedrożności dwunastnicy, wymagającej w terminie późniejszym ponownej operacji jest wyższa niż 30% [17].

W Klinice Chirurgii Ogólnej i Transplantacyjnej Uniwersytetu Medycznego w Łodzi chorych z nieresekcyjnym rakiem głowy trzustki — z wyjątkiem tych, u których wcześniej, po rozpoznaniu nieoperacyjności zmiany wykonano endoskopowe protezowanie dróg żółciowych — poddaje się operacjom paliatywnym. Coraz częściej stosowanym sposobem leczenia paliatywnego jest wykonanie zabiegu typu *triple by-pass* pozwalającego na jednoczesne ominięcie zwężonych dróg żółciowych i żołądka [17, 18]. Operację tę stosuje się zarówno u chorych z naciekaniami dwunastnicy, jak i u tych, u których stwierdza się pełną drożność przewodu pokarmowego. Metoda ta obejmuje: wycięcie pęcherzyka żółciowego, poprzeczne przecięcie przewodu wątrobowego wspólnego poniżej połączenia przewodów żółciowych z zamknięciem jego dystalnego odcinka oraz zespoleniem odcinka podwątrobowego z pętlą jelita czczego wytworzoną sposobem Roux. Pętla ta ma długość około 70 cm i jest poprowadzona do przodu od okrężnicy poprzecznej. Pierwsza pętla jelita cienkiego poniżej dwunastnicy jest również zespolona przedokrężniczo z żołądkiem i połączona z pętlą Roux (ryc. 1).

## Materiał i metody

W latach 1995–2004 w Klinice Chirurgii Ogólnej i Transplantacyjnej Uniwersytetu Medycznego w Łodzi z powodu guza głowy trzustki potwierdzonego za pomocą badań obrazowych leczono 162 chorych.



**Rycina 1.** Schemat zabiegu  
**Figure 1.** Scheme of the operation

Badaniem objęto pacjentów ( $n = 108$ ), u których na podstawie badań przedoperacyjnych rozpoznano raka trzustki i odstąpiono od operacji radykalnej. U 94 spośród nich śródoperacyjnie stwierdzono brak naciekania dwunastnicy.

Z badania wyłączone chorych:

- poddanych pankreatoduodenektomii sposobem Whipple’a;
- z potwierdzonym naciekaniem dwunastnicy;
- leczonych endoskopowym wprowadzeniem protezy do dróg żółciowych;
- u których z powodu rozległości zmian zabieg ograniczono do laparotomii.

U chorych z badanej grupy wykonano jedną z poniższych operacji:

- odbarczenie dróg żółciowych polegające na zespoleniu dróg żółciowych lub pęcherzyka żółciowego z dwunastnicą albo z pętlą jelita cienkiego (60 chorych);
- odbarczenie dróg żółciowych i żołądka — *triple by-pass* lub zespolenie dróg żółciowych z dwunastnicą uzupełnione o zespolenie żołądkowo-jelitowe (34 chorych).

Nie przeprowadzono randomizacji. Wybór rodzaju operacji paliatywnej (operacja odbarczająca tylko drogi żółciowe lub taka sama uzupełniona o zespolenie żołądkowo-jelitowe) zależał od indywidualnego doświadczenia chirurga. Analizując historie choroby, stwierdzono, że część operujących jest zwolennikami zabiegów zapobiegających również niedrożności dwunastnicy, a część ogranicza się do zabiegu na drogach żółciowych.

Analizie statystycznej poddano następujące wskaźniki: czas leczenia chorego w szpitalu, śmiertelność okołoperacyjną, a także częstość powikłań okołoperacyjnych, takich jak: wyciek treści z rany, ropień śródbrzuszy, wytrzewienie, niedrożność przewodu pokarmowego, krwawienie do jamy otrzewnej, krwawienie do światła przewodu pokarmowego.

### Analiza statystyczna danych

W przypadku normalności rozkładu danych parametrycznych (normalność oceniono za pomocą testu Kolmogorowa-Smirnowa i Shapiro-Wilka; przy  $p < 0,05$  odrzucono hipotezę o normalności rozkładu) znamienność różnic średnich między badanymi grupami oceniano, stosując test *t*-Studenta dla danych niezależnych. W przypadku, gdy nie potwierdzono normalności rozkładu w ocenie różnic między średnimi stosowano nieparametryczny test U Manna-Whitneya.

Znamienność różnic rozkładów oceniono, stosując nieparametryczny test  $\chi^2$ , a w przypadku liczebności podgrup mniejszej niż 5 używano testu  $\chi^2$  z poprawką Yatesa i testu dokładnego Fishera. Przyjęto poziom istotności równy 5%.

### Wyniki

Wyniki przedstawiono w tabeli 1.

Grupy chorych nie różniły się między sobą pod względem płci i wieku. Czas pobytu pacjentów na oddziale po operacji był w obu grupach prawie taki sam. Podobnie nie było różnic w częstości powikłań i śmiertelności pooperacyjnej.

**Tabela 1. Wyniki**

**Table 1. Results**

	Odbarczenie żółciowe	Operacja <i>triple by-pass</i>
Liczba chorych	60	34
Pobyt na oddziale (dni)	18,1 ± 9,1	19,2 ± 7,9
Zgon	5 (8%)	3 (9%)
Wyciek z rany	14 (23%)	10 (29%)
Ropień brzuszny	5 (8%)	3 (9%)
Ewentracja	3 (5%)	2 (6%)
Niedrożność przewodu pokarmowego		1 (3%)
Krwawienie do jamy otrzewnej		2 (3%)
Krwawienie do przewodu pokarmowego		1 (3%)

## Dyskusja

Możliwości paliatywnego leczenia nieresekcyjnych guzów głowy trzustki obejmują zabiegi omijające, drenaż dróg żółciowych oraz chemo- i radioterapię.

Drenaż żółciowy — endoskopowy i przezskórny przewątrobowy (zwłaszcza w grupie osób z wysokim ryzykiem operacyjnym), który stosuje się u pacjentów z nowotworowym zwężeniem dróg żółciowych, znosi objawy żółtaczki, poprawia także czas przeżycia chorych oraz jakość ich życia [20, 21]. Protezowanie dróg żółciowych wiąże się z krótkim okresem hospitalizacji, jednak może być powikłane wystąpieniem zapalenia dróg żółciowych, przedziurawieniem dwunastnicy z tworzeniem się zbiorników żółci lub zatkaniem drenu i ponownym narastaniem żółtaczki [10]. W analizie dostępnych randomizowanych badań porównujących endoskopowe i chirurgiczne sposoby leczenia żółtaczki zaporowej będącej objawem złośliwego nowotworu dystalnych dróg żółciowych wykazano, że leczenie chirurgiczne jest obarczone mniejszym ryzykiem niepowodzenia pierwszego zabiegu przy zbliżonym ryzyku wystąpienia powikłań groźnych dla życia [22].

Operacja paliatywna powinna spowodować nie tylko ustąpienie żółtaczki, ale również uniknięcie konieczności powtórnego operowania z powodu niedrożności dwunastnicy, do czego często dochodzi w późniejszym czasie. Wynika stąd celowość jednoczesnego wykonania zespolenia żółciowo-jelitowego wraz z zespoleniem żołądkowo-jelitowym. Taka potrzeba jest tym większa, im bardziej nasilają się objawy związane z wyniszczeniem chorego, a kolejny zabieg wiąże się z dodatkowymi powikłaniami i wyższą śmiertelnością okołoperacyjną [16, 23, 24].

Wyniki leczenia pacjentów sposobem *triple by-pass* dowiodły, że jednoczesne wykonanie obydwu zespolen nie wpłynęło na zwiększenie częstości powikłań pooperacyjnych ani śmiertelności, jak również nie spowodowało wydłużenia czasu hospitalizacji tych chorych. Operacja ta pozwala uniknąć w przyszłości zalegania treści żółciowej w żołądku, a znaczne zmniejszenie ryzyka wystąpienia nudności i wymiotów istotnie wydłuża okres, w którym chorzy mogą przyjmować wszystkie niezbędne leki (w tym środki przeciwbólowe) drogą doustną. Ponadto umiejscowienie zespolenia jelitowo-przewodowego we wnęce wątroby, stosunkowo daleko od guza głowy trzustki, powoduje oddalenie wystąpienia żółtaczki do czasu rozwoju w niej ognisk przerzutowych.

Analogiczne wnioski wypływają z dostępnego w piśmiennictwie opisu dwóch badań prospektyw-

nych, w których udowodniono, że profilaktyczne wykonanie zespolenia żołądkowo-jelitowego podczas pierwszej operacji zmniejsza częstość wysokiej niedrożności przewodu pokarmowego [25, 26].

Autorzy alternatywnej metody operacyjnej polegającej na wytworzeniu pętli Roux bez przecinania jelita (*un-cut Roux*) zwracają uwagę na fakt, że zabieg ten zmniejsza ryzyko zaburzeń pasażu typowych dla innych zespolen żołądkowo-jelitowych (wymioty, zaleganie) i zapewnia wcześniejsze odżywianie doustne w porównaniu z operacją *Roux-en-Y*, co w rezultacie skraca czas hospitalizacji tych chorych [27]. Dotychczas jednak zabiegi tego typu stosowano jedynie w chirurgii żołądka.

Podnoszony przez niektórych badaczy zarzut dotyczący zaburzeń w opróżnianiu żołądka po profilaktycznym wykonaniu zespolenia żołądkowo-jelitowego próbowano ominąć na przykład poprzez poprzeczne przecięcie dwunastnicy i zespolenie odźwiernika z pętlą jelita cienkiego [28]. W istocie jest to odmiana operacji wykonywanej na przykład w operacyjnym leczeniu otyłości patologicznej znanej pod nazwą *duodenal switch* (DS) [29]. Wydaje się, że słabym punktem zastosowania cytowanej powyżej techniki w leczeniu raka trzustki jest zespolenie dróg żółciowych z kikutem dwunastnicy i zespolenie odźwiernika z jeliem cienkim wykonane zaokrężniczo. Obydwa te miejsca, położone stosunkowo blisko guza, mogą być w nieodległej przyszłości przezeń uciśnięte. O tym problemie dyskutowano już w polskiej specjalistycznej prasie chirurgicznej [16].

Autorzy cytowanych powyżej randomizowanych badań dotyczących celowości profilaktycznego przeprowadzania zespolenia żołądkowo-jelitowego wykazali, że zespolenie żołądka z jeliem cienkim wykonane w sposób typowy nie zwiększa częstości powikłań chirurgicznych, przy znacznym zmniejszeniu ryzyka powtórnego zabiegu [25, 26].

W dobie zdobywających coraz większe uznanie technik małoinwazyjnych należy przytoczyć pracę omawiającą bardzo dobre wyniki paliatywnego zabiegu ominięcia dróg żółciowych i dwunastnicy wykonanego techniką laparoskopową [30].

Zabiegi omijające przynoszą wyższe wskaźniki poprawy subiektywnej i średniego czasu przeżycia. W leczeniu paliatywnym podkreśla się znaczenie chemioterapii, która zapewnia wyższy odsetek długotrwałego przeżycia (gemcytabina powoduje wydłużenie 5-letniego przeżycia do 22,2%).

W wyniku jej stosowania następuje spowolnienie rozwoju choroby, co powoduje między innymi zmniejszenie zapotrzebowania na leki przeciwbólowe i poprawę sprawności ogólnej [1, 31]. Podkreśla się również rolę leczenia skojarzonego — chemo-

i/lub radioterapii — nie tylko w leczeniu przed- i śródoperacyjnym, ale i paliatywnym [7, 32]. Jego zastosowanie w zaawansowanych postaciach raka trzustki stwarza szansę przeprowadzenia zabiegu radykalnego u osób ze zmianami pierwotnie ocenianymi jako nieresekcyjne [33].

## Wnioski

Rozszerzenie operacji drenującej drogi żółciowej u chorych z nieresekcyjnym rakiem głowy trzustki o zabieg drenujący żołądek nie zwiększa liczby powikłań okołoperacyjnych, ani nie wydłuża czasu hospitalizacji.

## Piśmiennictwo

- Pawlicki M., Zemełka T., Rolski J., Rysz B., Koralewski P., Pernal J. Wyniki leczenia gemcytabiną nieoperacyjnego raka trzustki. *Pol. Przegl. Chir.* 2000; 72: 1124–1134.
- Shapiro T.M. Adenocarcinoma of the pancreas: a statistical analysis of biliary bypass versus Whipple resection in good risk patients. *Ann. Surg.* 1975; 182: 715–721.
- Lea M.S., LeRoy H.S. Is resection appropriate for adenocarcinoma of the pancreas. *Am. J. Surg.* 1987; 154: 651–645.
- Płaszczyk-Lesiakowska D., Krawczyk M. Czynniki ryzyka powikłań pankreatoduodenektomii. *Pol. Przegl. Chir.* 2001; 73: 489–501.
- Morganti A.G., Brizi M.G., Macchia G., Sallustio G., Costamagna G., Alfieri S. The prognostic effect of clinical staging in pancreatic adenocarcinoma. *Ann. Surg. Oncol.* 2005; 12: 145–151.
- Levy P., Boudet M.J., Zins M., Gayet B. Preoperative non-resectability criteria used for pancreatic head adenocarcinoma: a practical survey among gastroenterologists and surgeons. *Societe Francaise de Chirurgie Digestive. Pancreas* 2000; 21: 333–337.
- Lampe P. Nowotwory trzustki — standardy postępowania chirurgicznego. *Biuletyn Onkologiczny* 2005; 5: 28–35.
- Thomson B.N., Parks R.W. Palliation of pancreatic neoplasms. *Minerva Chir.* 2004; 59: 113–121.
- Olakowski M., Lampe P., Kabat J., Słota J., Grabarczyk A., Olakowska E. Zmodyfikowany drenaż Kehra w nieresekcyjnych guzach powodujących żółtaczkę mechaniczną. *Pol. Przegl. Chir.* 2000; 72: 1036–1048.
- Smith A.C., Dowsett J.F., Russell H.C.G., Hatfield A., Cotton P. Randomised trial of endoscopic stenting versus surgical bypass in malignant low bile duct obstruction. *Lancet* 1994; 344: 1655–1660.
- Casaccia M., Diviaco P., Molinello P., Danovaro L., Cassacia M. Laparoscopic palliation of unresectable pancreatic cancer: preliminary results. *Eur. J. Surg.* 1999; 165: 556–559.
- Lichtenstein D.R., Carr-Locke D.L. Endoscopic palliation for unresectable pancreatic carcinoma. *Surg. Clin. North Am.* 1995; 75: 969–988.
- Kaczmarek B., Kostyrka R., Wójcicki M., Zieliński S. Śródoperacyjna ultrasonografia w chirurgii raka trzustki. *Pol. Przegl. Chir.* 2000; 72: 37–41.
- Böttger T., Menke H., Zech J., Junginger T. Risiko und verlauf nach choledocho-jejunostomie wegen nichtresektabler pancreaskopfcarcinome. *Chirurg.* 1992; 63: 416–420.
- Singh S.M., Longmire W.P. Jr., Reber H.A. Surgical palliation for pancreatic cancer. The UCLA experience. *Ann. Surg.* 1990; 212: 132–139.
- Knast W., Markocka-Mączka K. Zespolenie omijające w nieoperacyjnych guzach okolicy okołobańkowej. *Pol. Przegl. Chir.* 2000; 72: 1071–1073.
- Schyr Y.M., Su C.H., Wu C.W., Lui W.Y. Prospective study of gastric outlet obstruction in unresectable periampullary carcinoma. *World J. Surg.* 2000; 24: 60–64.
- Thompson H. Triple bypass. W: Sir Calne R., Pollard S.G. red. *Operative surgery.* Gower Medical Publishing, London 1992; 4: 32–34.
- Strzelczyk J., Szymański D., Nowicki M., Wasiak J. Wybór metody operacyjnej w nieresekcyjnych guzach głowy trzustki. *Pol. Przegl. Chir.* 2002; 74: 15–22.
- Clements W.D.B., Diamond T., McCrory D.C., Rowlands B.J. Biliary drainage in obstructive jaundice: experimental and clinical aspects. *Br. J. Surg.* 1993; 80: 834–842.
- Pichlmayr R., Weimann A., Klempnauer J., Oldhafer K.J., Maschek H., Tusch G. Surgical treatment of proximal bile duct cancer. A single-center experience. *Ann. Surg.* 1996; 224: 628–638.
- Taylor M.C., McLeod R.S., Langer B. Biliary stenting versus bypass surgery for the palliation of malignant distal bile duct obstruction: a meta-analysis. *Liver Transpl.* 2000; 6: 302–308.
- Bailey I.S., Keating J., Johnson C.D. Surgery offers the best palliation for carcinoma of the pancreas. *Ann. R. Col. Surg. Engl.* 1991; 73: 243–247.
- Ziaja K., Majewski E., Biolik G., Urbanek T., Zaniewski M., Pawelczyk I. Zespoły omijające żółciowo-pokarmowe w nieoperacyjnych nowotworach głowy trzustki, brodawki Vatera lub zewnątrzwątrobowych dróg żółciowych. *Chirurgia Polska* 1999; 1: 223–229.
- Lillemo K.D., Cameron J.L., Hardacre J.M. i wsp. Is prophylactic gastrojejunostomy indicated for unresectable periampullary cancer? A prospective randomised trial. *Ann. Surg.* 1999; 230: 322–328.
- Van Heek N.T., De Castro S.M., van Eijck C.H. i wsp. *Ann. Surg.* 2003; 238: 902–905.
- Bielecki K., Cabaj H., Sieklucki J., Kiciak A. Zespolenie uncut Roux — wstępne doświadczenia własne. *Pol. Przegl. Chir.* 2003; 75: 732–740.
- Falconi M., Abu Dabi M., Salvia R. Prophylactic pylorus — preserving gastric transposition in unresectable carcinoma of the pancreatic head. *Am. J. Surg.* 2004; 187: 564–566.
- Anthone G.J. The duodenal switch operation for morbid obesity. *Surg. Clin. North Am.* 2005; 85: 819–833.
- Ghanem A.M., Hamade A.M., Sheen A.J., Owera A., Al-Bahrani A.Z., Ammori B.J. Laparoscopic gastric and biliary bypass: a single-center cohort prospective study. *J. Laparoendosc. Adv. Surg. Tech.* 2006; 16: 21–26.
- Moore M. Activity of gemcitabine in patients with advanced pancreatic carcinoma. *Cancer* 1996; 78: 633–638.
- Razak H., Ładny J.R., Łaszkiwicz J., Trochimowicz L., Róg M., Puchalski Z. Rak trzustki — diagnostyka i leczenie. *Wiadomości Lekarskie* 1999; LII: 480–486.
- Aristu J., Canon R., Pardo F., Martinez-Monge R., Martin-Algarra S., Manuel-Ordonez J. Surgical resection after preoperative chemoradiotherapy benefits selected patients with unresectable pancreatic cancer. *Am. J. Clin. Oncol.* 2003; 26: 30–36.