

Prace poglądowe

Chirurgia Polska 2003, 5, 2, 109-113
ISSN 1507-5524
Copyright © 2003 by Via Medica



Leczenie pękniętego tętniaka aorty piersiowo-brzusznej w odcinku brzuszny

Treatment of ruptured thoraco-abdominal aortic aneurysm in the abdominal section

Grzegorz Oszkinis¹, Fryderyk Pukacki¹, Marek Winckiewicz¹, Dariusz Popławski², Jacek Brzeziński¹, Zbigniew Krasieński¹

¹Klinika Chirurgii Ogólnej i Naczyń Akademii Medycznej, Poznań (Department of General and Vascular Surgery, University of Medical Sciences, Poznań, Poland)

²Zakład Radiologii Klinicznej Instytutu Radiologii Akademii Medycznej, Poznań (Department of Clinical Radiology, University of Medical Sciences, Poznań, Poland)

Streszczenie

Tętniaki odcinka piersiowo-brzusznej aorty są szczególnym wyzwaniem diagnostycznym i terapeutycznym, mimo że stanowią nieznaczny odsetek tętniaków w ogóle. W przypadku tętniaków niepękniętych u chorych bez istotnych obciążeń dodatkowych można je leczyć, wszyciwając protezę piersiowo-brzuszną. Problematyczna pozostaje kwestia leczenia chorych z grup wysokiego ryzyka lub z pęknięciem tętniaka tego typu.

W niniejszej pracy autorzy prezentują przypadek chorego z pękniętym tętniakiem piersiowo-brzusznej odcinka aorty, który był leczony w ośrodku autorów przez wszycie protezy naczyniowej poniżej tętnic nerkowych i odroczenie w czasie naprawy odcinka piersiowego tętniaka.

Słowa kluczowe: tętniak aorty piersiowo-brzusznej, pęknięty tętniak aorty

Abstract

Aneurysms of the thoraco-abdominal aorta are a particular diagnostic and therapeutic challenge, despite the fact that they constitute an insignificant percentage of aneurysms in general. In the case of non-ruptured aneurysms in patients not burdened with significant additional disease, they can be treated by implanting a thoraco-abdominal prosthesis. The treatment of patients burdened with additional disease or with this type of ruptured aneurysm remains problematic.

In this article, we are going to describe the case of a patient with a ruptured thoraco-abdominal aortic aneurysm in the abdominal section, which was treated in our centre by implanting a vascular prosthesis below the renal arteries with a delay in the operation for the period of repair of the thoracic section of the aneurysm.

Key words: thoraco-abdominal aneurysm, ruptured aortic aneurysm

Wstęp

Mimo że tętniaki aorty piersiowo-brzusznej stanowią jedynie około 10% wszystkich tętniaków aorty [1], to właśnie one sprawiają szczególnie dużo trudności diagnostycznych i terapeutycznych.

W niniejszej pracy autorzy prezentują przypadek chorego z tętniakiem aorty piersiowo-brzusznej, pękniętym w odcinku poniżej tętnic nerkowych.

Introduction

Despite the fact that thoraco-abdominal aneurysms constitute only about 10% of all aneurysms of the aorta [1], it is precisely these, which give rise to a particularly large number of diagnostic and therapeutic difficulties.

In this article, we describe the case of a patient with a ruptured thoraco-abdominal aortic aneurysm in the segment below the renal arteries.

Obserwacja własna

Chorego J.B., lat 70, (nr historii choroby 10280/2002), przekazano do Kliniki Chirurgii Ogólnej i Naczyń AM w Poznaniu 20.11.2002 roku ze Szpitala Wojewódzkiego w Poznaniu z rozpoznaniem tętniaka piersiowo-brzusznego.

Do Szpitala Wojewódzkiego chorego przyjęto 30.10.2002 roku po epizodzie nagłego bólu w okolicy lędźwiowej prawej z towarzyszącą krótkotrwałą utratą przytomności. Podczas hospitalizacji wystąpił jeszcze jeden incydent krótkotrwałej utraty przytomności. Zanim chorego przyjęto do szpitala, leczyl się on jedynie z powodu nadciśnienia tętniczego (od 10 lat). W wywiadach podawał również nałogowe palenie tytoniu (w chwili przyjęcia nie palił już od 5 lat, przedtem, przez około 30 lat, palił 20 papierosów dziennie).

Przy przyjęciu do pierwszego szpitala stwierdzono następujące nieprawidłowości w badaniu morfologicznym krwi: krwinki czerwone — 3,46 mln/ μ l, hemoglobina — 10,4 g%, hematokryt — 31,3%. Stężenie kreatyniny w osoczu wynosiło 2,2 mg%.

Badanie USG wykonane 4.11.2002 roku wykazało — oprócz złogów kamicyznych w prawej nerce — obecność tętniaka aorty brzusznej o długości 63 mm i szerokości 40 mm. W tomografii komputerowej jamy brzusznej wykonanej 6.11.2002 roku wykazano, że aorta w odcinku okołoprzeponowym i poniżej tętnic nerkowych poszerzyła się do 52 mm, natomiast szerokość aorty na wysokości tętnic nerkowych wynosiła około 30 mm. Stwierdzono również przemieszczenie prawej nerki do przodu przez patologiczną masę ciągnącą się wzdłuż mięśnia biodrowo-lędźwiowego (o wielkości 90 mm \times 40 mm) oraz obecność trudnej do oceny masy (węzły? naciek zapalny? proces rozrostowy?) o wielkości 50 mm \times 20 mm między żyłą główną dolną a aortą, jak również nacieczenie przestrzeni zaotrzewnowej (ryc. 1). Na podstawie całości obrazu radiolog zasugerował obecność zwłókniałego krwiaka tej okolicy. Wykonana tydzień później (14.11.2001) tomografia komputerowa w programie naczyniowym uwidoczniła obecność tętniaka piersiowo-brzusznego odcinka aorty o średnicy, która wynosiła odpowiednio na kolejnych poziomach: nadprzeponowo — 54 mm, na poziomie tętnic nerkowych — 32 mm, nad rozwidleniem aorty — 52 mm (ryc. 2). Jednocześnie nie wykazano zacieku krwi poza ścianą aorty (ryc. 3). Stwierdzono natomiast cechy obwodowej hemolizy wokół uwidocznionego wcześniej nacieku znajdującego się w okolicy mięśnia biodrowo-lędźwiowego i wokół dużych naczyń, co potwierdzało hipotezę o krwotocznym charakterze tych zmian.

Po wykonaniu powyższych badań obrazowych chorey odbył konsultację u specjalisty chirurgii naczyń z Kliniki Chirurgii Ogólnej i Naczyń AM w Poznaniu, który zalecił przekazanie chorego do tego ośrodka w celu wykonania zabiegu operacyjnego.

Przy przyjęciu do kliniki stan chorego oceniano jako średni. Pacjent skarżył się na ból w prawej okolicy lędźwiowej i w tej okolicy widoczny był krwiak o wymiarach 200 \times 100 mm. Skóra chorego była blada, prawidłowo

Observations of the authors

The patient J.B., 70 yr. old (hospital number 10280/2002), was referred to the Dept. of General and Vascular Surgery, Poznań University of Medical Sciences, on 20.11.2002 by the regional hospital in Poznań, with a diagnosis of thoraco-abdominal aneurysm.

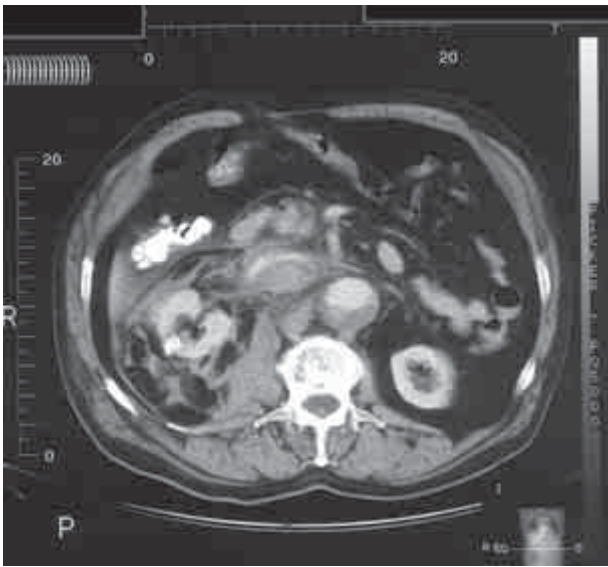
The patient was admitted to the regional hospital on 30.10.2002 after an episode of sudden pain in the right lumbar region with associated short-term loss of consciousness. During his hospital stay, one more incident of short-term loss of consciousness occurred. Up to the time of admission to hospital, the patient had been treated only for arterial hypertension (over a period of 10 years). The medical history also revealed nicotine use (he had smoked 20 cigarettes daily for about 30 years but he had been a non-smoker for 5 years preceding the period of admission).

During the admission to the first hospital, the following anomalies were found on morphological examination of the blood: RBC — 3.46 mln/ μ l, Hgb — 10.4 g%, Hct — 31.3%. The level of serum creatinine was 2.2 mg%.

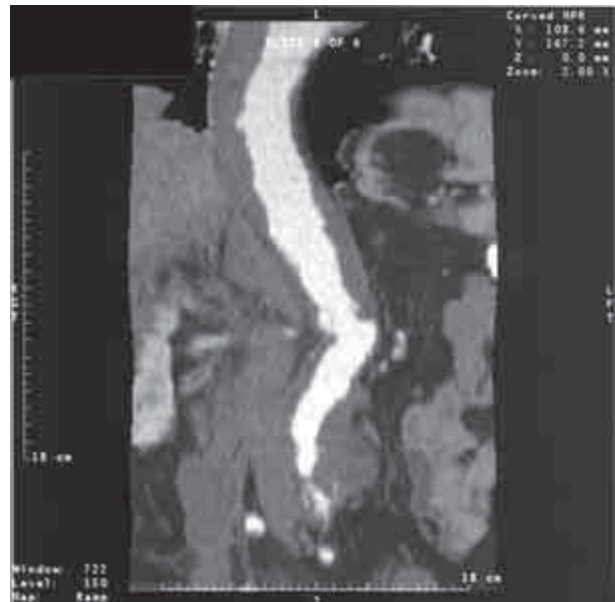
A USG examination carried out on 4.11.2000 showed — aside from renal calculus deposits in the right kidney — the presence of an aneurysm of the abdominal aorta of length 63 mm and width 40 mm. A CT examination of the abdominal cavity carried out on 6.11.2002 showed that the aorta in the region around the diaphragm and below the renal arteries had widened to 52 mm, the width of the aorta, however, at the level of the renal arteries was about 30 mm. A forward displacement of the right kidney was also found. The reason for this was a pathological mass extending along the iliopsoas muscle (90 mm \times 40 mm) and the presence of a difficult-to-assess mass (lymph nodes? inflammatory exudate? neoplasm?) of dimensions 50 mm \times 20 mm between the inferior vena cava and the aorta and also infiltration of the retroperitoneal space (Fig. 1). On the basis of the total picture, the radiologist suggested the presence of a fibrosed haematoma in this region. A CT with the vascular program, carried out one week later (14.11.2001) revealed the presence of a thoraco-abdominal aneurysm of the aorta whose diameters at successive levels were as follows: above the diaphragm — 54 mm, renal arteries — 32 mm, above the bifurcation of the aorta — 52 mm (Fig. 2). At the same time there was not found to be any leakage external to the wall of the aorta (Fig. 3). There were, however, found to be signs of peripheral haemolysis around the previously revealed infiltrate which was located in the region of the iliopsoas muscle and along the large vessels, which confirmed the hypothesis of the haemorrhagic nature of these changes.

After carrying out of the above imaging examinations, the patient was seen by a vascular specialist from the Dept. of General and Vascular Surgery at the Poznań University of Medical Sciences, who recommended the transference of the patient to this Centre with the aim of carrying out surgery.

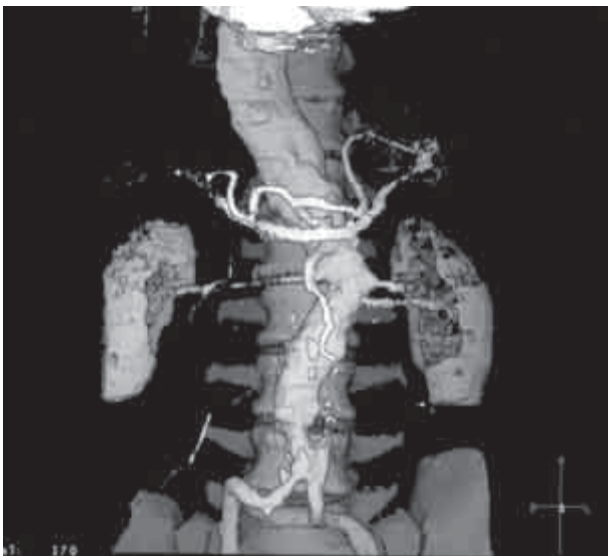
Upon admission to the Dept., the state of the patient was assessed as average. The patient complained of pain



Rycina 1. Badanie tomograficzne uwidaczniające przemieszczenie prawej nerki do przodu i nacieczenie przestrzeni zaotrzewnowej przez patologiczne masy krwiaka
Figure 1. CT scan showing a forward displacement of the right kidney and infiltration of the retroperitoneal space by the pathological mass of the haematoma



Rycina 3. Uwidocznienie kanału drożnego w świetle tętniaka, bez cech świeżego zacieku krwi poza ścianę tętniaka
Figure 3. CT scan showing no leakage external to the wall of the aorta



Rycina 2. Rekonstrukcja morfologii tętniaka piersiowo-brzuszego na podstawie angiograficznego badania tomografii komputerowej
Figure 2. Angio-CT scan showing morphology of the thoraco-abdominal aneurysm

ucieplona. Morfologia krwi obwodowej w chwili przyjęcia do kliniki przedstawiała się następująco: krwinki czerwone — 3,74 mln/ μ l, hemoglobina — 6,78 mmol/l, hematokryt — 34%. Po wykonaniu badania przeglądowego RTG klatki piersiowej stwierdzono bardzo znaczne poszerzenie i wydłużenie aorty w zakresie łuku i części zstępującej, a w badaniu echokardiograficznym — przerost koncentryczny mięśnia lewej komory serca. W badaniu

in the right lumbar region and in this region a haemorrhage of dimensions 200 × 100 mm was visible. The skin of the patient was pale, with normal temperature. Morphology of peripheral blood at the moment of admission to the Dept. was as follows: RBC — 3.74 mln/ μ l, Hgb — 6.78 mmol/l, Hct — 34%. After a radiological survey of the thorax there was found to be significant widening and lengthening of the aorta in the regions of the aortic arch and descending aorta. Echocardiographic examination revealed a concentric hypertrophy of the muscle of the left chamber of the heart. A USG examination confirmed the presence of a partially haemolysed haematoma in the retroperitoneal space and a probable rupture in the front wall of the aneurysm.

After carrying out the diagnostic investigations described above, the patient was qualified for an operation. The left side of the thoracic cavity was opened removing the IX rib and the abdominal cavity retroperitoneally, extending the incision peripherally (left pararectus incision) up to the pubic symphysis. During the operation, there was found to be a thoraco-abdominal aortic aneurysm starting at the dorsal aorta, with a visible rupture of its sac on the antero-lateral surface on the right side in the segment below the renal arteries. An aortic-aortal vascular prosthesis was implanted, connecting it proximally with the aorta reduced to approx. 30 mm diameter, just below the renal arteries, and distally — where the aorta divides into the common iliac arteries. After the operation, the patient was transferred to the Intensive Care Department, from whence he returned on the third day after the operation. The postoperative period in the department was without complications. The patient was discharged from the Dept. in a generally good

USG potwierdzono obecność częściowo zhemolizowanego krwiaka w przestrzeni zaotrzewnowej oraz prawdopodobne pęknięcie w przedniej ścianie tętniaka.

Po wykonaniu opisanych badań diagnostycznych chorego zakwalifikowano do operacji. Otworzono klatkę piersiową lewostronnie, usuwając dziewiąte żebro, oraz jamę brzuszną pozaotrzewnowo, przedłużając cięcie obwodowo jako cięcie przyprostne lewostronne aż do spojenia łonowego. Śródoperacyjnie stwierdzono obecność tętniaka aorty piersiowo-brzusznej, rozpoczynającego się od łuku aorty, z widocznym pęknięciem jego worka na przednio-bocznej prawej powierzchni w odcinku poniżej tętnic nerkowych. Wszyto protezę naczyniową, aortalno-aortalną, zespalając ją proksymalnie z aortą zwężającą się do około 3,0 cm tuż poniżej tętnic nerkowych, a dystalnie — w miejscu podziału aorty na tętnice biodrowe wspólne. Po zabiegu chorego przekazano na Oddział Intensywnej Terapii, skąd powrócił w 3 dobie po operacji. Przebieg pooperacyjny na oddziale był niepowikłany. Chory został wypisany z kliniki w 14 dobie po zabiegu w stanie ogólnym dobrym. Podczas kontroli w Poradni Przyklinicznej 03.02.2003 roku chory nie zgłaszał dolegliwości poza nieznaczną bolesnością w rzucie blizny pooperacyjnej.

Dyskusja

Chorych z przewlekłymi tętniakami aorty piersiowo-brzusznej i z szeroką strefą skrzeplin przyściennych w świetle tętniaka, rozległym zwapnieniem ściany aorty oraz znaczącymi obciążeniami sercowo-płucnymi kwalifikuje się do grupy leczonej zachowawczo [2]. Jest to bowiem grupa osób o szczególnie wysokim stopniu ryzyka operacyjnego. W obserwacjach wieloletnich Cambria i wsp. [3] stwierdzili, iż prawdopodobieństwo pęknięcia tętniaka aorty piersiowo-brzusznej u chorych leczonych zachowawczo wynosi 12% w ciągu 2-letniej obserwacji, a 32% w 4-letniej obserwacji, wzrastając do 18% w okresie 2 lat w przypadku tętniaków o średnicy większej niż 5 cm. Jednocześnie badacze ci podają, iż 52% chorych leczonych zachowawczo przeżyło okres 2-letniej obserwacji, a 17% chorych — 5 lat.

Zgodnie z powyższymi danymi w przypadku opisywanego chorego, leczonego w Klinice Chirurgii Ogólnej i Naczyń w Poznaniu, istniała możliwość leczenia zachowawczego. W związku jednak z pęknięciem tętniaka konieczne było przeprowadzenie operacji ze wskazań życiowych, pomimo znacznego ryzyka. Stąd też wybór rodzaju zabiegu, polegający na doraźnym zaopatrzeniu pękniętego odcinka tętniaka aorty piersiowo-brzusznej, był w przekonaniu autorów bezpieczniejszy dla chorego obciążonego nadciśnieniem tętniczym oraz niewydolnością nerek niż klasyczny zabieg polegający na wszyciu protezy piersiowo-brzusznej [4]. Drugi etap zabiegu polegający na rekonstrukcji aorty powyżej tętnic nerkowych planuje się na przyszłość, co ma — w przekonaniu autorów — zredukować ryzyko operacji.

W piśmiennictwie można jednak znaleźć odmienny pogląd [5], według którego w opisanej sytuacji przy pęk-

condition on the fourteenth day after the operation. During a control visit at the Dept. on 03.02.2003, the patient did not have any complaints aside from insignificant pain in the postoperative scar region.

Discussion

Patients with chronic thoraco-abdominal aortic aneurysms and with a wide zone of mural thrombi in the lumen of the aneurysm, widespread calcification of the aortal wall and burdened with significant cardio-pulmonary disease are classified into the group treated conservatively [2]. For this is a group of particularly high operative risk. During observations over many years Cambria *et al.* [3] found that the likelihood of rupture of a thoraco-abdominal aortic aneurysm in patients treated conservatively was 12% during a two year observation period and 32% during a four year observation period, increasing to 18% over two years in the case of aneurysms with a diameter greater than 5 cm. At the same time, these investigators report that 52% of patients treated conservatively survived the two-year observation period and 17% survived five years.

In accordance with the above data in the case of a patient treated at the Dept. of General and Vascular Surgery in Poznań, the possibility of conservative treatment existed. However, due to the rupture of the aneurysm, the necessity of carrying out the operation for life-threatening reasons arose, despite the significant risk involved. For this reason, the choice of procedure depending on emergency attention to the ruptured section of the thoraco-abdominal aortal aneurysm was, in the opinion of the authors, safer for the patient burdened with hypertension and renal insufficiency, than the classical procedure of implanting a thoraco-abdominal prosthesis [4]. The second stage of the procedure consisting of reconstruction of the aortas above the renal arteries is planned for the future, which should — according to the authors — reduce the risk of the operation.

A different view can, however, be found in the literature [5], according to which, in the situation described with a rupture of the aortal aneurysm, emergency implantation of thoraco-abdominal prosthesis is carried out in some patients (as described, in 52% of patients). In the whole of the described group with ruptured aneurysms (operated and non operated patients) mortality during 30-day observation was 15%, which also seems to be an acceptable level of risk in patients with such a serious condition.

Piśmiennictwo (References)

1. Kirklin J.W., Barrat-Boys B.G. Cardiac surgery. Churchill Livingstone Inc., New York 1993.
2. Sandmann W., Grabitz K., Torsello G., Kniemeyer H.W., Stuhmeier K., Mainzer B. Surgical treatment of thoraco-abdominal aneurysm. Indications and results. *Chirurg.* 1995; 66 (9): 845–856.

nięciu tętniaka aorty wykonuje się u niektórych chorych (w opisanym materiale u 52%) doraźne wszycie protezy piersiowo-brzuszej. W całej opisanej grupie z pęknięciem tętniaka (chorzy zarówno operowani, jak i leczeni zachowawczo) śmiertelność podczas 30-dniowej obserwacji wyniosła 15%, co również wydaje się akceptowalnym stopniem ryzyka u chorych w tak poważnym stanie.

3. Cambria R.A., Gloviczki P., Stanson A.W. Outcome and expansion rate of 57 thoracoabdominal aortic aneurysms managed nonoperatively. *Am. J. Surg.* 1995; 170: 213–217.
4. Crawford E.S., Crawford J.L. *Diseases of the aorta.* Williams and Wilkins, Baltimore 1984.
5. Von Segesser L.K., Genoni M., Kunzli A., Lachat M., Niederhauser U., Vogt P., Schonbeck M., Turina M. Surgery for ruptured thoracic and thoraco-abdominal aortic aneurysms. *Eur. J. Cardiothorac. Surg.* 1996; 10 (11): 996–1001.

Adres do korespondencji (Address for correspondence):

Dr hab. med. Grzegorz Oszkinis
Klinika Chirurgii Ogólnej i Naczyń
ul. Długa 1/2
61–848 Poznań

Praca wpłynęła do Redakcji: 16.06.2003 r.

