

# Zastosowanie stentu przełykowego do leczenia pooperacyjnej przetoki zespolenia przełykowo-żołądkowego – opis przypadku

Oesophageal stent placement in the treatment of postoperative oesophago-gastroanastomosis dehiscence – a case study

Przemysław Nowakowski, Tomasz Ludyga, Damian Ziaja

Katedra i Klinika Chirurgii Ogólnej i Naczyń Śląskiej Akademii Medycznej, Katowice (Department of General and Vascular Surgery Medical University of Silesia, Katowice, Poland)

---

### Streszczenie

W niniejszej pracy przedstawiono przypadek leczenia pooperacyjnej nieszczelności zespolenia przełykowo-żołądkowego z wykorzystaniem powlekanego stentu. Omówiono wady i zalety postępowania.

**Słowa kluczowe:** chirurgia przewodu pokarmowego, nieszczelność zespolenia, implantacja stentu

### Abstract

The authors present a case of oesophagogastric anastomosis treatment by means of a covered stent implantation. The report describes advantages and disadvantages of this method of treatment.

**Key words:** gastrointestinal surgery, anastomosis dehiscence, stent implantation

---

## Wstęp

Zabieg resekcyjny jest uznanym sposobem leczenia choroby nowotworowej przełyku i żołądka. Operacje te, mimo początkowego sukcesu z chirurgicznego i onkologicznego punktu widzenia, niestety mogą się okazać niejednokrotnie nieudane. Jedną z przyczyn może być pooperacyjna nieszczelność zespolenia przełykowo-żołądkowego lub przełykowo-jelitowego, pojawiająca się w 4–27% przypadków [1–5]. Sytuacja taka powoduje pogorszenie stanu chorego, prowadzi do zapalenia śródpiersia, które, jeśli nie jest leczone, często kończy się śmiercią (podawana śmiertelność sięga 65%) [2–7]. Wykorzystywanie nowych technik chirurgicznych w leczeniu operacyjnym (np. zespożeń mechanicznych — staplerowych) powoduje w tym przypadku obniżenie ryzyka wystąpienia nieszczelności zespolenia, lecz go nie eliminuje.

## Opis przypadku

Chorego A.K., lat 34, przyjęto do Kliniki w kwietniu 2002 roku z powodu stwierdzonego 3 tygodnie wcześniej,

## Introduction

Malignant tumors of esophagus and cardia are among the most severe visceral tumors, usually owing to their advanced stage at the time of diagnosis. Standard thoracoabdominal oesophagogastric resection is the treatment of choice in the majority of cases. Despite the possible improvements in pre-operative evaluation, anesthetic and operative techniques as well as postoperative care, an oesophageal resection and reconstruction is connected with a high risk of serious complications [1–5]. Dehiscence of the anastomosis is the most significant contributory factor in morbidity and mortality rates. It results in mediastinitis and sepsis and is fatal in 65% of the patients who suffer from it. Due to the introduction of anastomotic stapling devices, the incidence of anastomotic leakage has decreased but has not been eliminated [2–7].

## Case report

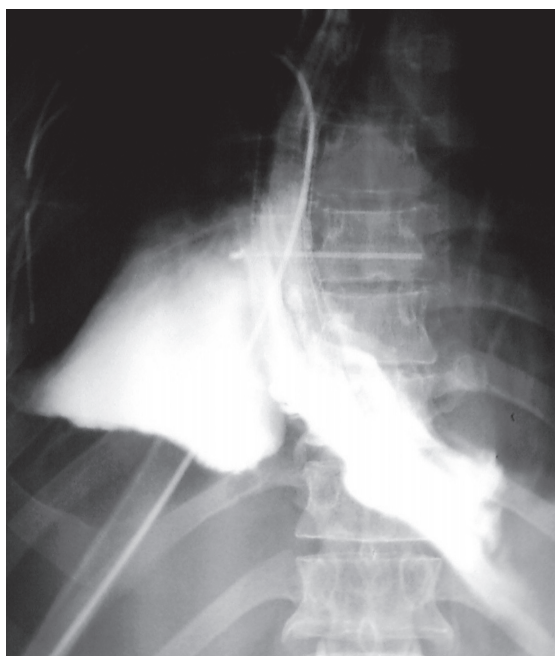
Patient A.K., 34, was admitted to hospital in April, 2002. The main cause of his hospitalization was a distal

potwierdzonego histopatologicznie, raka przełyku. Po zakwalifikowaniu do leczenia operacyjnego chorego operowano planowo 22.04.2002 roku. Śródoperacyjnie nie stwierdzono przerzutów odległych; wykonano resekcję dwuetapową przełyku z zespoleniem przełykowo-żołądkowym w śródpiersiu z zespoleniem mechanicznym. W przebiegu pooperacyjnym od 5 doby pojawiły się kliniczne cechy przetoki okolicy zespolenia: gorączka (do 39°C), płyn w prawej opłucnej oraz duszności. Obecność przetoki potwierdzono w kontrastowym badaniu RTG. Początkowo chorego leczono zachowawczo, wykonano również drenaż prawej opłucnej. Z powodu braku cech zamknięcia przetoki, chorego zakwalifikowano do alternatywnego w stosunku do reoperacji postępowania — implantacji powlekanego stentu przełykowego w miejscu nieszczelności.

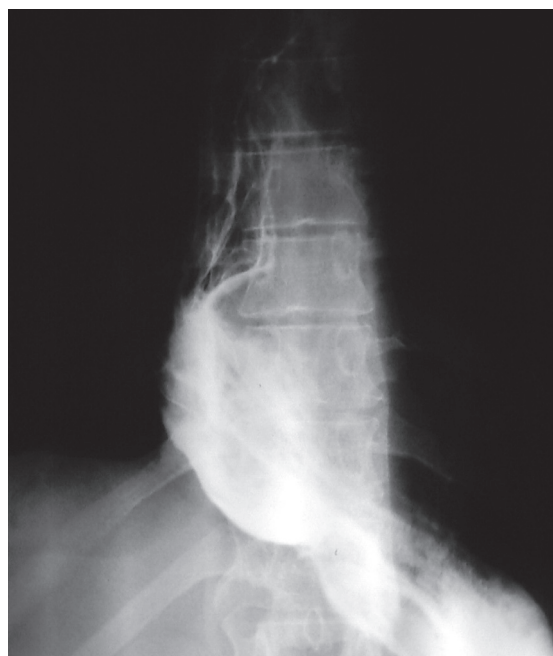Do implantacji przygotowano chorego w sposób typowy; zabieg przeprowadzono w sali radiologii przy współpracy zespołu anestezjologicznego. Wyboru rodzaju stentu dokonano, kierując się wcześniejszymi doświadczeniami dotyczącymi implantacji stentów przełykowych. Do wszczęcia wybrano powlekaną protezę ULTRAFLEX. Stent implantowano pod kontrolą radiologiczną, zamykając częścią powlekaną nieszczelny fragment zespolenia — około 1/5 obwodu. Dzięki kontroli przeprowadzonej bezpośrednio po implantacji potwierdzono całkowite zamknięcie przetoki (ryc. 1). W kolejnych kontrolach wykonanych w 3. i 7. dobie po implantacji wykazano również brak przecieku (ryc. 2). Stan chorego bardzo szybko się poprawił, drenaż z prawej opłucnej zmniejszył się z około 1500 ml do 100 ml, ustąpiła gorączka. Pacjenta

oesophagus malignant tumor which was confirmed by a pathological examination. The patient was operated electively on 22<sup>nd</sup> of April 2002. During the operation, no metastases were found and an oesophageal resection and oesophago-gastroanastomosis were performed. On the fifth postoperative day, the body temperature increased to 39°C and dyspnea occurred. A subsequent evaluation of the patient revealed fluid in the right pleura. The contrast X-ray examination confirmed the presence of an oesophageal fistula on the level of anastomosis. The patient was treated conservatively which was followed by the drainage of the right pleura. Despite the treatment the fistula, closure was not obtained. Then, the decision of stent employment on the esophagus was carried out.

The patient was prepared for an oesophageal stent implantation in the same manner as the endoscopic examination. The procedure was carried out in a radiological unit with the assistance of an anesthesiologist. An ULTRAFLEX covered stent was implanted under radioscopic guidance. The covered part of the stent was placed on the level of the leakage. Dehiscence embraced 1/5 of the anastomosis circumference. After the implantation, a radiological check-up confirmed the closure of the fistula (Fig. 1). Further check-ups on the third and seventh day after the procedure showed no leakage (Fig. 2). In the follow up the patient's health condition improved, the drainage in the right pleura decreased from 1500 to 100 ml daily and the fever diminished. Finally, the patient was discharged from hospital on the 20<sup>th</sup> postoperative day. During one of the ambulatory



Rycina 1. Leczenie endoskopowe nieszczelności zespolenia — widoczne wynacznienie kontrastu do śródpiersia i częściowo rozprężony stent w okolicy zespolenia  
Figure 1. Endoscopic anastomosis dehiscence treatment — contrast in mediastinum, partially distended stent in anastomosis region



Rycina 2. Kontrola radiologiczna bezpośrednio po implantacji stentu — widoczny prawidłowy pasaż kontrastu do żołądka  
Figure 2. X Ray contrast control immediately after stent implantation (proper contrast flow into the stomach)

wypisano do domu w 20 dobie po pierwotnej operacji. W trakcie obserwacji odległej stwierdzono przemieszczenie się stentu do żołądka, jednak bez jakichkolwiek konsekwencji dla pasażu treści pokarmowej.

## Dyskusja

W przypadku powstania pooperacyjnej przetoki zespolenia przełykowo-jelitowego lub przełykowo-żołądkowego lekarz staje przed dużym problemem terapeutycznym. Za typowy okres powstania objawów przetoki uznaje się okres 5.–9. doby po operacji [6, 7, 9]. Pogarszający się zwykle stan pacjenta zmusza do działania. Dotychczas w przypadku niepowodzenia leczenia zachowawczego jedyną drogą postępowania było leczenie operacyjne [3, 7], obciążone jednak dużą liczbą powikłań, koniecznością wytworzenia przetoki ślinowej, przetoki odżywczej żołądka lub jelita i w związku z tym planowania u chorego kolejnych operacji odtwórczych. Wydaje się więc, że w tej perspektywie każde postępowanie nieoperacyjne, umożliwiające uzyskanie wyleczenia, należy uznać za dopuszczalne.

Ponieważ autorzy niniejszego artykułu znaleźli zaledwie jedną pozycję piśmiennictwa dotyczącą opisywanej sytuacji klinicznej, trudno jest przeprowadzić dyskusję na podstawie wyników innych badaczy. Chociaż już od kilku lat w literaturze są opisywane różne zastosowania stentów przełykowych — do leczenia nieoperacyjnych guzów przełyku i wpustu, do leczenia przetoki przełykowo-oskrzelowej (metody te są również stosowane w Klinice autorów) — to jednak brakuje większej liczby doniesień na temat zastosowania stentu w podobnym do opisywanego przypadku. Cytowana praca badaczy angielskich [6] z oddziału radiologii dotyczy 14 przypadków przecieku zespolenia przełykowo-jelitowego lub przełykowo-żołądkowego. U wszystkich chorych decyzję o leczeniu implantacją stentu podjęto po nieskutecznych próbach leczenia zachowawczego. Wyleczenie uzyskano w 13 przypadkach, jeden chory zmarł w odległej dobie po zabiegu w konsekwencji niepowodzenia zamknięcia przetoki. W piśmiennictwie światowym opisano metodę endoskopowego leczenia przetoki zespolenia za pomocą endoskopowego poszerzania zespolenia rozszerzadłami Savaryego-Gillarda, trudno jednak odnieść opisany przypadek do tej dość niezwyklej metody [9].

Obecnie na świecie stosuje się głównie dwa rodzaje stentów przełykowych, czyli nitinolowe typu ULTRAFLEX i Gianturco-Rosch typu Z. Zdaniem autorów niniejszego artykułu, stenty pierwszego rodzaju są prawdopodobnie lepsze w leczeniu nieszczelności zespolenia; również autorzy angielscy wybrali stenty nitinolowe.

Do powikłań związanych z implantacją stentu należą, oprócz nieskuteczności samego postępowania, krwawienie z przewodu pokarmowego, utrudnienie pasażu treści pokarmowej, zwężenie w miejscu implantacji stentu [1]. W opisywanym przypadku nie obserwowano takich powikłań, doszło natomiast do przemieszczenia stentu do żołądka, co jednak w 10-miesięcznej obserwacji nie miało wpływu na pasaż.

visits, migration of the stent to the stomach was recognized. However, no disturbances of the oesophageal passage were observed.

## Discussion

Dehiscence of oesophagojejunoanastomosis oesophago-gastroanastomosis after an oesophageal resection is a serious clinical and therapeutic problem. Usually, clinical signs occur on the 5–8th postoperative day [6, 7, 9]. If conservative treatment is not effective, surgery is mandatory. Operations are connected with high complication rates and a necessity of performing a salivian fistula and a microjejunosomy [3, 7]. Therefore, searching for a less invasive treatment is essential.

In the literature, we found only one report describing the results of oesophageal stenting in the treatment of oesophagojejunoanastomosis and oesophagogastric anastomosis leakage. It comes from a radiological unit in Great Britain, where in 14 cases stents were implanted after unsuccessful conservative treatments of the anastomotic dehiscence [6]. The authors managed to close the fistulas in 13 patients (92,8%). In one case, the stent implantation was not successful and the patient died. Due to the lack of the similar reports it is difficult to discuss other authors. For many years the oesophageal stents have been used in the treatment of oesophageus or cardia tumors disqualified from surgical resection, or in the treatment of a fistula between the oesophageus and respiratory tract (these methods also used at the authors' Department) — however, there are very few data concerning the above mentioned indication (anastomosis dehiscence). In the literature, the endoscopic method of anastomosis dehiscence treatment by means of Savary-Gillard dilators is described, but it is difficult to compare the described case with this unusual procedure [9].

Until now, there have been two kinds of oesophageal stents which have been used; *i.e.* ULTRAFLEX and Gianturco-Rosch Z. In our opinion, the first type of stent is more suitable in fistula treatment. This opinion is also shared by the English authors.

The main complications of oesophageal stent implantation [1], apart from the lack of efficacy in fistula closure, are stenosis on the level of the stent placement, which can cause difficulties in passage and gastrointestinal hemorrhage. In our patient, the stent migrated to the stomach, but after 10 months (follow up) it did not lead to any obstruction.

## Conclusions

The stent placement in the treatment of oesophageal anastomosis dehiscence seems to be a promising method, which definitely should be more widely used in clinical practice. The disadvantages of the method are as follows: the high cost of equipment and the shortage of well-qualified staff.

## Wnioski

Zastosowanie stentu do leczenia nieszczelności zespolenia wydaje się być obiecującą metodą, w pełni zasługującą na propagowanie oraz zmniejszającą śmiertelność. Jednak powszechne jej stosowanie może stanowić problem ze względu na cenę sprzętu i konieczność odpowiedniego przeszkolenia personelu.

## Piśmiennictwo (References)

1. Dewar L., Gelfand G., Finley R.J. i wsp. Factors affecting cervical anastomotic leak and stricture formation following esophagogastrrectomy and gastric tube interposition. *Am. J. Surg.* 1992; 163 (5): 484–489.
2. Paterson I.M., Wong J. Anastomotic leakage: an avoidable complication of Lewis-Tanner oesophagectomy. *Br. J. Surg.* 1989; 76 (2): 127–129.
3. Hermreck A.S., Crawford D.G. The esophageal anastomotic leak. *Am. J. Surg.* 1976; 132 (6): 794–798.
4. Lang H., Piso P., Stukenborg C. i wsp. Management and results of proximal anastomotic leaks in a series of 1114 total gastrectomies for gastric carcinoma. *Eur. J. Surg. Oncol.* 2000; 26 (2): 168–171.
5. Patil P.K., Patel S.G., Mistry R.C. i wsp. Cancer of the esophagus: esophagogastric anastomotic leak-a retrospective study of predisposing factors. *J. Surg. Oncol.* 1992; 49 (3): 163–167.
6. Roy-Choudhury S.H., Nicholson A.A., Wedgwood K.R. i wsp. Symptomatic malignant gastroesophageal anastomosis leak: management with covered metallic esophageal stents. *Am. J. Roentgenol.* 2001; 176 (1): 161–165.
7. Jarrel B., Cabasi R. *Chirurgia. Urban & Partner, Wrocław 1997.*
8. Lee Y., Fujita H., Yamana H. i wsp. Factors affecting leakage following esophageal anastomosis. *Surg. Today* 1994; 24 (1): 24–29.
9. Bhasin D.K., Sharma B.C., Gupta N.M. i wsp. Endoscopic dilation for treatment of anastomotic leaks following transhiatal esophagectomy. *Endoscopy* 2000; 32 (6): 469–471.

### Adres do korespondencji (Address for correspondence):

Dr med. Przemysław Nowakowski  
Katedra i Klinika Chirurgii Ogólnej i Naczyń Śląskiej AM  
ul. Ziołowa 45/47  
40–635 Katowice

Praca wpłynęła do Redakcji: 20.10.2003 r.