

Wewnątrznaczyniowe leczenie późnych powikłań pomostowania obwodowego – tętniak rzekomy zespolenia dystalnego

Opis przypadku

Endovascular treatment of late complications after peripheral vascular bypass grafting – false aneurysm at the distal anastomosis. Case report

Grzegorz Biolik, Waław Kuczmik, Damian Ziaja, Michał Głanowski

Katedra i Klinika Chirurgii Ogólnej i Naczyń Śląskiej Akademii Medycznej, Katowice (Department of General and Vascular Surgery, Medical University of Silesia, Katowice, Poland)

Streszczenie

W artykule opisano przypadek chorego z tętniakiem rzekomym zespolenia dalszego pomostu udowo-podkolanowego, u którego implantowano stent-graft obwodowy w miejscu ubytku naczyniowego. W pracy zaprezentowano aktualny stan wiedzy na temat etiologii, patomechanizmu powstawania i leczenia tego powikłania. Przedstawiono również możliwości wykorzystania małoinwazyjnych technik wewnątrznaczyniowych w leczeniu późnych powikłań chirurgii naczyniowej.

Słowa kluczowe: stent-graft obwodowy, tętniak rzekomy, przeszło udowo-podkolanowe

Abstract

A case is presented of a patient with a false aneurysm at the distal anastomosis of the femoropopliteal bypass who received a peripheral stent-graft to repair vascular defects. Current knowledge on the etiology, pathomechanisms of development, and treatment of such complications is also presented. Finally, the potential use of minimally invasive procedures in the treatment of late complications following reconstructive surgery is discussed.

Key words: peripheral stent-graft, false aneurysm, femoropopliteal bypass

Wstęp

Tętniak rzekomy w zespoleniu przeszła naczyniowego jest dość typowym, późnym powikłaniem leczenia rekonstrukcyjnego. Dotychczas naprawcze leczenie chirurgiczne w tym przypadku było uważane za podstawowy standard postępowania. Obecnie coraz częściej wykorzystuje się metody leczenia wewnątrznaczyniowego, możliwe dzięki doskonalszemu sprzętowi i rosnącemu doświadczeniu operatorów. Ten mało traumatyczny sposób leczenia prowadzi do zmniejszenia liczby powikłań.

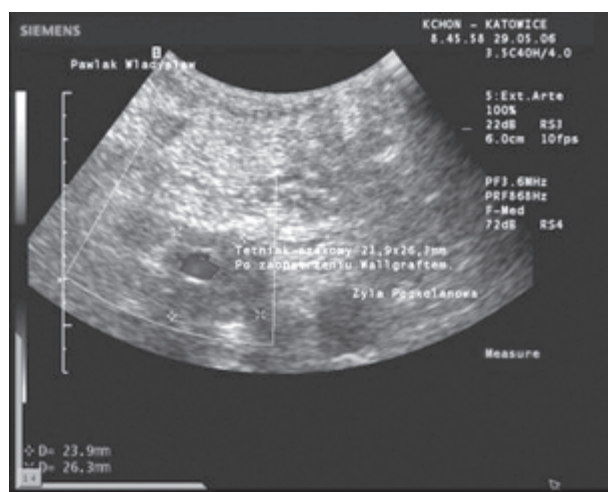Introduction

A false aneurysm at the distal anastomosis of a bypass is a typical late complication after reconstructive surgery. Until recently, surgical repair was the method of choice in these cases. Nowadays, endovascular treatment is used more and more frequently, which is associated with both the advances in equipment and surgical expertise. Minimally invasive procedures induce less trauma and allow for fewer complications.

Opis przypadku

Do kliniki przyjęto 68-letniego mężczyznę z powodu tętniącego guza okolicy dalszej uda na stronie przyśrodkowej, z towarzyszącymi dolegliwościami bólowymi, nasilającymi się w czasie ruchów kończyny. W 1998 roku wykonano u chorego pomost omijający udowo-podkolanowy, z powodu miażdżycy zarostowej tętnic, o dystansie chromania przestankowego poniżej 100 m. Po operacji zaobserwowano znaczną poprawę, z wydłużeniem dystansu chromania powyżej 1000 m. Obecne dolegliwości — początkowo tylko ból okolicy dalszej uda — chory zgłaszał od 4 miesięcy, zaś tętniący guz badano od 2 miesięcy. Guz w sposób ciągły powiększał się, zaś towarzyszące dolegliwości bólowe w trakcie ruchu kończyny sukcesywnie narastały. Po wizycie konsultacyjnej w poradni naczyniowej chorego skierowano do kliniki z podejrzeniem infekcji protezy. Wykonane badania (angiografia, ultrasonografia, badania bakteriologiczne) potwierdziły obecność dużego tętniaka rzekomego okolicy zespolenia dystalnego pomostu omijającego, a jednocześnie wykluczyły infekcyjne podłoże zmiany (ryc. 1, 2).

Wobec rozległości zmiany i korzystnych warunków anatomicznych (długi odcinek tętnicy podkolanowej) zakwalifikowano chorego do wewnątrznaczyniowego leczenia tętniaka rzekomego. Zabieg wykonano z dostępu przez kontralateralną tętnicę udową wspólną, do której wprowadzono koszulkę 9F. Implantowano samorozprężalny stent-graft obwodowy Wallgraft (Boston Scientific, San Francisco, Ca, USA), o rozmiarze nominalnym 8 mm × 70 mm. Stent-graft dopięto cewnikiem balonowym 6 mm × 60 mm. Podczas zabiegu podano dotętniczo 5000 j.m. heparyny; przed zabiegiem chory przez 3 dni otrzymywał tiklopidynę w dawce 2 × 250 mg oraz kwas acetylosalicylowy w dawce dziennej 325 mg. Leczenie tiklopidyną stosowano przez 2 miesiące po zabiegu, zaś przyjmowanie kwasu acetylosalicylowego zlecono choremu do końca życia. Dodatkowo po zabiegu na 14 dni zalecono stosowanie heparyn drobnocząsteczkowych. Po zabiegu uzyskano wyłączenie worka



Rycina 1. Obraz ultrasonograficzny tętniaka rzekomego dystalnego zespolenia prześła udowo-podkolanowego
Figure 1. Ultrasound imagine of the false aneurysm of the distal anastomosis of the femoro-popliteal bypass

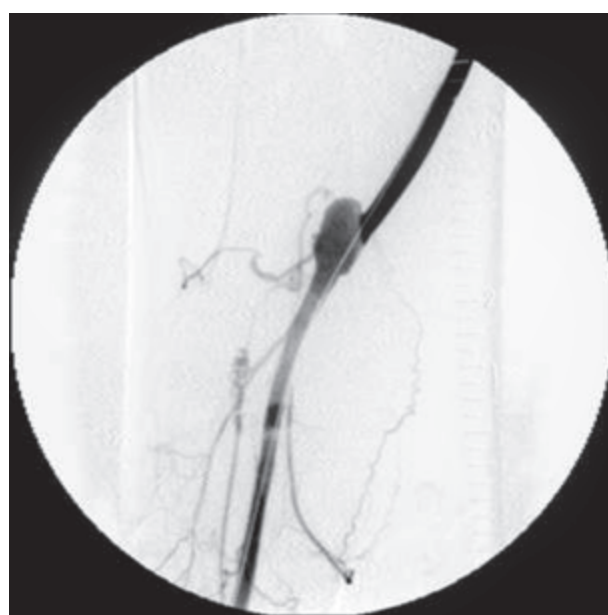Case report

A 68-year-old man was admitted to the department with a pulsating mass in the distal femoral region and associated pain intensified during tul movement. The medical history of the patient was as follows: he had undergone bypass surgery in 1998 due to atheromatic lesions in the lower extremity; intermittent claudication distance < 100 m. Femoropopliteal bypass implantation had been performed with good results and elongation of the claudication distance to 1000 m. At admission the patient complained of pain of 4 months' duration, initially limited to the distal thigh. The pulsating mass had been first palpable 2 months prior to admission, and was growing, causing pain intensification with movement. After having been seen in the Vascular Clinic, the patient was referred to the Department with suspected graft infection. Diagnostic investigations — arteriography, ultrasound, and bacteriological tests supported a preliminary diagnosis of a large false aneurysm at the distal anastomosis of the bypass, and helped rule out infection (Figs. 1, 2).

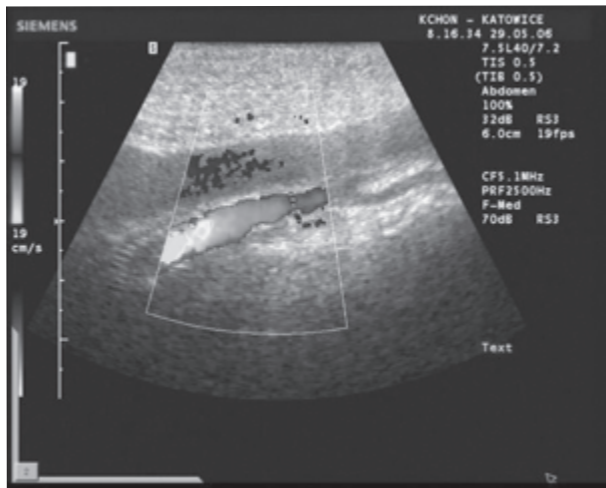
Considering the extent of the mass, and its accessible anatomical location, ie., at the long segment of the popliteal artery, a decision was made to attempt an endovascular repair.

The procedure was performed from a contralateral common femoral artery approach. A 9F introducer sheath was placed, and a self-expanding peripheral stent-graft (Wallgraft, Boston Scientific, San Francisco, Ca, USA) inserted — a nominal diameter of 8 × 70 mm. The graft was then expanded by a balloon catheter 6 × 60 mm.

For three days before the intervention, the patient had received ticlopidine in a daily dose of 2 × 250 mg, and acetylsalicylic acid — 325 mg daily; 5000 units of



Rycina 2. Angiografia — tętniak rzekomy dystalnego zespolenia prześła udowo-podkolanowego
Figure 2. Angiogram — false aneurysm of the distal anastomosis of the femoro-popliteal bypass



Rycina 3. Obraz ultrasonograficzny stent-graftu obwodowego po implantacji do dystalnego zespolenia przęśła udowo-podkolanowego

Figure 3. Ultrasound imagine of the peripheral stent-graft after implantation to the distal anastomosis of the femoro-popliteal bypass

tętniaka z krążenia, zarówno w obrazie angiograficznym, jak i badaniu ultrasonograficznym (ryc. 3, 4). Po zabiegu obserwowano sukcesywne zmniejszanie się wielkości tętniaka wraz z całkowitym ustąpieniem dolegliwości bólowych.

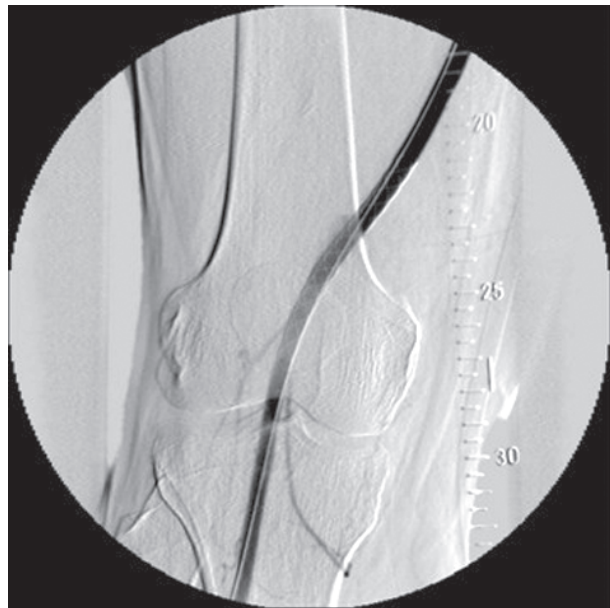Dyskusja

Tętniak rzekomy okolicy zespolenia dystalnego pomostu udowo-podkolanowego należy do rzadkich powikłań w chirurgii naczyniowej. Podobnie jak w większości przypadków najczęściej jest wynikiem:

- zakażenia w okolicy samego zespolenia;
- błędu technicznego, tj. zbyt dużego napięcia protezy, mechanicznego osłabienia ściany tętnicy w linii szwów poprzez zbyt gęste założenie szwów lub brak zespolenia wszystkich warstw ściany tętnicy;
- uszkodzenia szwu naczyniowego;
- uszkodzenia ściany tętnicy;
- postępujących zmian degeneracyjnych [1, 2].

Dość istotną przyczynę powstawania tętniaków w miejscu zespolenia stanowi postęp zmian miażdżycowych, zwłaszcza u chorych ze skłonnością do tworzenia się tętniaków tętnic obwodowych lub z szerokimi tętnicami na skutek postępującej degradacji włókien kolagenu i elastyny [1].

Większość tętniaków rzekomych po operacjach rekonstrukcyjnych do czasu pęknięcia ma przebieg bezobjawowy. Jest to szczególnie niebezpieczne w przypadku tętniaków zespolenia proksymalnego protezy z aortą lub z tętnicą biodrową. Decydujące znaczenie dla rozpoznania ma ultrasonografia, w mniejszym zaś stopniu — ze względu na koszt oraz konieczność podania środka kontrastowego — arteriografia czy angiotomografia komputerowa. Niemniej w przypadku zmian położonych w przestrzeni zaotrzewnowej lub głęboko w miednicy, szczególnie zaś u chorych otyłych, często pozostają badaniami rozstrzygającymi o rozpoznaniu. Dlatego tak istotna jest rola okresowej kontroli ultrasonograficz-



Rycina 4. Angiografia — wyłączone z krążenia tętniak rzekomy dystalnego zespolenia przęśła udowo-podkolanowego przez implantowany stent-graft (Wallgraft)

Figure 4. Angiogram — excluded from circulation — by implanted stent-graft (Wallgraft) — false aneurysm of the distal anastomosis of the femoro-popliteal bypass

unfractionated heparin were administered during the procedure. The administration of ticlopidine was continued for two months after the procedure while life-long treatment with ASA was also recommended. Low molecular weight heparin was administered for 14 days following the procedure. Angiography and ultrasound confirmed the complete elimination of the lesion's effect on the circulatory system (Figs. 3, 4) Progressive mass reduction and complete relief of pain were also observed.

Discussion

A false aneurysm at the distal anastomosis of femoropopliteal bypass is a typical but rare complication in vascular surgery. As many others, it may develop as a result of an infection in the anastomotic area, an incorrect surgical technique, ie., excessive traction on the bypass or mechanical weakening along suture line due to sutures placed too close together, failure to pass suture through all layers of the arterial wall, damage to a vascular suture, arterial wall injury, or progression of degenerative lesions [1, 2].

Atheromatic plaque progression is a significant cause of false aneurysm formation at the site of anastomosis, and especially in patients predisposed to peripheral or large artery aneurysm. This is associated with progressive degradation of collagen and elastin fibres [1].

Typically, clinical evolution of the majority of false aneurysms which occur after reconstructive surgery remains silent until rupture, which can be life-threatening in the case of a false aneurysm located at the proximal anastomosis of the bypass to the aorta or iliac artery. Ultrasound is crucial for timely diagnosis, and should

nej chorych po pomostowaniu omijającym, niezależnie od lokalizacji pomostu czy też rodzaju zastosowanego materiału (tworzywo sztuczne czy żyła własna) [1, 2].

Najbardziej niekorzystne dla pacjenta jest współistnienie tętniaka rzekomego z infekcją protezy. Nasilony odczyn zapalny tkanek, w szczególności ściany samej tętnicy, prowadzi do znaczącego jej osłabienia, co często czyni wręcz niemożliwym wykonanie rekonstrukcji w miejscu ubytku naczyniowego lub stwarza warunki do szybkiego nawrotu tętniaka. To drugi ważny powód, dla którego wartość precyzyjnej diagnostyki obrazowej i oceny stanu otaczających tkanek wokół protezy stają się kluczem i gwarantem powodzenia operacji naprawczej [1].

Wielu autorów uważa, że nawet rozpoznanie bezobjawowego tętniaka rzekomego jest wskazaniem do leczenia operacyjnego w trybie pilnym. Jako argumenty wymieniają: stałe ryzyko wystąpienia krwotoku, zakrzepu oraz wysokie ryzyko zatorowości obwodowej. Częstość tego typu niekorzystnych powikłań jest jednak mała, choć dalsze następstwa mogą być tragiczne dla pacjenta — włącznie z koniecznością amputacji kończyny [1–5].

Standardowym postępowaniem w przypadku pojawienia się tętniaka zespolenia protezy z tętnicą jest leczenie chirurgiczne, polegające na usunięciu tętniaka i wykonaniu ponownego zespolenia z wykorzystaniem łaty lub nowej protezy; rzadziej — wyłączenie danego segmentu z przeniesieniem zespolenia w kierunku obwodowemu [3–5].

Ten typ postępowania ma wiele wad, z których najważniejszą wydaje się dostęp przez starą bliznę. Preparowanie miejsca zespolenia często łączy się z dodatkowym mechanicznym uszkodzeniem naczyń limfatycznych, z drugiej strony — w znaczący sposób utrudnia proces gojenia rany, co sprzyja infekcji. Uszkodzenie układu chłonnego może mieć kluczowe znaczenie dla rozwoju przewlekłego pooperacyjnego obrzęku chłonnego kończyny oraz zakażenia protezy [1, 3, 5, 6].

Po raz pierwszy endowaskularnego zaopatrzenia obwodowego ubytku naczyniowego stentem powlekanym dokonano w połowie lat 90. ubiegłego stulecia. Od tego czasu zaczęła się nowa era chirurgii endowaskularnej, stwarzająca możliwość leczenia zamkniętych urazów naczyniowych bez dalszej utraty krwi i z redukcją groźnych powikłań, w tym zgonu w czasie zabiegu (operacje naprawcze aorty piersiowej po urazach komunikacyjnych). Metoda ta nie jest jednak pozbawiona wad. W 2004 roku w czasie obrad *Charing Cross Symposium* w Londynie przedstawiono obszerną pracę dotyczącą powikłań leczenia endowaskularnego w odcinku udowo-podkolanowym. Nowością był podział tętnicy powierzchownej uda na cztery obszary mechaniczne, z których odcinek dalszy tej tętnicy — tuż przed wejściem do kanału przywodzicieli, przebieg w kanale Huntera oraz najbliższy obszar poza kanałem — okazały się najbardziej narażonymi na uszkodzenie mechaniczne po implantacji stentu. To w tych właśnie obszarach najczęściej obserwuje się niedrożność implantowanych stentów na skutek ich mechanicznych uszkodzeń (złamania, pęknięcia), jak też szczególną tendencję do hiperplazji śródbłonna naczyniowego [5–10].

therefore be scheduled regularly at follow-up visits of those patients who had received a bypass graft, irrespective of its location or material used: artificial or natural [1, 2]. Angiography or angio-CT are also helpful, but of lesser significance due to their high cost and the need to administer a contrast agent. However, with lesions located in the retroperitoneal space or deep in the pelvis in obese or flatulent patients, the above investigations appear essential for making a diagnosis.

A co-occurrence of a false aneurysm and bacterial infection in the bypass area may exert an extremely disadvantageous effect. Severe inflammatory response of the surrounding tissues and, in particular, the arterial wall, leads to vascular wall weakening. Such conditions might hamper reconstruction of a vascular defect, or result in early recurrence of a false aneurysm. Regular and precise follow-up imaging of the prosthesis and surrounding tissues is a major determinant/predictor of a successful reparative intervention [1].

Numerous authors have recommended emergency surgical repair for all false aneurysms diagnosed, including silent lesions [1–5]. The most frequent arguments for prompt surgical management are the risks of bleeding, thrombosis and peripheral emboli. Although infrequent, these adverse events are associated with extremely poor outcomes, lower-limb amputation included.

Aneurysm removal and performing a patch or graft anastomosis is a standard surgical procedure. Peripheral bypass grafts are less frequently used [3–5]. There are a lot of drawbacks of the procedure, the most important being surgical access through the scar. Dissection at the site of anastomosis is frequently associated with mechanical damage to lymphatic vessels. This might hamper the healing process and cause infection. Lymphatic injury may promote postoperative prolonged postoperative leg edema or graft infection [1, 3, 5, 6].

Endovascular repair of a vascular defect was first used in the last decade of the 20th century, which started a new era in vascular surgery. Since that time closed vascular injuries can be treated with no further blood loss. A considerable reduction of serious complications has also been achieved, such as intraoperative deaths during repair of thoracic aorta rupture following road traffic accidents.

However, endovascular treatment does have some drawbacks. Results from a large study on the complications of endovascular treatment in the femoropopliteal region were presented during the Charing Cross Symposium in London in 2004. The novelty was superficial femoral artery (SFA) division into four mechanical segments. The distal segment extending above, inside, and beyond the adductor canal proved the most susceptible to mechanical injury after stent implantation. Stent obstruction is more frequently observed in this particular region resulting from stent fracture or migration. Also, repeated mechanical arterial injury to the arterial wall promotes neointimal hyperplasia [5–10].

Nowa technika endowaskularnego zaopatrzenia tętniaka rzekomego na poziomie zespolenia poprzez implantację stent-graftu obwodowego w znaczący sposób zmniejsza ryzyko wystąpienia powikłań standardowego leczenia chirurgicznego [9, 10]. Nie zlikwidowała jednak ryzyka infekcji, zwłaszcza w przypadku implantacji stent-graftu typu Wall-graft pokrytego protezą dakronową. Mniej podatny na zakażenie wydaje się stent-graft Viabahn (W.L. Gore Associates, Inc., Flagstaff AZ, USA) o pokryciu z politetrafluoroetylenem (PTFE). W przypadku tętniaka rzekomego zespolenia protezowo-tętniczego najważniejsze w kwalifikowaniu chorego do implantacji stent-graftów obwodowych jest wykluczenie pierwotnej infekcji. Podobnie jak w przypadku stentów klasycznych, w stent-graftach obwodowych obserwuje się przypadki restenozy, migracji, a pod wpływem pracy tętnicy i powtarzalnego urazu może dochodzić do pęknięcia stentów tworzących szkielet stent-graftu [6–8].

Korzyści płynące z implantacji stent-graftów obwodowych wydają się oczywiste, jednak dopiero analiza odległych wyników leczenia pokaże prawdziwą wartość tej metody.

Piśmiennictwo (References)

1. Noszczyk W. Chirurgia tętnic i żył obwodowych. PZWL 1998; 380–384.
2. Ziaja K, Urbanek T. Chirurgia naczyń w zarysie. ŚAM, Katowice 2004; 292–296.
3. Amabile P, Collart F, Gariboldi V *et al.* Surgical versus endovascular treatment of traumatic thoracic aortic rupture. *J Vasc Surg.* 2004; 40: 873–879.
4. Barrow DL, Lavine SD, Alexander MJ *et al.* Resolution of an infectious pseudoaneurysm in a cervical petrous carotid vein bypass graft after covered stent placement: Case report. *Commentary Neurosurgery* 2006; 58: 126.
5. Knight JS, Smeets L, Morris GE *et al.* Multi centre study to assess the feasibility of a new covered stent and delivery system in combination with remote superficial femoral artery endarterectomy (RSFAE). *Eur J Vasc Endovasc Surg.* 2005; 29: 287–294.

The novel management of a false anastomotic aneurysm, i.e., the implantation of new-generation stent-grafts in the region of injury, has significantly reduced complication rates associated with classical reconstructive surgery [9, 10]. However, the risk of infection remains high, and especially with Dacron-covered stent-grafts (Wallgraft). Viabahn endoprotheses (W.L. Gore Associates, Inc., Flagstaff AZ, USA) covered with polytetra-fluoroethylene (PTFE), seem less prone to infection. The absence of primary bacterial infection is of key importance when selecting patients for endovascular repair of a false aneurysm located at a bypass anastomosis.

Complications typical of non-covered stenting, i.e., stent occlusion/migration or stent fracture related to arterial wall dynamics and repeated injury, also occur following stent-graft placement [6–8]. The benefits of peripheral stent-grafting seem obvious; nevertheless long-term follow-up and further investigations are needed to determine its value and potential.

6. Vanninen RL, Manninen HI, Rinne J. Intrastellar jatrogenic carotid pseudoaneurysm: Endovascular treatment with a polytetrafluoroethylene-covered stent. *Cardiovasc Intervent Radiol.* 2003; 26: 298–301.
7. Bierdrager E, Lohle PNM, Schoemaker CM *et al.* Successful emergency stenting of acute ruptured false iliac aneurysm. *Cardiovasc Intervent Radiol.* 2002; 25: 72–73.
8. Kurimoto Y, Tsuchida Y, Saito J *et al.* Emergency endovascular stent-grafting for infected pseudoaneurysm of brachial artery. *Infection* 2003; 31: 186–188.
9. Diethrich EB. Endoluminal grafting in the treatment of iliac and superficial femoral artery disease. *Tex Heart Inst J.* 1997; 24: 185–192.
10. Önal B, Ligit ET, Kosar S *et al.* Endovascular treatment of peripheral vascular lesions with stent-grafts. *Diagn Intervent Radiol.* 2005; 11: 170–174.

Adres do korespondencji (Address for correspondence):

Dr med. Grzegorz Biolik
Katedra i Klinika Chirurgii Ogólnej i Naczyń Śląskiej Akademii Medycznej
ul. Ziołowa 45/47
40–635 Katowice
e-mail: grzegorz.biolik@onet.pl

Praca wpłynęła do Redakcji: 19.06.2006 r.