

Prace kazuistyczne

Chirurgia Polska 2006, 8, 4, 291-297

ISSN 1507-5524

Copyright © 2006 by Via Medica



Śluzak lewego przedsionka u chorego z zaawansowaną chorobą wieńcową zakwalifikowanego do operacyjnego leczenia – opis przypadku

Left atrial myxoma in a patient with advanced coronary artery disease qualified to undergo heart surgery – case report

Józefa Dąbek¹, Zbigniew Gąsior¹, Stanisław Woś², Daniel Jakubowski¹, Leszek Szymański¹, Barbara Monastyrska-Cup¹

¹Katedra i Klinika Kardiologii Śląskiej Akademii Medycznej w Katowicach (Department of Cardiology, Silesian University of Medicine, Katowice, Poland)

²II Katedra i Klinika Kardiologii Śląskiej Akademii Medycznej w Katowicach (II Department of Cardiology, Silesian University of Medicine, Katowice, Poland)

Streszczenie

Śluzak przedsionka jest najczęściej występującym łagodnym guzem serca. W przypadku gdy jest bezobjawowy, często jego rozpoznanie jest przypadkowe. Z uwagi na takie powikłania z nim związane, jak: zatorowość obwodowa i płucna, zamknięcie ujść przedsionkowo-komorowych, zaburzenia rytmu serca lub nagły zgon, istotne jest jego wczesne rozpoznanie i leczenie.

W niniejszej pracy przedstawiono przypadek chorego zgłaszającego tylko pogorszenie tolerancji wysiłku. We wczesnej diagnostyce echokardiograficznej wykonanej u badanego uwidoczniono zmianę w lewym przedsionku, natomiast w dalszej diagnostyce tego guza stwierdzono współistniejące, istotne zmiany zwężające w tętnicach wieńcowych. Chorego zakwalifikowano do operacyjnego usunięcia guza i jednoczesnego zabiegu pomostowania naczyń wieńcowych.

Słowa kluczowe: guz serca, śluzak, zaawansowana choroba wieńcowa

Abstract

Atrial myxoma is one of the most common benign heart tumors and when asymptomatic its diagnosis is often the case. Due to its complications — peripheral and the pulmonary embolism, the atrio-ventricular orifice closure, arrhythmias or sudden cardiac death — early diagnosis and treatment are important.

In this report we want to present a case of a patient with only fatigue as a symptom of illness. Early echocardiographic evaluation showed a tumor in the left atrium and further tests of the tumor revealed the coincidence of advanced coronary artery stenoses. The patient was qualified to undergo tumor excision and coronary artery by-pass grafting.

Key words: heart tumor, myxoma, advanced coronary artery disease

Wstęp

Śluzak (*myxoma*) jest łagodnym guzem serca o charakterze pierwotnym. Pod względem częstości występowania stanowi około 50% wszystkich łagodnych guzów serca. W populacji występuje z częstością około 0,5/1 000 000 na rok.

Introduction

Myxoma is a benign primary heart tumor. According to its frequency of occurrence, it accounts for over 50% of benign tumors of the heart. In the general population the incidence of myxomas is 0.5/1 000 000 a year.

Około 75% śluzaków jest umiejscowionych w lewym przedsionku, w okolicy dołu owalnego, 20% — w prawym przedsionku, a pozostałe kilka procent — w obydwu przedsionkach lub lewej komorze. Około 10% przypadków śluzaka wiąże się z jego występowaniem rodzinnym, cechującym się częstszymi jego nawrotami po leczeniu operacyjnym w stosunku do guzów występujących sporadycznie (20% vs. < 5%) [1–4].

Chorzy z guzami występującymi sporadycznie są starsi od chorych obciążonych genetycznie (56 vs. 25 lat). W 75% przypadków śluzaki dotyczą kobiet.

Makroskopowo wyróżnia się guzy owalne mające mniejszą tendencję do wypadania do lewej komory oraz zmiany o powierzchni nierównej, częściej będące przyczyną powikłań zatorowych [5].

Objawy śluzaka charakteryzują się dużą różnorodnością [6–9]. Mogą występować objawy ogólne (podwyższona temperatura ciała, spadek masy ciała, bóle stawów, zespół Raynauda), duszność wysiłkowa, zmęczenie, obrzęki obwodowe, zawroty głowy, objawy neurologiczne (przejściowe niedokrwienia ośrodkowego układu nerwowego, udary, drgawki) oraz objawy zatorów naczyń obwodowych i krwiopłucie lub rzadko występujące bóle w klatce piersiowej [10–12].

Do najczęstszych powikłań śluzaka należą: zatorowość obwodowa i płucna (30–40%), zamknięcie ujść przedsionkowo-komorowych, zaburzenia rytmu serca, zastoinowa niewydolność krążenia, infekcja guza lub nągly zgon (15%) [13–16].

Celem niniejszej pracy jest przedstawienie przypadku skąpoobjawowego śluzaka u chorego, u którego w badaniu echokardiograficznym stwierdzono guza w obrębie serca, a dalsza jego diagnostyka wykazała zaawansowane zmiany w naczyniach wieńcowych.

Opis przypadku

Chory (73 lata), wcześniej nieleczony kardiologicznie, bez obciążeń kardiologicznych w wywiadzie rodzinnym, obciążony nieleczonym nadciśnieniem tętniczym i hiperlipidemią, został przekazany do Kliniki Kardiologii Śląskiej Akademii Medycznej w Katowicach w styczniu 2006 roku ze szpitala terenowego z powodu podejrzenia guza lewego przedsionka.

Od około 2 lat chory zgłaszał postępujące pogorszenie samopoczucia, zmęczenie i upośledzenie tolerancji wysiłku, bez dolegliwości bólowych w klatce piersiowej.

Od około 3 lat występowały u niego nudności związane z posiłkami. Z tego powodu w 2005 roku wykonano gastroscopię, stwierdzając polipa dwunastnicy i nadżerkę przetyku. Ponadto od około 6 miesięcy chory zgłaszał częstomocz nocny, a wynik oznaczenia stężenia swoistego antygenu gruczołu krokowego (PSA, *prostate specific antigen*) przekraczał górną granicę normy.

Podczas przyjęcia w badaniu przedmiotowym stwierdzono bradykardię wynoszącą około 42 uderzeń/min, podwyższone ciśnienie tętnicze (160/80 mm Hg) oraz zmiany skórne w obrębie kończyn dolnych o charakterze teleangiektazji.

Up to 75% of myxomas are localized in the left atrium near fossa ovalis, 20% can be found in right atrium and the remaining part occurs in both atria or in the left ventricle. Nearly 10% of this type of tumor are the "familial type" characterized by a high recurrence rate after surgical excision (20% recurrence of familial type vs. less than 5% for sporadic tumors) [1–4].

Patients with sporadic tumors are typically older than these with the familial type (56 years vs. 25 years). 75% of myxomas occur in women.

Two anatomic types of the tumor have been described: solid and papillary. Solid tumors, as opposed to papillary, are less likely prolapse to left ventricle [5]. Myxomas of the papillary structure very often result in embolic phenomena.

Symptoms of myxoma are frequently diverse [6–9]. They may include constitutional symptoms (elevated body temperature, weight loss, fatigue), dyspnea, peripheral edema, dizziness, Raynaud's syndrome or neurological symptoms related to cerebrovascular incidents, transient ischaemic attacks or convulsions. Myxomas may also lead to various symptoms of peripheral embolism, hemoptysis or rarely, chest pains [10–12].

Tumors of the heart often result in many complications, the most common of them being: peripheral and pulmonary emboli (30–40%), occlusion of atrioventricular orifices, arrhythmia, circulatory insufficiency, tumor infection or sudden cardiac death (15%) [13–16].

The aim of this study is to present a history of oligo-symptomatic patients in whom during echocardiography, a left atrial tumor was diagnosed and further tests revealed significant stenoses of coronary vessels.

Case report

A 73 year old male with a history of untreated hypertension and hyperlipidemia, without a prior history of cardiac symptoms or family history of heart disease was admitted to our hospital in January 2006.

For about 2 years he had been complaining of general discomfort and exhaustion not associated with stenocardia.

During the last 3 years he reported periodic postprandial nausea for which a gastroscopy was carried out. Duodenal polyps and esophageal ulceration were the main findings. In the previous 6 months, the patient had nycturia without dysuria, increased frequency or urgency. The examination of other systems was negative.

On admission the patient was found with bradycardia (42/min), elevated BP (160/80 mm Hg) and teleangiectasia of the lower extremities. A subsequent physical examination was unremarkable.

Laboratory tests including a complete count of blood cells, serum electrolytes and acid phosphatase levels were found to be within the normal ranges. Total cholesterol and LDL levels were elevated. PSA was at the upper limit of the normal range.

Serial ECG recordings showed temporary bradycardias (at a minimal rate of 45/min) and numerous supraventricular extrasystolies (3153 per 24 hours), subsequently

W badaniach morfologii krwi, stężenia elektrolitów, kreatyniny w surowicy krwi, glikemii oraz fosfatazy kwasnej nie wykazano zmian patologicznych. Stwierdzono podwyższone stężenie cholesterolu całkowitego oraz jego frakcji lekkiej. Wynik stężenia PSA osiągnął górną granicę normy.

W wykonywanych seryjnie zapisach EKG wykazano okresowo bradykardię (ok. 45 uderzeń/min) potwierdzoną w 24-godzinnym zapisie EKG metodą Holtera oraz liczną pojedynczą ekstrasyistolę nadkomorową (3153/d.). W zapisie EKG stwierdzono także końcyste załamki T w odprowadzeniach V2–V4.

W wykonanym badaniu echokardiograficznym wykazano prawidłowe wymiary jam serca oraz prawidłową kurczliwość lewej komory. W obrębie tylnej ściany lewego przedsionka potwierdzono obecność wysyczonego echa o wymiarach 11 × 12 mm (ryc. 1). W worku osierdziowym stwierdzono niewielką, śladową ilość płynu. W badaniu dopplerowskim wykazano niewielkiego stopnia niedomykalność zastawki mitralnej. Chorego zakwalifikowano do echokardiograficznego badania przezprzełykowego, w którym wykazano:

- na tylnej ścianie lewego przedsionka dobrze odgraniczony twór o wymiarach 15 × 12 mm, o ruchomości zgodnej z jego ścianą (ryc. 2, 3);
- podejrzenie nacieku żyły próżnej dolnej, z nieznacznym jej zwężeniem;
- zastawkę mitralną bez zmian morfologicznych, ze śladową falą zwrotną;
- delikatne pogrubienie płatków zastawki aortalnej ze śladową, centralną falą zwrotną;
- łagodną falę zwrotną na zastawce trójdzielnej;
- obecny otwarty otwór owalny ze śladowym przeciekaniem lewo-prawym.

Z uwagi na powyższy wynik pacjenta skierowano do pracowni 64-rzędowej tomografii komputerowej. Na podstawie uzyskanego obrazu określono wymiary guza

confirmed in a 24-hour Holter monitoring. A 12-lead ECG tracing showed high T-waves in V2–V4.

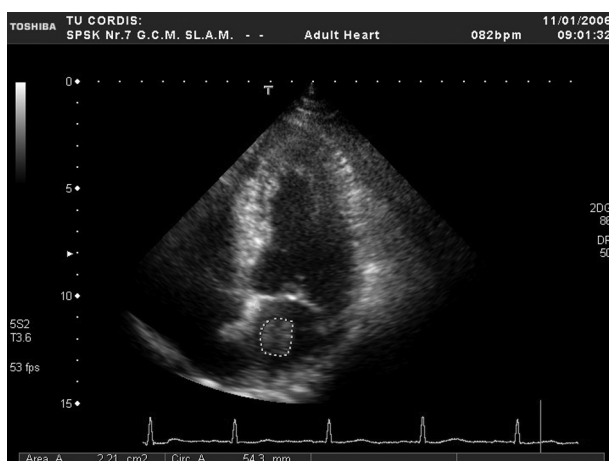
An echocardiography revealed normal size heart cavities and good left ventricular systolic function. In the posterior wall of the left atrium a 11 × 12 mm size tumor was found (Fig. 1). In the pericardium a small amount of fluid was noted. A Doppler examination revealed a small mitral insufficiency.

A transesophageal echocardiography was then performed. This confirmed the presence of a 15 × 12 mm well-defined tumor at the left posterior atrial wall. The tumor followed the movement of the atrial wall (Figs. 2, 3). There was also a suspicion of infiltration of the inferior vena cava which produced a small stenosis. The anatomy of the mitral valve was normal with only mild insufficiency. There was a moderate thickening of the aortic valve leaflets with non-significant regurgitation and mild tricuspid valve regurgitation. Opened foramen ovale with non-significant left to right flow was found.

In order to precisely define these abnormalities, the patient was referred for 64-row CT scanning. Its results determined the exact measurements of the tumor (16 mm × 16 mm × 10 mm) and provided information about the origin of the tumor vascularization from circumflex coronary artery (Fig. 4, 5). In addition, results of the CT scanning showed multiple stenoses in the coronary arteries (mild stenosis of LM, 50% stenoses of 6 and 7 segments of LAD, 2 stenoses of OM and 50% stenoses in two segments of the right coronary artery) (Fig. 6). There was no evidence of mediastinal lymphadenopathy.

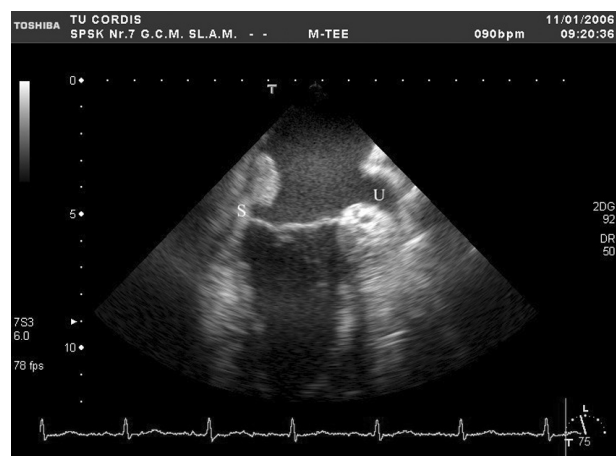
Due to the presence of nycturia and a marginal PSA value, ultrasonography of the abdomen and urinary tract was carried out yielding normal results.

Earlier symptoms which originated in the gastrointestinal tract prompted a control gastroscopy evaluation. Its results showed complete healing of the esophageal



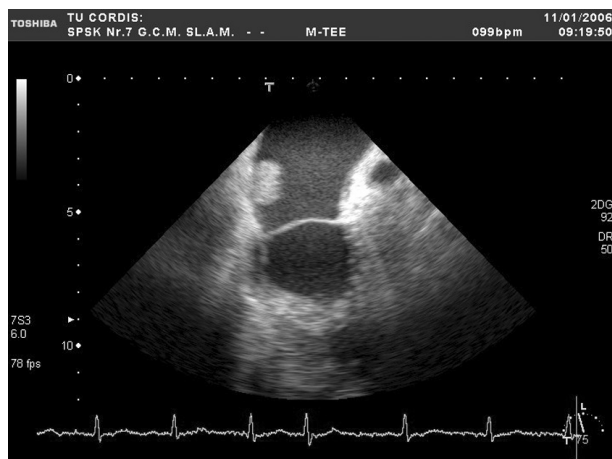
Rycina 1. Echokardiografia przezklatkowa — projekcja koniuszkowa 4-jamowa. W lewym przedsionku jest widoczny owalny guz

Figure 1. Transthoracic echocardiography — apical 4-chamber view. Oval tumor in left atrium

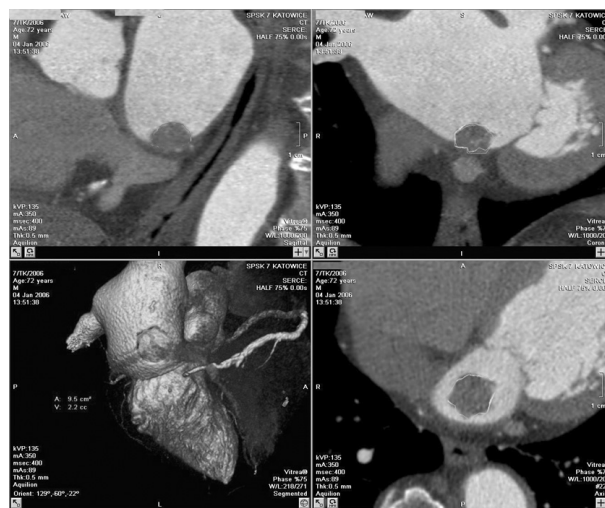


Rycina 2. Śluzak tylnej ściany lewego przedsionka — echokardiografia przezprzełykowa. S — szypuła śluzaka; U — uszko lewego przedsionka

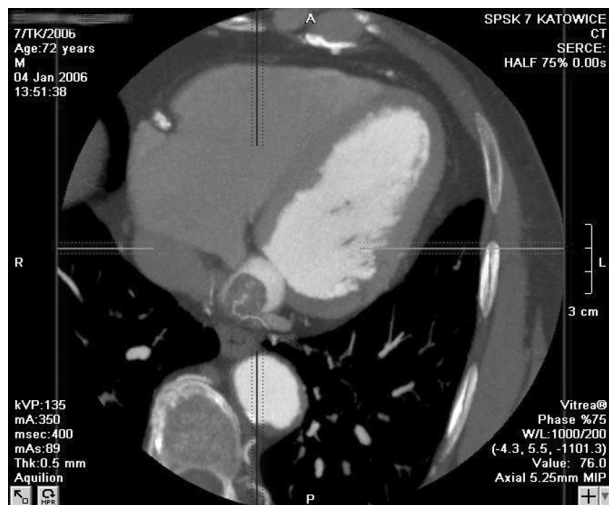Figure 2. Left atria myxoma originating from posterior wall — transesophageal echocardiography. S — peduncle of the tumor, U — left atrial auricle



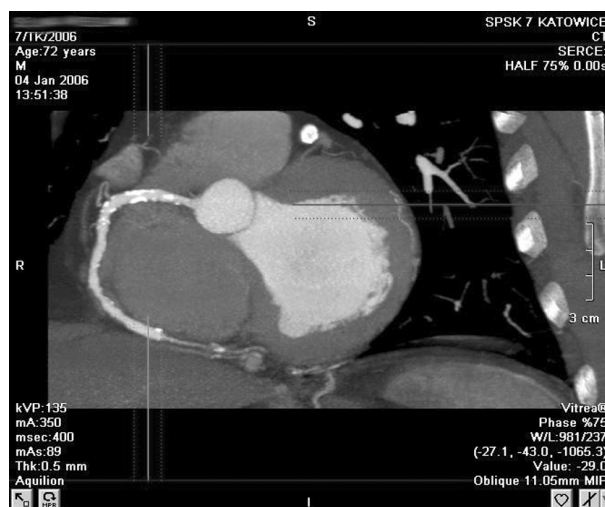Rycina 3. Śluzak tylnej ściany lewego przedsionka — echokardiografia przezprzełykową
Figure 3. Left atria myxoma — transesophageal echocardiography



Rycina 4. Tomografia komputerowa. Owalny guz lewego przedsionka
Figure 4. Computer tomography. Oval tumor in left atrium



Rycina 5. Obraz unaczynienia guza w 64-warstwowej tomografii komputerowej
Figure 5. Tumor vascularisation in 64-slice computer tomography



Rycina 6. Krytyczne zmiany zwężające w proksymalnym odcinku prawej tętnicy wieńcowej w obrazie 64-rzędowej tomografii komputerowej
Figure 6. Critical stenosis in proximal part of the right coronary artery in 64-slice computer tomography

(16 mm × 16 mm × 10 mm) (ryc. 4) oraz jego unaczynienie pochodzące od dystalnej części gałęzi okalającej (ryc. 5). W badaniu tym dodatkowo stwierdzono liczne zmiany zwężające tętnice wieńcowe (niewielkie zwężenie pnia lewej tętnicy wieńcowej, 50-procentowe zwężenia segmentów 6. i 7. gałęzi zstępującej przedniej, dwupoziomowe zwężenie gałęzi brzeżnej oraz 50-procentową zmianę zwężającą w środkowym segmencie prawej tętnicy wieńcowej (ryc. 6). Nie stwierdzono powiększenia węzłów chłonnych śródpiersia.

Następnie wykonano badania ultrasonograficzne jamy brzusznej i układu moczowego, w którym nie wykazano zmian patologicznych.

Z uwagi na stwierdzane wcześniej zmiany w przewodzie pokarmowym, wykonano kontrolne badanie endo-

ulceration and no pathology at the site of the duodenal polypectomy. A coronarography confirmed the CT scan findings of multiple stenoses of the coronary vessels and confirmed the origin of the tumor vascularization.

The echocardiographic examination, CT scan images and absence of mediastinal lymph node enlargement allowed us to diagnose benign myxoma with a high degree of confidence.

The patient was qualified for open heart surgery which included a simultaneous tumor resection and a coronary artery bypass.

The patient then underwent the surgical procedure. The early postoperative period was complicated by par-

skopowe, stwierdzając wygojenie nadżerki oraz miejsca po usuniętym polipie dwunastnicy.

W przeprowadzonym badaniu koronarograficznym potwierdzono występowanie mnogich zmian zwężających naczynia wieńcowe oraz siatkę naczyniową zaopatrzoną guza przedsionka.

Na podstawie obrazu echokardiograficznego, budowy guza stwierdzonej w badaniu tomograficznym oraz braku zmian w obrębie węzłów chłonnych śródpiersia określono z dużym prawdopodobieństwem charakter zmiany jako śluzaka.

Opierając się na powyższych wynikach, chorego zakwalifikowano do zabiegu operacyjnego usunięcia jednoczasowego guza lewego przedsionka i pomostowania istotnie zmienionych naczyń wieńcowych.

W dniu 21 lutego 2006 roku w II Klinice Kardiologii Śląskiej Akademii Medycznej u chorego wykonano zabieg pomostowania naczyń wieńcowych oraz usunięcia śluzaka lewego przedsionka. Okres pooperacyjny był powikłany migotaniem przedsionków, które leczono farmakologicznie.

W badaniu echokardiograficznym po zabiegu stwierdzono prawidłowe wymiary jam serca oraz prawidłową kurczliwość lewej komory i niewielką ilość płynu w worku osierdziowym. W badaniu dopplerowskim stwierdzono niewielką niedomykalność zastawki mitralnej i aortalnej oraz śladową zastawkę trójdzielnej.

W 24-godzinnej rejestracji EKG wykazano rytm zatokowy, o średniej częstości 75 uderzeń/min, bez wcześniej stwierdzanych epizodów bradykardii, oraz niewielką liczbę przedwczesnych pobudeń (228/d.) pochodzenia nadkomorowego i komorowego.

W badaniach EKG stwierdzono prawidłowy przebieg depolaryzacji komór oraz ujemne załamki T w II, III, aVF, V6.

W wykonanym badaniu histopatologicznym potwierdzono postawione wcześniej rozpoznanie guza przedsionka jako śluzaka.

Dyskusja

Chory od dłuższego czasu zgłaszał postępujące osłabienie — objaw często zgłaszany przez wielu pacjentów. Wolny postęp choroby jest powodem późnego zgłaszania się tych chorych do lekarza, a przez to opóźniającego się rozpoznania. Opisany chory należy do grupy przejściowej — między pacjentami asymptotycznymi a pacjentami zgłaszającymi różne niecharakterystyczne dolegliwości w tej chorobie.

Stwierdzenie guza w obrębie serca budzi obawy dwójakiego rodzaju. Po pierwsze, o histologiczny jego charakter, po drugie, o mechaniczny jego wpływ na funkcję narządu oraz możliwe powikłania odległe. Z tego powodu jest wskazana jego szybka diagnostyka i leczenie [17].

Standardem postępowania w przypadku guza w obrębie serca jest badanie echokardiograficzne, przez wiele uważane za wystarczające do postawienia rozpoznania [18]. Umożliwia ono z dużym prawdopodobieństwem odróżnienie śluzaka od skrzepliny w jamie serca i wegetacji w przebiegu bakteryjnego zapalenia wsierdzia [18, 19].

oxysm of the atrial fibrillation which was terminated pharmacologically.

A postoperative echocardiography revealed normal size cavities and normal left ventricle systolic function. There was a small amount of pericardial fluid. A Doppler exam showed mild mitral aortic and tricuspid regurgitation.

A follow-up 24-hour Holter monitoring revealed a normal sinus rhythm at an average rate of 75/min. No further episodes of bradycardia were observed. There were only a few episodes of extrasystole of ventricular or supraventricular origin (228/24 h).

A 12-lead ECG showed a normal depolarization pattern and negative T-waves in leads II, III, aVF and V6.

A histopathology examination confirmed our diagnosis of myxoma.

Discussion

The above patient had, for a long period of time, complained of general discomfort, fatigue and other nonspecific symptoms which are frequently encountered in patients with myxomas. Our patient belongs to a group of people with rather moderate symptoms, between these asymptomatic and those who experience multiple nonspecific multisystem presentations. The usual insidious onset of symptoms leads to a delay in diagnosis.

Diagnosing heart tumors brings up questions of their histopathology, malignant potential, anatomical influences on heart function and complications. For this reason prompt diagnosis and commencement of treatment is required [17].

Echocardiography is the standard examination for heart tumors and is highly effective and presumed sufficient for diagnosis and subsequent therapy [18]. It allows one with high probability to differentiate myxoma from intracavitary thrombus or valvular vegetations caused by endocarditis [18, 19]. Myxomas have characteristically placed pedicle, a nonhomogenous structure and an often cystic appearance. The thrombus is usually homogenous and originates in the left atrial auricle. Although myxomas predominantly arise from the ridge of the fossa ovalis, the posterior atrial wall localization of the tumor observed in the heart of our patient is also fairly common. The small size of the tumor did not disturb blood flow and was responsible for the nearly asymptomatic course of his illness.

To rule out inferior vena cava infiltration, the patient underwent CT scanning. This test allowed us to measure the size of the tumor, to show its atrial wall connection and to diagnose significant coronary artery stenoses. The above-indicated patients symptoms were limited to general fatigue without any signs of stenocardia or anginal equivalents. Coronary stenoses were possibly asymptomatic due to the patient's lack of physical exertion.

Stenocardia and acute cardiac syndromes are rare in patients with left atrial myxomas. Myocardial infarctions usually have embolic origins. The incidence of coronary embolism is only 0.06% of all myxomas [20], which although rare, should make us aware of its possibility in

Oprócz charakterystycznego umiejscowienia szypuły śluzaki są guzami o niejednorodnej strukturze i często mają małe torbielki. Skrzeplina zwykle ma charakter homogeny i zwykle wywodzi się z uszka lewego przedsionka. Umiejscowienie zmiany występujące u opisywanego chorego spotyka się dość często. Chociaż w większości przypadków guz wywodzi się z okolicy brzegu otworu owalnego, dość często spotyka się jego umiejscowienie w tylnej ścianie lewego przedsionka. Stosunkowo niewielkie wymiary zmiany nie stanowiły utrudnienia dla przepływu krwi, co tłumaczy stosunkowo niewielkie nasilenie objawów.

Z uwagi na postawione podczas echokardiografii przezprętykowej podejrzenie naciekania zmiany na żyłę próżną dolną, wykonano 64-rzędową tomografię komputerową. Na jej podstawie określono dokładne wymiary guza oraz jego stosunek do ściany serca, a także istotne zmiany zwiężające tętnice wieńcowe. Jak już wcześniej wspomniano, chory zgłaszał postępujący spadek wydolności fizycznej, natomiast negował objawy o charakterze stenokardii. Zmiany te mogły być nieme klinicznie, między innymi z powodu niezdolności chorego do uzyskania poziomu obciążenia wystarczającego do wywołania stenokardii.

U chorych ze śluzakiem przedsionka rzadko występują ból wieńcowy i zawał serca. Za zawał serca najczęściej odpowiada mechanizm zatorowy. Wiadomo, że około 0,06% śluzaków wywołuje zatory tętnic wieńcowych [20]. Zjawisko to nie występuje często, jednak należy je brać pod uwagę, diagnozując chorych po przebytym zawale serca, u których w badaniu koronarograficznym nie wykazano istotnych zmian zwiężających naczyń wieńcowych [21].

Istnieją także doniesienia, które sugerują, że stenokardię wywołuje zespół podkradania krwi z naczyń wieńcowych przez dobrze unaczynionego guza [22, 23]. U opisywanego chorego występował guz, którego unaczynienie pochodziło z gałęzi okalającej lewej tętnicy wieńcowej. Niewielka masa, a przez to niewielkie zapotrzebowanie na tlen na tym etapie rozwoju guza zapewne nie stanowiły istotnego obciążenia dla przepływu wieńcowego. U chorych ze śluzakiem przedsionka dodatkowym czynnikiem wpływającym na wystąpienie objawów niedokrwienia mięśnia sercowego może być opisywana w literaturze anemia towarzysząca guzowi [16], której w opisywanym przypadku nie stwierdzono.

W dotychczasowych obserwacjach wykazano, że nasilenie objawów niewydolności krążenia, z którymi zgłosił się chory, zależą od wielkości guza. Uważa się, że śluzaki wywodzące się z lewego przedsionka, dopiero gdy przekroczą wagę około 70 g, powodują wyraźne objawy chorobowe, wynikające z przemieszczania się mas nowotworowych przez ujścia zastawek oraz uszkodzenia aparatu zastawkowego [24]. Guz, który usunięto opisanemu choremu, był niewielki i tylko dzięki wnikliwości lekarza pierwszego kontaktu rozpoczęto wcześniej diagnostykę.

Na uwagę zasługuje poprawa parametrów rytmu serca po zabiegu operacyjnym. U chorego ustąpiła stwierdzona wcześniej bradykardia oraz liczne nadkomorowe

diagnozujące a patient in whom, after myocardial infarction during coronary arteriography, no stenoses are found [21].

There are reports suggesting, that coronary artery stealing syndrome caused by a myxoma may be a reason of chest pain and even myocardial infarction [22, 23]. In our patient, tumor vascularization originated in the circumflex branch of the left coronary artery. In our opinion, the small size of the tumor and therefore, the small blood flow, created a nonsignificant burden for coronary blood supply. Another factor potentially responsible for myocardial ischemia in the course of myxoma may be anemia [16]. This was not the case in our patient.

Many observations revealed, that the severity of circulatory insufficiency depends on tumor size. It has been established, that myxomas originating in the left atrium result in obstructive symptoms when their weight exceeds 70 g [24]. These symptoms depend on the tumor movement toward the atrioventricular orifice. Another reason for circulatory insufficiency is the destruction of the valve. Our patient's tumor was small, therefore his symptoms did not express themselves strongly.

We achieved a spectacular improvement in patient's heart rhythm. Bradycardia disappeared and a significant decline in the number of supraventricular extrasystoles was observed. The probable reason for this improvement was lack of mechanical stimulation of the atrial wall and lower mechanical tension of the atria, both being well established causes of arrhythmias. Another interesting achievement was disappearance of bradycardia incidents. None of these could be attributed to a change in hematological parameters which remained similar in the pre- and postoperative course (Hgb 14.0 g% vs. 12.9%). There were also no significant differences in pre and postoperatively administered medications.

The above patient is a good example of what diagnostic challenges we may encounter in the course of myxoma at the early stages of a work-up. Patients frequently present with nonspecific and rather rarely strictly cardiac symptoms. Large group of patients have been diagnosed accidentally during the work-up of myocardial ischemia [25]. In our case, the incidental discovery of myxoma led to the diagnosis and treatment of coronary artery disease. It could be assumed, that with a progression of tumor growth, myocardial ischemia would ultimately develop, causing significant morbidity. Therefore myxoma has to be considered in a differential diagnosis of many general internal medicine syndromes as well as those which are cardiac [26].

zaburzenia rytmu serca, za co może odpowiadać brak mechanicznego pobudzania ściany przedsionka oraz mniejsze jego rozciągnięcie, które sprzyjało występowaniu pojedynczych i złożonych nadkomorowych zaburzeń rytmu serca. Zastanawiający jest fakt występowania przed zabiegiem licznych epizodów bradykardii (do 40 uderzeń/

/min), które całkowicie ustąpiły po operacji. Nie można tego faktu wytłumaczyć w prosty sposób anemią pooperacyjną, ponieważ parametry morfologiczne krwi wskutek zabiegu istotnie się nie pogorszyły [stężenie hemoglobiny przed zabiegiem (14,0 g%) i po jego wykonaniu (12,9 g%)] ani lekami podawanymi przed zabiegiem i po jego wykonaniu.

Autorzy niniejszego artykułu przedstawili przypadek chorego, ponieważ w swojej praktyce lekarskiej często spotykają pacjentów z niewielkimi, niecharakterystycznymi objawami.

Przypadek tego chorego jest nietypowy, gdyż zazwyczaj lekarze spotykają się z objawami niedokrwienia mięśnia sercowego i dopiero podczas diagnostyki stwierdzają guza serca [25]. W tym przypadku stwierdzono guza na początku, a towarzyszące, nieme klinicznie zmiany w naczyniach wieńcowych rozpoznano przypadkowo. Na początku diagnostyki guza wykazano współistniejące istotne zmiany zwężające w naczyniach wieńcowych. Co ważne, unaczynienie guza pochodziło od istotnie zwężonego naczynia wieńcowego, a więc dalszy rozwój guza, przez zwiększenie jego zapotrzebowania na tlen, spowodowałby zapewne pojawienie się objawów stenokardii lub mógłby odpowiadać za wystąpienie ostrego zawału serca w szczególności rzadkim dla śluzaka mechanizmie podkradana krwi z naczynia wieńcowego [26].

Piśmiennictwo (References)

- Nauer KA, Kramer L, Lockard KL. Case study: A patient's survival. *Crit Care Nurs Q.* 2000; 23: 47–53.
- Vohra HA, Vohra H, Patel RL. Cardiac myxoma with three recurrences. *J R Soc Med.* 2002; 95: 252–253.
- Reber D, Birnbaum DE. Recurrent cardiac myxoma: why it occurs. A case report with literature review. *J Cardiovasc Surg.* 2001; 42: 345–348.
- Bortolotti U, Sciotti G, Guglielmi C *et al.* Recurrent myxoma of the left ventricle. Case report and review of the literature. *J Cardiovasc Surg.* 1999; 40: 233–235.
- Namboodiri KK, Chaliha MS, Manoj RK *et al.* Central nervous embolism as an usual presentation of left atrial myxoma. *J Postgrad Med.* 2004; 50: 151.
- Maish M, Theman T. Ventricular myxoma. *Can J Surg.* 1998; 41: 410.
- Saravay SM, Gupta AK. Atrial myxoma with psychiatric presentation. *Psychosomatics* 1998; 39: 453–455.
- Scott N, Veinot JP, Chan KL. Symptoms in cardiac myxoma. *Chest* 2003; 124: 2408.
- Swartz MF, Lutz CJ, Chandan VS *et al.* Atrial myxomas: pathologic types, tumor location and presenting symptoms. *J Card Surg.* 2006; 21: 435–440.
- Horimi H, Hasegawa T, Yamaguchi T *et al.* A case of left atrial myxoma with cerebral infarction as initial symptom. *Kyobu Geka* 1993; 46: 190–193.
- O'Rourke F, Dean N, Mouradian MS *et al.* Atrial myxoma as a cause of stroke: case report and discussion. *CMAJ.* 2003; 169: 1049–1051.
- Gawthrop IC, Davidson JA. A mysterious case of chest pain. *Emerg Med Australas.* 2005; 17: 170–172.
- Ztot S, Henry P, Fornes P *et al.* Left atrial myxoma and coronary embolism. *Arch Mal Coeur Vaiss.* 1998; 91: 263–266.
- Demir M, Akpınar O, Acarturk E. Atrial myxoma: an unusual cause of myocardial infarction. *Tex Heart Inst J.* 2005; 32: 445–447.
- Hashimoto H, Takahashi H, Fujiwara Y *et al.* Acute myocardial infarction due to coronary embolization from left atrial myxoma. *Jpn Circ J.* 1993; 57: 1016–1020.
- Kuropatnicka H, Włodarczyk A, Kuśnier B. Śluzak lewego przedsionka przyczyną anemii. Opis przypadku klinicznego. *Lekarz* 2006; 5: 74–76.
- Kosuga T, Fukunaga S, Kawara T *et al.* Surgery for primary cardiac tumors. Clinical experience and surgical results in 60 patients. *J Cardiovasc Surg.* 2002; 43: 581–587.
- Shapiro LM. Cardiac tumours: diagnosis and management. *Heart* 2001; 85: 218–222.
- Dawson JR, Law A, Oldershaw PJ. Left atrial myxoma infected with *Streptococcus viridans*. *Int J Cardiol.* 1988; 21: 354–358.
- Yavuz T, Peker O, Ocal A *et al.* Left atrial myxoma associated with acute myocardial infarction. *Int J Cardiovasc Imaging.* 2005; 21: 235–238.
- Braun S, Schrotter H, Reynen K *et al.* Myocardial infarction as complication of left atrial myxoma. *Int J Cardiol.* 2005; 101: 115–121.
- Burzotta F, Pieroni M, Rossi E. Left atrial myxoma supplied from the right coronary artery. *Heart* 2001; 86, 206.
- Gimeno JR, Inigo LA, Lopez-Palop R *et al.* Atypical angina. *Lancet* 2000; 335: 1966.
- Sharma G, Prisant M. Atrial myxoma. <http://www.emedicine.com/med/topic186.htm>
- Erdil N, Ates S, Cetin L *et al.* Frequency of left atrial myxoma with concomitant coronary artery disease. *Surg Today* 2003; 33: 328–331.
- Centofanti P, Patane F, Barbato L, Actis *et al.* Left atrial approach to big myxoma with angiographically visible neovascularity. *J Cardiovasc Surg.* 1999; 40: 391–393.

Adres do korespondencji (Address for correspondence):

Dr med. Daniel Jakubowski
Katedra i Klinika Kardiologii Śląskiej Akademii Medycznej
ul. Ziołowa 45/47, 40–635 Katowice
tel./faks: (032) 252–74–07
e-mail: daniel.jak@wp.pl

Praca wpłynęła do Redakcji: 14.09.2006 r.