

Prace kazuistyczne

Chirurgia Polska 2006, 8, 4, 285-290

ISSN 1507-5524

Copyright © 2006 by Via Medica



Rozpoznany endoskopowo polip jelita czczego jako przyczyna przewlekłej niedokrwistości u chorego z polipami dna żołądka. Opis przypadku

Polyp of jejunum detected by endoscopy as a reason of chronic anemia in a patient with polyps of stomach.

A case report

Wojciech Latos¹, Jerzy Piecuch², Karolina Sieroń-Stołyńska¹, Jerzy Arendt², Aleksander Sieroń¹

¹Katedra i Klinika Chorób Wewnętrznych, Angiologii i Medycyny Fizykalnej Śląskiej Akademii Medycznej, Bytom (Department of Internal Diseases, Angiology and Physical Medicine; Medical University of Silesia, Bytom, Poland)

²Katedra i Klinika Chirurgii Ogólnej i Gastroenterologicznej Śląskiej Akademii Medycznej, Bytom (Department of General and Gastrological Surgery, Medical University of Silesia, Bytom, Poland)

Streszczenie

Wstęp: Polipy jelita cienkiego stanowią bardzo rzadką patologię i równie rzadko są przyczyną krwawienia w obrębie przewodu pokarmowego.

Opis przypadku: Przedstawiono przypadek chorego z przewlekłą niedokrwistością, okresowo zaostrzającą się, wymagającą wielokrotnych przetoczeń masy erytrocytarnej i suplementacji żelaza, u którego rozpoznano endoskopowo dużego polipa hiperplastycznego w jelicie czczym jako źródło przewlekłego krwawienia do przewodu pokarmowego.

Wnioski: Polipy w jelicie czczym mogą być rzadką przyczyną przewlekłych krwawień do przewodu pokarmowego. Aby znaleźć miejsce krwawienia, wykonuje się badanie endoskopowe górnego odcinka przewodu pokarmowego. W badaniu tym należy także ocenić jelito znajdujące się poza częścią zstępującą dwunastnicy, najdalej jak tylko jest to możliwe w zasięgu endoskopu.

Słowa kluczowe: polip jelita cienkiego, niedokrwistość, endoskopia

Abstract

Background: Polyps of the small intestine are a very rare pathology and they are also a reason for rare gastrointestinal bleeding.

Case report: A case of a patient with chronic anemia, periodically becoming aggravated requiring multiple blood transfusions and iron supplementation, with a large hyperplastic polyp of jejunum detected by endoscopy as a source of chronic gastrointestinal bleeding, is described.

Conclusions: Polyps of the small intestine can be a rare reason for gastrointestinal bleeding. A gastrointestinal upper endoscopy should be performed in every case of searching for gastrointestinal bleeding, with an attempt to estimate the small intestine beside the descendent part of the duodenum as far as possible.

Key words: polyps of the small intestine, anemia, upper gastrointestinal endoscopy

Wstęp

Celem pracy było przedstawienie korzyści diagnostycznych, jakie daje jednoczesne przeprowadzenie badania endoskopowego z oceną części pozadwunastniczej jelita w maksymalnym zasięgu instrumentu, oraz badania radiologicznego w poszukiwaniu przyczyny przewlekłego krwawienia do przewodu pokarmowego w niezwykle rzadkim przypadku niedokrwistości w przebiegu przewlekłego krwawienia z polipa jelita czczego.

Opis przypadku

Chorego J.Z. (52 lata) (historia choroby nr 1110/05) przyjęto do Kliniki Chorób Wewnętrznych, Angiologii i Medycyny Fizykalnej Śląskiej Akademii Medycznej w Bytomiu z powodu osłabienia, nawracającej niedokrwistości, z epizodami czarnych smolistych stolców w wywiadzie, powtarzającymi się kilka razy w ciągu kilkunastu miesięcy. W lutym 2004 roku chorego leczono na oddziale chirurgii ogólnej w innym ośrodku z powodu ostrej niedokrwistości w przebiegu krwawienia z przewodu pokarmowego. Rozpoznano wówczas, po wykonaniu badania endoskopowego, gojącą się niszę wrzodową krzyżowiny większej żołądka. Następnie, przez kilka miesięcy, z powodu utrzymującej się niedokrwistości mikrocytarnej i niskiego stężenia żelaza prowadzono leczenie doustnymi preparatami żelaza, uzyskując stopniową normalizację parametrów morfologicznych krwi obwodowej. W dniu przyjęcia do kliniki chory, poza postępującym osłabieniem i błądząścią powłok oraz błon śluzowych, nie zgłaszał żadnych dolegliwości, w tym dolegliwości dyspeptycznych lub bólowych z zakresu jamy brzusznej. W badaniu morfologii krwi wykazano znacznego stopnia niedokrwistość mikrocytarną: hematokryt — 25,2%, hemoglobina — 7,11 g%, erytrocyty — 2,84 G/l, retikulocyty — 24,2%, MCV — 85,9 fl, MCH — 26,1 pg, MCHC — 30,4 g/dl, leukocyty — 2,70 G/l oraz stężenie żelaza — 6,8 µg/dl i TIBC (*total iron binding capacity* — całkowita zdolność wiązania żelaza) — 450,6 µg/dl. Wykonano badanie endoskopowe górnego odcinka przewodu pokarmowego, stwierdzając błądźść błon śluzowych przełyku, żołądka i dwunastnicy jak w przypadku niedokrwistości, i niezmieniony przełyk oraz, poza obecnością kilku polipów Elsnera, niezmienione dno i okolice podwustową żołądka. Błona śluzowa trzonu żołądka była niezmieniona, a w części antralnej żołądka, poza nieregularnym obszarem nieznacznie zapadniętej błony śluzowej, skąd pobrano wycinki do oceny histopatologicznej, stwierdzono cechy powierzchownego zapalenia bez ubytków błony śluzowej. Opuszkę i część pozaopuszkową dwunastnicy opisano jako endoskopowo niezmienione (badanie E-531/05). Badanie histopatologiczne pobranych wówczas wycinków opisano jako: *Gastritis chronica non activa minoris gradus. Metaplasia intestinalis focalis. Helicobacter pylori (-)*. Choremu przetoczono 2 jednostki koncentratu krwinek czerwonych, a następnie wykonano badanie endoskopowe dolnego odcinka przewodu pokarmowego (badanie K-300/05).

Introduction

The aim of this paper was to present the diagnostic advantages of performing an upper gastrointestinal endoscopy with estimation of the small intestine beyond the duodenum, and a simultaneous radiological examination, in the search for the source of chronic gastrointestinal bleeding.

Case report

A 52-year old, male patient J. Z. (case history nr 1110/05) was admitted to the Department of Internal Diseases, Angiology and Physical Medicine of the Medical University of Silesia in Bytom because of weakness, recurrent anaemia, with episodes of black stool recurring several times in a dozen or so months. In February 2004, the patient was admitted to a surgical ward of another hospital because of acute anaemia in the course of gastrointestinal bleeding. A healing ulcer niche on the greater curvature of the stomach was diagnosed by endoscopy. Treatment with oral specimens of iron was carried on because of microcytic anaemia and a low iron level with the gradual normalization of the blood cell count. At admission to the clinic, the patient except for progressing weakness, pallor of skin and mucous membranes had no ailments, no dyspepsia or pain in the abdominal cavity area. A blood cell count examination showed microcytic anaemia: hematocrit 25.2%; hemoglobin 7.11 g%; erythrocytes 2.84 G/l; reticulocytes 24.2%; MCV 85.9; MCH 26.1; MCHC 30.4; leucocytes 2.70 G/l; iron level 6.8 mg/dl; TIBC 450.6 mg/dl. In an upper gastrointestinal endoscopy, paleness of the mucous membranes of the esophagus, stomach and duodenum as in anaemia was observed. As well as this, an unchanged oesophagus and, except for several Elsner's polyps, an unchanged fundus of the stomach and subcardiac area were observed. The mucous membrane of the corpus of the stomach was unchanged while it was the same in the antral part except for an irregular area of the sunken mucosa. From this place biopsies were taken and the superficial gastritis without loss in mucous membrane was observed. The duodenal bulb and the section beyond the bulbar part of duodenum were described as unchanged in the endoscopy (histopathological examination number E-531/05). The histopathological examinations of the obtained biopsies were described as: *Gastritis chronica non activa minoris gradus. Metaplasia intestinalis focalis. Helicobacter pylori (-)*. The patient had two units of red blood cell concentrate transfused. A colonoscopy was performed (examination K-300/05). Varicoid lesions in the anal canal and enlarged hemorrhoids were observed. Inserting the colonoscopy into the cecum, four polyps ranging in size from 4 to 10 mm were found. Moreover, two of them in rectum, one in the sigmoid and one in ascending colon were discovered. They were removed by a diathermy loop and underwent a histopathological examination. The polyps from the rectum were described as: *Polypus hyperplasticus* and both from sigmoid and ascending

Wprowadzając kolonoskop do kątnicy, oprócz zmian żyłkowych w kanale odbytu oraz powiększonych guzów krwawnicowych uwidoczniło cztery polipy wielkości 4–10 mm: dwa w odbytnicy i po jednym w esicy i w wstępnicy, które przy użyciu pętli diatermicznej usunięto i wysłano do badania histopatologicznego. Usunięte oba polipy odbytnicy opisano jako: *Polypus hyperplasticus* oraz w przypadkach polipów z esicy i wstępnicy jako: *Adenoma tubulare cum dysplasia low grade (minoris gradus)*. Ze względu na dalszą anemizację przetoczono kolejne 2 jednostki koncentratu krwinek czerwonych oraz zakwalifikowano chorego do powtórnego badania endoskopowego górnego odcinka przewodu pokarmowego z próbą instrumentacji proksymalnej części jelita czczego w celu poszukiwania ewentualnego miejsca przewlekłego krwawienia do przewodu pokarmowego (E-618/05). Tym razem, tak zwaną krótką drogą, wprowadzono endoskop poza opuszkę do części zstępującej dwunastnicy i dalej do proksymalnej części jelita czczego, gdzie około 25–28 cm poza kolanem opuszki, na granicy zasięgu endoskopu, uwidoczniło egzofitycznego polipowatego guza w 3/4 wypełniającego światło jelita, łatwo krwawiącego przy dotyku instrumentem (ryc. 1).

Z polipa pobrano wycinki, a w wyniku ich oceny histopatologicznej określono morfologię tego polipa jako *Polypus hyperplasticus*. Ze względu na uzyskany wynik badania u chorego wykonano kontrastowe badanie RTG górnego odcinka przewodu pokarmowego oraz jelita cienkiego w celu wykluczenia obecności innych zmian, w tym zmian polipowatych, oraz określenia charakteru i anatomicznego położenia znalezionej zmiany polipowatej. Wynik tego badania opisano: przełyk i żołądek bez zmian. W okolicy zagięcia dwunastniczo-czczonego ujawniono duży, okrągły ubytek wypełnienia o wyglądzie zmiany guzowatej najpewniej łagodnej (ryc. 2).

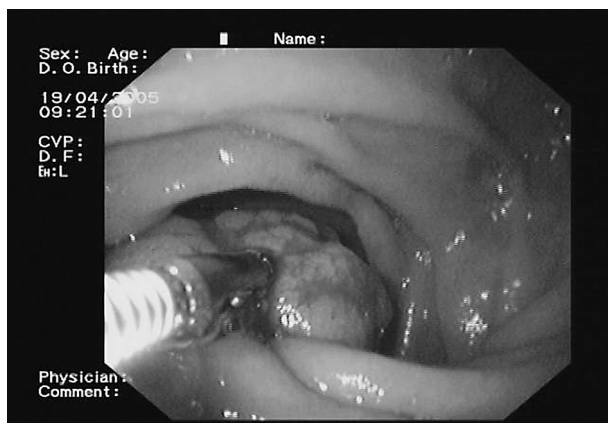
Poza opisywaną zmianą polipowatą pasaż jelita cienkiego oceniono jako prawidłowy, a po upływie około

colon as: *Adenoma tubulare cum dysplasia low grade (minoris gradus)*. Because of a continuous decrease in the number of red blood cells, two units of red blood cell concentrate were transfused. The patient was qualified to undergo a second upper gastrointestinal endoscopy with an attempt to place the instrument into the proximal part of jejunum in order to search for the source of possible bleeding into the digestive tract (E-618/05). The endoscope was inserted to the descendent part of duodenum by a short cut and then to proximal part of jejunum. There, about 25–28 cm beyond the knee of duodenal bulb on the border of the endoscope, a egzophitical polyp-shaped tumor was seen. The tumor filled the 75% (3/4) of the intestine's lumen. It easily bled when touched by the instrument (Fig. 1).

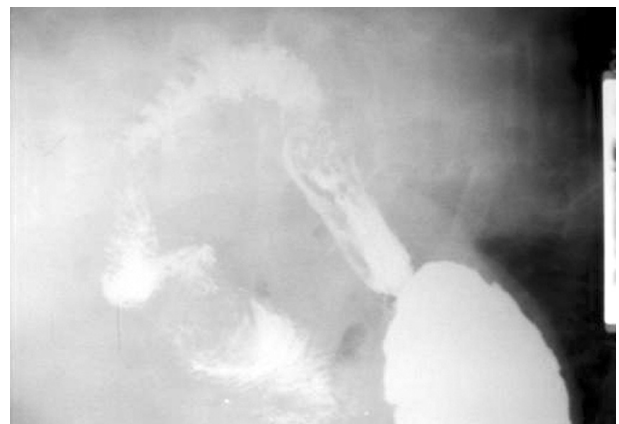
Biopsies from this polyp were taken and the result of histopathological examination was found to be: *Polypus hyperplasticus*. A Barium contrast X-ray was taken of the upper part of the gastrointestinal tract and the small intestine in order to exclude the presence of other lesions, as well polyps, and to describe the character and anatomical localization of the found polyp. In this examination the esophagus and stomach were described as unchanged. In the area of the duodeno-jejunal flexure a big, round filling defect with the appearance of a tumor-like lesion, probably benign, was observed (Fig. 2).

The small intestinal passage was estimated as normal, except for the observed lesion and after about 2.5 hours the contrast passed into the large intestine. The whole contrast turned up into passed the large intestine after 24 hours. The patient was qualified to undergo operative treatment and transferred to the Department of General and Gastrological Surgery.

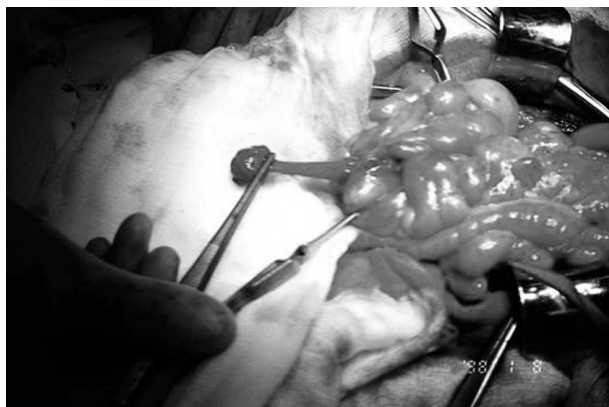The patient was operated on under general anesthesia. The peritoneal cavity was opened by a medium upper incision. The bloody contents of the small intestine and lipid infiltration of the viscera was detected during an inspection of the peritoneal cavity. The distal part of



Rycina 1. Obraz endoskopowy polipa jelita czczego podkrwawiającego po dotyku kleszczykami biopsyjnymi
Figure 1. The endoscopy image of polyp of jejunum bleeding after touching of biopsy forceps.



Rycina 2. Zdjęcie kontrastowe górnego odcinka przewodu pokarmowego — widoczny duży polip w jelicie czczym
Figure 2. The contrast radiogram of upper part of digestive tract — the big polyp in jejunum.



Rycina 3. Zdjęcie śródoperacyjne — widoczny tuż przed polipektomią, wyłoniony z jelita cienkiego, polip na długiej szypule

Figure 3. The intraoperative picture — the polyp of jejunum with a long pedicle before the polypectomy.

2,5 godziny kontrast przeszedł do jelita grubego. Po 24 godzinach cały kontrast znalazł się w jelicie grubym. Chorego zakwalifikowano do leczenia operacyjnego i przeniesiono do Kliniki Chirurgii Ogólnej i Gastroenterologicznej.

Pacjenta operowano w znieczuleniu ogólnym. Jamę otrzewnową otwarto z cięcia środkowego górnego. Podczas kontroli jamy otrzewnowej stwierdzono krwistą treść w jelicie cienkim oraz nadmierne otłuszczenie trzewi. Zmobilizowano końcowy odcinek dwunastnicy, przecinając więzadło Treitza. W odległości około 7 cm od więzadła Treitza stwierdzono sprężysty ruchomy guz o wymiarach $3 \times 2 \times 2$ cm. Nacięto jelito nad wyczuwalnym guzem i uwidoczniło polipa o wymiarach podanych wyżej, który przy dotknięciu intensywnie krwawił (ryc. 3). Polipa wycięto wraz z błoną śluzową ściany jelita. Błone śluzową od strony światła jelita zeszyto za pomocą szwu PDS 4/0, a dwunastnicę zamknięto poprzecznie szwem dwuwarstwowym PDS 4/0. Powłoki zamknięto warstwowo. Po operacji nie stwierdzono powikłań. Chorego wypisano do domu w 7. dobie. W kontrolnym badaniu morfologicznym krwi obwodowej nie wykazano odchyłań od stanu prawidłowego.

Dyskusja

Krwawienie do przewodu pokarmowego, które może być konsekwencją wielu różnych stanów chorobowych, w tym chorób ogólnoustrojowych, może mieć różnorodne nasilenie — od przewlekłego i podstępnego do ostrego krwotoku zagrażającemu życiu. Niewyjaśnione krwawienie z przewodu pokarmowego, które utrzymuje się lub nawraca, to takie, którego źródła nie udało się zlokalizować w standardowych badaniach endoskopowych górnego i dolnego odcinka przewodu pokarmowego. Niewyjaśnione krwawienie może być zarówno utajone (niedokrwistość z niedoboru żelaza, dodatni test na obecność krwi utajonej w kale), jak i jawne klinicznie (obec-

the duodenum was mobilized by a section of the Traitz ligament. The springy, movable tumor, sized $3 \times 2 \times 2$ cm, was detected at a distance of 7 cm from the Traitz ligament. The intestine was incised over the palpable tumor and the polyp was seen as described. It was bleeding very intensively when touched (Fig. 3). The polyp was cut out with intestinal mucosa. The mucous membrane from the side of the intestinal lumen was stitched with a PDS suture 4/0 and the duodenum was closed with a transversal two-layered PDS suture 4/0. The integuments were closed in layers. The postoperative course was not complicated. The patient was discharged from hospital on 7th day. A check-up laboratory examination of his blood cell count was found to be normal.

Discussion

Gastrointestinal bleeding can be a consequence of different diseases and may be systemic. It can have different intensification, from long-lasting to severe life-threatening bleeding. Unexplained persistent or recurrent gastrointestinal bleeding is bleeding without a source localized by standard upper gastrointestinal endoscopy and colonoscopy. Unexplained bleeding can be latent (iron-deficiency anaemia, positive test for faecal occult blood) and clinically manifested (fresh or haemolysed blood in stool or in vomiting). Various irregularities of the small intestine can be a source of unexplained bleeding, but according to different assessments, in 25% to 75% patients the source of bleeding is overlooked during the initial endoscopy. In cases of long-lasting bleeding, which is only indirectly life-threatening, diagnostics, except for laboratory examinations with stool examination, are performed. To these diagnostics belong the techniques of upper gastrointestinal endoscopy and colonoscopy, examination of the intestines with a contrast (passage and enteroclysis) with radiograms as documentation, ultrasonography, computer tomography and magnetic resonance imaging. It is also possible to try find the localization of bleeding in cases of persistence intestinal bleeding, not diagnosed by endoscopic examinations, by angiography or scintigraphy. The administration of a contrast medium to an artery in angiography allows one to show the place of contrast outflow to the gastrointestinal tract. In scintigraphy, red blood cells marked with an isotope are used and the measurement of radiation in individual parts of the intestine is performed. There is also a possibility of double-balloon enteroscopy [1] or capsule endoscopy, but the latter method reveals the source of bleeding only in about 2/3 patients with suspicion of bleeding in the small intestine [2, 3]. If there is no possibility to perform the full range of diagnostics or it is not enough to localize the source of bleeding, the reason for bleeding can be established by operation.

Among the possible sources of bleeding in the small intestine, vascular lesions are the most common (30–80%) (angiodyplasias, teleangiectasias, Dieulafoy lesions, varices) [4, 5], inflammatory lesions (celiac disease,

ność świeżej lub zhemolizowanej krwi w stolcu lub w wymiotach). Chociaż źródłem niewyjaśnionego krwawienia mogą być różne nieprawidłowości jelita cienkiego, to ocenia się, że u 25–75% chorych źródło krwawienia zostało przeoczone podczas wstępnych badań endoskopowych. W przypadku przewlekłych krwawień, które jedynie pośrednio zagrażają życiu chorego, chorzy zwykle są poddawani diagnostyce, która, oprócz badań laboratoryjnych i badania stolca, obejmuje badania endoskopowe górnego i dolnego odcinka przewodu pokarmowego, badania kontrastowe jelit (pasaż i enterokliza) z wykonaniem dokumentacji w postaci zdjęć rentgenowskich, badania ultrasonograficzne, tomografię komputerową i rezonans magnetyczny oraz badania laboratoryjne wraz z badaniem stolca. W przypadkach utrzymywania się krwawienia z jelita, którego nie można zlokalizować za pomocą badań endoskopowych, podejmuje się próby lokalizacji miejsca krwawienia przy użyciu arteriografii lub scyntygrafii. W przypadku arteriografii podanie środka kontrastującego do naczynia tętniczego umożliwia uwidocznienie miejsca wypływu kontrastu do przewodu pokarmowego. Wykonując scyntyografię w celu lokalizacji miejsca krwawienia, zamiast kontrastu używa się krwinek czerwonych znakowanych izotopem i pomiar promieniowania w poszczególnych odcinkach jelita. Można także wykonać enteroskopię dwubalonową [1] lub endoskopię kapsułkową, chociaż ta ostatnia metoda umożliwia odszukanie miejsca krwawienia jedynie u 2/3 chorych podejrzewanych o lokalizację źródła krwawienia w tym narządzie [2, 3]. W przypadkach gdy wykonanie pełnej diagnostyki nie jest dostępne lub nie jest wystarczające w celu lokalizacji miejsca krwawienia, przyczynę krwawienia można ustalić śródoperacyjnie.

Spośród potencjalnych przyczyn krwawienia z jelita cienkiego wymienia się najczęściej (30–80%) zmiany naczyniowe (angiodyspłazje, teleangiektazje, zmiany typu Dieulafoy, żyłaki) [4, 5], zapalne (celiakia, choroba Leśniowskiego-Crohna, niedokrwienne, popromienne, po niesteroidowych lekach przeciwzapalnych) [6], infekcyjne (robaczyce, gruźlica), uchyłki (np. Meckela) lub w 5–10% przypadków pierwotne nowotwory (raki, mięśniaki/mięsaki, chłoniaki, rakowiaki, guzy stromalne lub zespoły polipowatości) oraz ogniska przerzutowe (raka jelita grubego, piersi, czerniaka) [7, 8, 9]. Mimo tego, że jelito cienkie stanowi blisko 75% długości i 90% powierzchni przewodu pokarmowego, jedynie 2% guzów złośliwych przewodu pokarmowego wywodzi się z jelita cienkiego. Łagodne guzy jelita cienkiego najczęściej pozostają bezobjawowe. Sporadyczne polipy jelita cienkiego stanowią bardzo rzadką patologię i równie rzadko są przyczyną krwawienia w obrębie przewodu pokarmowego. W przypadku chorych, u których dno i proksymalna część trzonu żołądka są pokryte drobnymi polipami (o średnicy 1–5 mm), można wówczas podejrzewać hiperplazję gruczołów dna żołądka i rozpoznać polipy (cysty) Elstera [10]. Chorych z polipami Elstera dzieli się na dwie grupy: postacię sporadyczną i postacię związaną z rodzinną polipowatością gruczolakowatą (FAP, *familial adenomatous polyposis*) lub jej utajoną formą. Jeżeli pod-

Crohn disease, ischaemical, postradiation, connected with non steroid anti-inflammatory drugs [6], infectious (invasion by intestinal parasites, tuberculosis), diverticula (for instance Meckel's diverticulum) or in 5–10% of cases primary neoplasm (cancer, myoma/sarcoma, lymphoma, carcinoid, stromal tumor, polyposis) or metastatic tumors (colorectal carcinoma, breast carcinoma, melanoma) [7, 8, 9]. In spite of the fact that the small intestine makes up almost 75% of the length and 90% of the surface of digestive tract, only 2% of malignant tumors of the digestive tract come from the small intestine. Benign tumors of the small intestine usually are asymptomatic. Sporadic polyps of the small intestine are a very rare pathology and are also a rare source of gastrointestinal bleeding. Hyperplasia of the fundus of the stomach and a diagnosis of Elsters' polyps (cysts) is possible in patients with a fundus and proximal part of body of stomach covered by small polyps (1–5 mm in diameter) [10]. Patients with Elsters' polyps are divided into two groups; the sporadic form and forms connected with FAP (Familial Adenomatous Polyposis) or its latent form. In patients with polyps of the fundus of the stomach found in a gastrointestinal endoscopy, a diagnostic of epithelial tumors of the large bowel is required, because in these patients they are statistical more common [11–13]. In the case of the above-described patient, four polyps sized from 4 to 10 mm were found and removed from the large bowel.

A gastrointestinal endoscopy should be performed in all cases searching for the source of bleeding, with an attempt of estimating the small intestine beyond the descending part of the duodenum as far as it is possible. The above-described case confirms the dependence on the appearance Elsters' polyps in the fundus of the stomach. It also confirms, on the one hand, the increased risk of the formation of polyps of the large bowel, and on the other, points at a higher possibility of the formation of polyps in the small intestine, which is difficult to estimate by endoscopy.

czas badania endoskopowego górnego odcinka przewodu pokarmowego stwierdza się polipy dna żołądka, to konieczna jest diagnostyka w kierunku guzów nabłonkowych jelita grubego, które u tych chorych pojawiają się statystycznie częściej [11–13]. W przypadku opisywanego chorego w jelicie grubym uwidoczniono i usunięto cztery polipy wielkości 4–10 mm.

Aby znaleźć miejsce krwawienia, wykonuje się badanie endoskopowe górnego odcinka przewodu pokarmowego. W badaniu tym należy także ocenić jelito znajdujące się poza częścią zstępującą dwunastnicy, najdalej jak tylko jest to możliwe w zasięgu endoskopu. Przypadek opisywanego chorego z jednej strony potwierdza sugerowaną zależność między występowaniem polipów Elstera w dnie żołądka a zwiększonym ryzykiem tworzenia się polipów w jelicie grubym, a z drugiej strony wskazuje na możliwość zwiększonego ryzyka tworzenia się

polipów w jelicie cienkim, które trudno zbadać za pomocą dostępnych badań endoskopowych.

Piśmiennictwo (References)

1. Di Caro S, May A, Heine DG *et al.* The European experience with double-balloon enteroscopy: indications, methodology, safety, and clinical impact. *Gastrointest Endosc.* 2005; 62: 545–550.
2. Lewis BS, Swain P. Capsule endoscopy in the evaluation of patients suspected with small intestinal bleeding: the result of the first clinical trial. *Gastrointestinal Endosc.* 2001; 53: AB70.
3. Hadithi M., Heine GD, Jacobs MA *et al.* A prospective study comparing video capsule endoscopy with double-balloon enteroscopy in patients with obscure gastrointestinal bleeding. *Am J Gastroenterol.* 2006; 1001: 52–57.
4. Jiang LL, Liu WP, Chen DY *et al.* Hemangioma and vascular malformation of small intestine: a clinicopathologic analysis of fifty one cases. *Zhonghua Bing Li Xue Za Zhi.* 2005; 34: 275–278.
5. Shah SA, Mery CM, Zinner MJ. Small bowel varices from neuroendocrine tumor of pancreas. *J Gastrointest Surg.* 2005; 9: 912–914.
6. Hayashi Y, Yamamoto H, Kita H *et al.* Non-steroidal anti-inflammatory drug-induced small bowel injuries identified by double balloon endoscopy. *World J Gastroenterol.* 2005; 11: 4861–4864.
7. Yamada T, Alpers DH, Owyang C *et al.* Handbook of Gastroenterology. Lippincott and Raven, Philadelphia-New York 1998.
8. Wojtasik P, Al.-Amawi T, Kladny J. Stromal tumour of the small intestine as a rare cause of gastrointestinal bleeding. *Wiad Lek.* 2005; 58: 350–352.
9. Noraidah M, Jasmi AY. Malignant melanoma of the gastrointestinal tract presenting as a bleeding gastric ulcer. *Malays J Pathol.* 2003; 25: 57–61.
10. Snover DC. Benign epithelial polyps of the stomach. *Pathol Annu.* 1985; 20: 303–329.
11. Jung A, Veth M, Maier O *et al.* Fundic gland polyps (Elster's cysts) of the gastric mucosa. A marker for colorectal epithelial neoplasia? *J Clin Gastroenterol.* 2003; 36: 399–402.
12. Stolte M. Clinical consequences of the endoscopic diagnosis of gastric polyps. *Endoscopy* 1995; 27: 32–37.
13. Oberhuber G, Stolte M. Gastric polyps: an update of their pathology and biological significance. *Virchows Arch.* 2000; 437: 581–590.

Adres do korespondencji (Address for correspondence):

Dr med. Wojciech Latos
Katedra i Klinika Chorób Wewnętrznych, Angiologii i Medycyny Fizykalnej Śląskiej Akademii Medycznej
ul. Batorego 15, 41–902 Bytom
tel.: (032) 786–16–22
tel./faks: (032) 786–16–30
e-mail: wojciech.latos@neostrada.pl

Praca wpłynęła do Redakcji: 08.05.2006 r.