

## Praca kaziustyczna

---

Chirurgia Polska 2011, 13, 2, 166–170

ISSN 1507–5524

Copyright © 2011 by Via Medica



# Znaczenie tętnicy ramiennieo-łokciowej powierzchownej przy wytworzeniu przetoki tętniczo-żylniej do hemodializ z podskórnie przemieszczonej żyły odłokciowej na ramieniu – potencjalny wpływ na niedokrwienie ręki w przypadku uprzednio zakrzepniętej przetoki promieniowo-odpromieniowej

The importance of the superficial brachioulnar artery during surgical creation of an arteriovenous fistula for dialysis from a transposed basilic vein – potential implications for hand ischemia in case of a previously thrombosed radiocephalic arteriovenous fistula.

**Sławomir Frunze<sup>1</sup>, Tadeusz Grochowicki<sup>1</sup>, Tomasz Ciąćka<sup>1</sup>, Bogdan Ciszek<sup>2</sup>**

<sup>1</sup>Klinika Chirurgii Ogólnej, Naczyniowej i Transplantacyjnej, Warszawski Uniwersytet Medyczny (Department of General, Vascular and Transplant Surgery, Medical University of Warsaw)

<sup>2</sup>Zakład Anatomii Prawidłowej i Klinicznej Centrum Biostruktury, Warszawski Uniwersytet Medyczny (Department of Descriptive and Clinical Anatomy, Center of Biostructure Research, Medical University of Warsaw)

---

### Streszczenie

Podczas wytwarzania przetoki tętniczo-żylniej z przemieszczonej żyły odłokciowej znaleziono dodatkową tętnicę na przebiegu żyły odłokciowej. Pooperacyjna angiotomografia i ultrasonografia z oceną przepływu pozwoliły zidentyfikować to naczynie jako tętnicę ramiennieo-łokciową powierzchowną. Tętnica ta była jedyną, która zaopatrywała łuk dłoniowy, ponieważ tętnica promieniowa była niedrożna na tle zakrzepicy uprzednio wytworzonej przetoki promieniowo-odpromieniowej. Niezamierzone podwiązanie tętnicy ramiennieo-łokciowej powierzchownej podczas preparowania żyły odłokciowej mogłoby skutkować zatrzymaniem napływu krwi tętniczej do łuku dłoniowego i głębokim niedokrwieniem ręki u opisywanego chorego.

**Słowa kluczowe:** anomalia tętnic, kończyna górna, dostęp naczyniowy do hemodializ

Chirurgia Polska 2011, 13, 2, 166–170

### Abstract

During the surgical creation of an arteriovenous (AV) fistula from a transposed basilic vein, an aberrant artery, closely related to the course of the basilic vein, was found. A postoperative CTA, together with a Doppler sonography study, identified this artery as a superficial brachioulnar artery. The artery singularly supplied the palmar arch, as the radial artery was occluded due to thrombosis of a previously performed radio-cephalic fistula. Moreover, the unintended ligation of the superficial brachioulnar artery during preparation of the basilic vein, stopped blood flow to the palmar arch and, consequently, caused hand ischemia.

**Key words:** upper limb, artery anatomical abnormality, vascular access for hemodialysis

Polish Surgery 2011, 13, 2, 166–170

---

## Wstęp

W miarę zwiększania się liczby wykonywanych przetok tętniczo-żylnych do hemodializ na ramieniu, konieczne staje się zwrócenie uwagi na zmienności anatomiczne dotyczące naczyń. Wykrycie występowania odmian anatomicznych tętnic kończyny górnej zależy od użytej metodologii i wynosi w badaniach autopsyjnych 30,7%, w arteriografii 9%, a w ultrasonografii 27,6% [1–3]. Rola zmiennego unaczynienia tętniczego w kończynie górnej ma duże znaczenie praktyczne, ponieważ zmusza do zmiany taktyki postępowania w chirurgii plastycznej, anestezjologii, kardiologii i radiologii interwencyjnej [4–8]. Niewielu autorów porusza ten problem pod kątem wytwarzania dostępu naczyniowego do hemodializ [3, 9].

W piśmiennictwie istnieje wiele nazewnictw dodatkowych tętnic kończyny górnej [1, 10–12]. Klasyfikacja według Rodriguez-Niedenführ ujednotociła istniejące mianownictwo, nazywając dodatkowe tętnice na podstawie kryteriów topograficznych w zależności od obszaru, w którym dana tętnica przebiega (ramienna, promieniowa, łokciowa i ich kombinacje), uwzględniając także, czy dana tętnica ma położenie powierzchowne [11, 12].

## Opis przypadku

W niniejszej pracy opisano znaczenie zmienności anatomicznej unaczynienia tętniczego kończyny górnej, która mogła doprowadzić do głębokiego niedokrwienia ręki u chorego z uprzednio zakrzepioną przetoką promieniowo-odpromieniową.

Sześćdziesięcioletni chory, leczony hemodializami od 5 lat, został zakwalifikowany do wytworzenia przetoki tętniczo-żylny na ramieniu prawym z przemieszczonej podskórnie żyły odłokciowej. Przez pierwsze 4 lata od początku wdrożenia hemodializ chory miał czynną, wydolną przetokę promieniowo-odpromieniową wytworzoną sposobem koniec do końca.

Podczas zawału serca, doszło do zakrzepicy przetoki promieniowo-odpromieniowej. Pomimo dwóch trombektomii tej przetoki z następową rekonstrukcją zespolenia, przetoka tętniczo-żylna została stracona.

Nie stwierdzono odpowiedniej żyły na przedramieniu lewym, ponadto chory miał niedowład lewej kończyny górnej spowodowany udarem, który wystąpił 10 lat wcześniej. Próby wytworzenia przetok ramiennie-promieniowych skończyły się niepowodzeniem. Chory był dializowany na cewniku permanentnym w prawej żyły szyjnej, a następnie lewej żyły podobojczykowej. Ostatecznie wytworzono przetokę tętniczo-żylną na prawym ramieniu z przemieszczonej podskórnie żyły odłokciowej [13].

Śródoperacyjnie podczas preparowania żyły odłokciowej znaleziono dodatkową tętnicę (ryc. 1) o średnicy 3 mm, która odchodziła od tętnicy pachowej bardzo blisko splotu żyły odłokciowej i ramiennej. W swoim przebiegu na ramieniu przylegała do żyły odłokciowej. Tętnica została starannie wypreparowana od żyły odłokciowej bez uszkodzenia. Wypreparowana żyła odłokciowa została przemieszczona podskórnie i zespolona koniec

## Introduction

With an increase in the number of native arteriovenous fistulae being performed annually, an understanding of upper extremity vascular anomalies, as well as caution, are necessary. According to the literature the incidence of arterial variations of upper extremities varied, depending on the methodology used. Moreover, for autopsy, arteriography, and ultrasonography these were as high as 30.7%, 9% and 27.6%, respectively [1–3]. In addition, the presence of aberrant upper limb arteries is considered an important factor which has an impact on treatment management in reconstructive surgery, anesthesiology, cardiovascular surgery and invasive radiology [4–8]. Surprisingly, in the field of vascular access surgery there have been few publications on this topic [3, 9].

However, the literature offers many descriptions of the anatomical variation of upper extremity arteries [1, 10–12]. The Rodriguez-Niedenführ classification unified previous terminology and named arteries according to topographical criteria, based on the sites in which they were located (brachial, radial, ulnar, or a combination of these), and also whether or not the variant vessel had a superficial course [11, 12].

## A case report

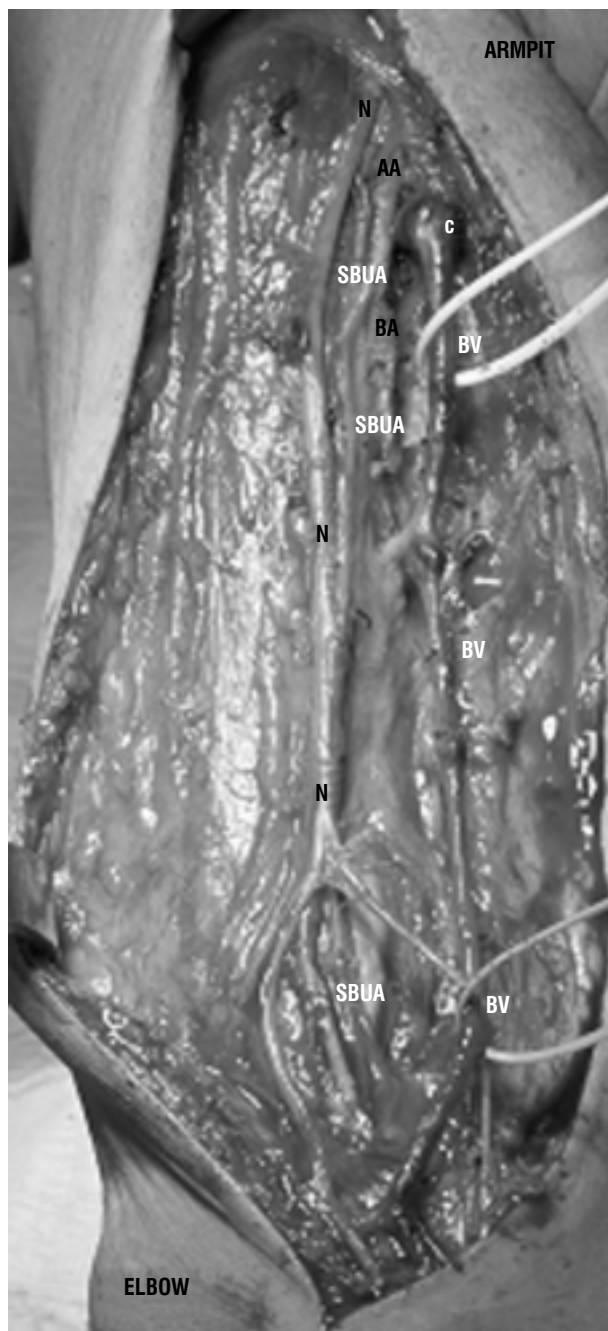
In this report we describe the potential role of the aberrant anatomy of an upper extremity artery, which could have led to hand ischemia in patients with previously thrombosed forearm accesses for hemodialysis.

A 60-year-old man receiving hemodialysis during the previous 5 years was scheduled for the creation of a right transposed brachio-basilic AV fistula. For 4 years the patient had been dialyzed utilizing a right radio-cephalic fistula performer with end-to-end anastomosis.

One year ago, after a myocardial infarction, the fistula thrombosed and, despite two thrombectomies with anastomosis reconstructions, was eventually lost. No adequate vein on the left forearm was found.

Moreover, the patient had left upper extremity paresis due to a stroke 10 years before. Brachio-cephalic fistulas on both arms failed a short while after their creation. In consequence, the patient underwent dialysis using a permanent catheter placed in the right jugular vein and then the left subclavian vein. Finally, an autogenous transposed brachio-basilic fistula was successfully created using standard operative techniques [13].

Intraoperatively, during the preparation of the basilic vein, an aberrant artery was incidentally found (Fig. 1), one which rose from the axillar artery close to confluence of the basilic and brachial vein. The aberrant artery, 3 mm in diameter, lay attached to the basilic vein throughout its course along the arm and was dissected carefully from the basilic vein without damage. The prepared basilic vein was subcutaneously transposed and anastomosed end to the site of the brachial artery in the usual

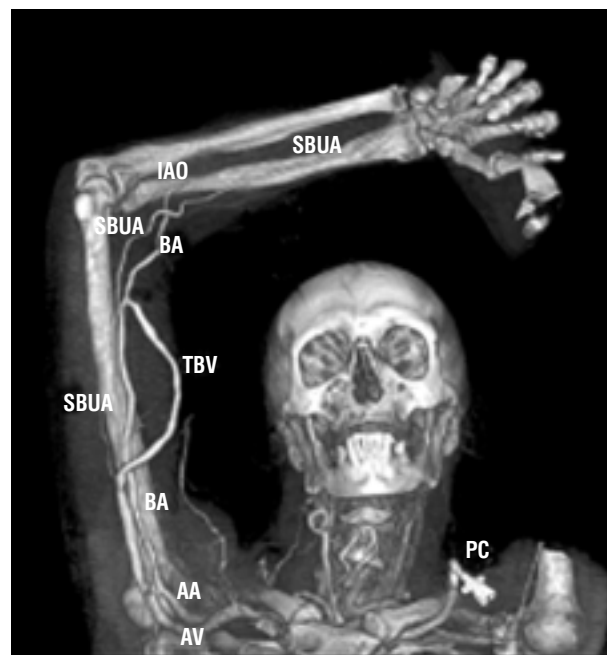


**Rycina 1.** Prawe ramię — pole operacyjne przed przemieszczeniem podskórnym żyły odłokciowej: N — pośrodkowy nerw skórno-mięśniowy; SBUA — tętnica ramienno-łokciowa powierzchowna; AA — tętnica pachowa; BA — tętnica ramienna; BV — żyła odłokciowa; C — spływ żyły odłokciowej i ramiennej

**Figure 1.** Right arm — an intraoperative view before basilic vein transposition: N — medial antebrachial cutaneous nerve, SBUA — superficial brachio-ulnar artery, AA — axillary artery, BA — brachial artery, BV — basilic vein, C — confluence of basilic and brachial vein

do boku tętnicy ramiennej. Średnica tętnicy ramiennej wynosiła 4 mm i była ona dostępna w anatomicznie typowym dla siebie miejscu.

Po operacji wykonano badania obrazowe, w celu identyfikacji dodatkowej tętnicy oraz wyjaśnienia stosunków anatomicznych w razie potrzeby kolejnych interwencji

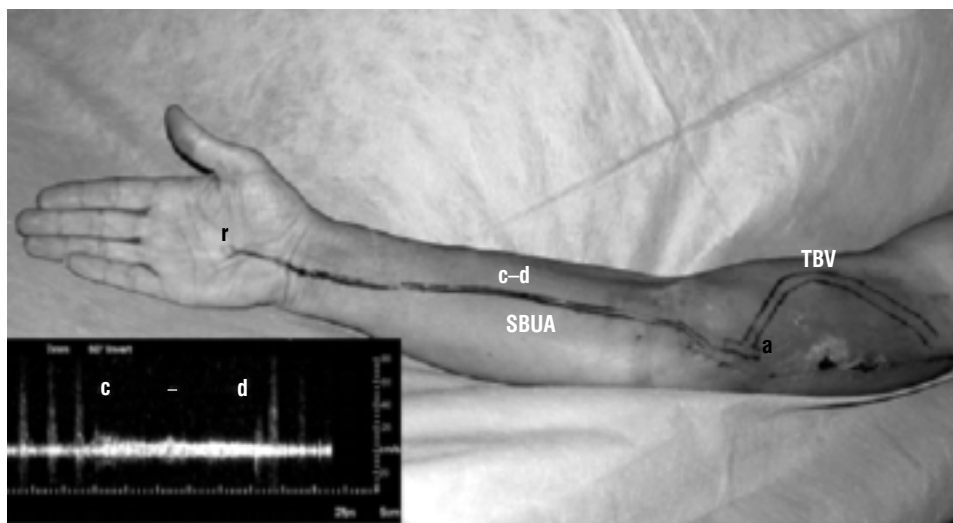


**Rycina 2.** Pooperacyjne angio-CT w rekonstrukcji 3D: BA — tętnica ramienna; AA — tętnica pachowa; AV — żyła pachowa; SBUA — tętnica ramienno-łokciowa powierzchowna; a — zespolenie pomiędzy przemieszczoną żyłą odłokciową a tętnicą ramienną; TBV — przemieszczona żyła odłokciowa; PC — cewnik do hemodializ w lewej żyłę podobojczykowej; IAO — tętnica międzykostna

**Figure 2.** Post operative 3D CTA: BA — brachial artery, AA — axillary artery, AV — axillary vein, SBUA — superficial brachio-ulnar artery, a — anastomosis between the transposed basilic vein and brachial artery, TBV — transposed basilica vein, PC — permanent catheter in left subclavian vein, IAO — interosseus artery

manner. The diameter of the brachial artery was 4 mm and was found in its anatomical location above the elbow joint. After the operation the identification of the aberrant artery was performed to explain the arterial anatomy in case of the necessity of further intervention. A postoperative CT angiography (CTA) identified the course of the aberrant artery which originated from axillary artery, then passing along the arm to the ulnar region, near the wrist and next supplying the palmar arch. Interosseus artery not contributed to palmar arch and radiological contrast in radial artery was invisible (Fig. 2). No aberrant artery was found on the left upper extremity.

Moreover, a Duplex study showed the artery running from the axillary artery between arm muscles distally to the ulnar region of the forearm. On the forearm it passed over the forearm fascia, 7–9 mm subcutaneously while a Doppler sonography showed that after compression of this artery on its forearm course, flow and pulse waves disappeared in the palmar arch (Fig. 3). Although the radial artery was also seen in Doppler sonography, it was without blood flow in the Duplex scan. The aberrant artery was identified as a right superficial brachio-ulnar artery (SBUA) according to the Rodríguez-Niedenführ clas-



**Rycina 3.** Obraz prawej kończyny górnej po operacji. Zaznaczono na podstawie badania dopplerowskiego przebieg tętnicy ramienno-łokciowej powierzchownej na przedramieniu oraz przetoki tętniczo-żylną z przemieszczonej żyły odłokciowej. Zanik (c-d) przepływu na łuku dłoniowym (r) podczas ucisku tętnicy ramienno-łokciowej (SBUA) na jej przebiegu na przedramieniu (c-d); TBV — przemieszczona żyła odłokciowa; a — zespolenie ramienno-odłokciowe

**Figure 3.** View of the right upper extremity. The course of the superficial brachio-ulnar artery on the forearm and transposed basilic vein AV fistula was marked based on post operative Doppler sonography mapping. Disappearance (c-d) of the pulse waves on palmar arch (r) after compression of superficial brachio-ulnar artery (SBUA) along its course (c-d). TBV — transposed basilic vein; a — brachial-basilic anastomosis

chirurgicznych. Dodatkowa tętnica, uwidoczniła w angio-CT (*computed tomography*), odchodziła od tętnicy pachowej i przebiegała przez ramię oraz okolice przyśrodkową przedramienia, a w okolicy nadgarstka blisko nasady dalszej kości łokciowej będąc głównym naczyniem łuku dłoniowego. Widoczna tętnica międzykostna nie zapatrywała łuku dłoniowego. Nie pokazała się tętnica promieniowa (ryc. 2). Nie znaleziono zmienności unaczynienia tętniczego w lewej kończynie górnej.

Ultrasonografia z opcją naczyniową uwidoczniła dodatkową tętnicę odchodzącą od tętnicy pachowej biegnącą między mięśniami ramienia w kierunku okolicy łokciowej na przedramieniu. Na przedramieniu tętnica ta leżała nad podwinięciem, 7–9 mm podskórną. Ucisk tej tętnicy na jej przebiegu na przedramieniu powodował zanik przepływu krwi w łuku dłoniowym, co potwierdzono w badaniu ultrasonograficznym (ryc. 3). Tętnica promieniowa była widoczna w badaniu ultrasonograficznym, ale nie było w niej przepływu. Zgodnie z klasyfikacją Rodríguez-Niedenführa dodatkowa tętnica została rozpoznana jako ramienno-łokciowa powierzchowna prawa. Przetoka z przemieszczonej żyły odłokciowej na ramieniu jest nakłuwana od 6 miesięcy i nie stwierdza się też cech niedokrwienia prawej ręki.

## Dyskusja

Śródoperacyjne znalezienie dodatkowej tętnicy towarzyszącej żyły odłokciowej podczas wytwarzania przetoki tętniczo-żylną z przemieszczonej żyły odłokciowej na ramieniu jest bardzo ważne z praktycznego punktu widzenia. Według autorów jest to pierwszy opis takiego przypadku w tej sytuacji klinicznej. Do nazwania dodatkowej tętnicy użyto klasyfikacji Rodríguez-Niedenführa.

sification. The transposed brachio-basilic AV fistula which had been created was successfully used for hemodialysis for 6 months afterwards, with no signs of right hand ischemia since the operation.

## Discussion

From practical point of view, the presence of an aberrant artery accompanying the basilic vein during basilic vein transposition for AV fistula creation was an important intraoperative discovery. To the best of our knowledge, this is the first case report describing such an anatomic variation in this particular clinical setting. To identify this aberrant artery we chose the Rodríguez-Niedenführ classification. According to this classification when two arteries exist at arm level, their nomenclature depends on the continuity of such arteries in the forearm. We considered classifying the aberrant artery from among the following nine possibilities: brachioradial, brachio-ulnar, brachio-ulnoradial, brachio-interosseus, brachio-medial, and their four superficial variants [12]. Postoperative CTA and Doppler sonography allowed us to classify this anatomical variation as a right superficial brachio-ulnar artery. The reported incidence of this artery in adults was between 3.75% and 5.2% [11, 12]. As intraoperatively the SBUA was found to be very close to basilic vein, it was easy to damage the artery during preparation of this vein. Moreover, as the diameter of the artery was 3 mm the surgeon, in case of the unintended damage of this artery, would have been tempted to ligate rather than carry out a reconstruction.

In this case, a previously-created AV radio-cephalic fistula was performed using the end-to-end anastomotic technique. However, a subsequent thrombosis of this fis-

Według zasad tej klasyfikacji, jeżeli na poziomie ramienia istnieją dwie tętnice, ich nazwy zależą od ich ciągłości na przedramieniu. Dlatego aby zidentyfikować dodatkową tętnicę trzeba było rozważyć aż dziewięć możliwości: tętnica ramiennie-promieniowa, ramiennie-łokciowa, ramiennie-łokciowo-promieniowa, ramiennie-międzykostna, ramiennie-pośrodkowa i ich cztery warianty powierzchniowe [12].

Pooperacyjna angio-CT oraz ultrasonografia z opcją naczyniową pozwoliły na zakwalifikowanie znalezionej śródoperacyjnie tętnicy jako tętnicę ramiennie-łokciową powierzchniową. U dorosłych występowanie tej tętnicy opisuje się z częstością 3,75–5,2% [11, 12]. Śródoperacyjnie tętnica ta przebiegała bardzo blisko żyły odłokciowej, co stwarzało duże prawdopodobieństwo jej uszkodzenia podczas preparowania. Średnica tętnicy wynosiła 3 mm, co w razie jej niezamierzonego uszkodzenia chirurg mógłby rozważyć jej podwiązanie, a nie rekonstrukcję.

W opisanym przypadku zakrzepica przetoki promieniowo-odpromieniowej spowodowała niedrożność tętnicy promieniowej, a więc tętnica ramiennie-łokciowa powierzchniowa okazała się jedyną tętnicą zaopatrującą łuk dłoniowy.

Ucisk tej tętnicy na jej przebiegu na przedramieniu głęboko upośledzał przepływ krwi w łuku dłoniowym, co udowodniono w ultrasonografii. Można więc przypuszczać, że niezamierzone podwiązanie tętnicy ramiennie-łokciowej powierzchniowej w przypadku jej uszkodzenia skutkowałoby głębokim niedokrwieniem ręki u opisywanego chorego.

## Wniosek

Każdą dodatkową tętnicę, którą zidentyfikuje się śródoperacyjnie podczas wytwarzania przetoki tętniczko-żylną na ramieniu, należy traktować z dużą ostrożnością, szczególnie u chorych, u których istnieją już zakrzepnięte dostępy naczyniowe do hemodializ na przedramieniu operowanej kończyny. W przypadku niezamierzonego uszkodzenia dodatkowej tętnicy na ramieniu decyzja co do jej podwiązania lub rekonstrukcji powinna być poprzedzona śródoperacyjną arteriografią lub badaniem ultrasonograficznym z opcją naczyniową.

## Piśmiennictwo (References)

1. McCormack LJ, Cauldwell EW, Anson BJ. Brachial and antebrachial arterial patterns; a study of 750 extremities. *Surg Gynecol Obstet.* 1953; 96: 43–54.
2. Uglietta JP, Kadir S. Arteriographic study of variant arterial anatomy of the upper extremities. *Cardiovasc Intervent Radiol.* 1989; 12: 145–148.

tula caused occlusion of the radial artery, leaving the superficial brachioulnar artery as the sole artery supplying the right palmar arch. Moreover, compression of the superficial brachioulnar artery profoundly decreased the blood flow in palmar arch as was shown by Doppler sonography. Thus, ligation of the SBUA would have affected arterial hand circulation leading to ischemia.

## Conclusion

It is important to treat with caution even a small aberrant artery which may be found during an operation at arm level, especially when the patient has had a history of thrombosed hemodialysis accesses below the elbow. In case of damage of an aberrant artery in the arm, an intraoperative arteriography or Doppler sonography was recommended to decide whether ligation or reconstruction was the appropriate surgical approach for a particular patient.

3. Lioupis C, Mistry H, Junghans C *et al.* High brachial artery bifurcation is associated with failure of brachio-cephalic autologous arteriovenous fistule. *J Vasc Access.* 2010; 11: 132–137.
4. Yuksel M, Yuksel R, Weinfeld AB *et al.* Superficial ulnar artery: embryology, case report and clinical significance in reconstructive microsurgery. *J Reconstr Microsurg.* 1999; 15: 415–420.
5. Singh K. The superficial ulnar artery — a potential hazard in patients with difficult venous access. *Br J Anaesth.* 2005; 94: 692.
6. Nunoo-Mensah J. An unexpected complication after harvesting of the radial artery for coronary artery bypass grafting. *Ann Thoracic Surg.* 1998; 66: 929–931.
7. Burzotta F, Trani C, De Vita M *et al.* A new operative classification of both anatomic vascular variants and physiopathologic conditions affecting transradial cardiovascular procedures. *Int J Cardiol.* 2010; 145: 120–122.
8. Cherukupalli C, Dwivedi A, Dayal R. High bifurcation with acute arterial insufficiency: a case report. *Vasc Endovasc Surg.* 2008; 41: 572–574.
9. Soo Kim Y, Youn Lee H, Dong Won Y *et al.* High radial artery origin mistaken for inflow artery obstruction in radiocephalic arteriovenous fistula. *J Vasc Access.* 2010; 11: 358.
10. Kumar MR. Multiple arterial variations in the upper limb of a South Indian female cadaver. *Clin Anat.* 2004; 17: 233–235.
11. Rodríguez-Niedenführ M, Vázquez T, Parkin IG *et al.* Arterial patterns of the human upper limb: update of anatomical variations and embryological development. *Eur J Anat.* 2003; 7 (suppl. 1): 21–28.
12. Rodríguez-Niedenführ M, Vázquez T, Nearn L *et al.* Variations of the arterial pattern in the upper limb revisited: a morphological and statistical study, with a review of the literature. *J Anatomy* 2001; 199: 547–566.
13. Dagher F, Gelber R, Ramos E *et al.* The use of basilic vein and brachial artery as an A-V fistula for long term hemodialysis. *J Surg Res.* 1976; 20: 373–376.

### Adres do korespondencji (Address for correspondence):

Lek. Sławomir Frunze  
Klinika Chirurgii Ogólnej, Naczyniowej i Transplantacyjnej WUM  
ul. Banacha 1 a, 02-097 Warszawa  
e-mail: sfrunze@op.pl