

Praca kazuistyczna

Chirurgia Polska 2011, 13, 1, 75–82

ISSN 1507–5524

Copyright © 2011 by Via Medica



Zastosowanie stentu samorozprężalnego w leczeniu niedrożności tętnicy podobojczykowej – opis przypadku

Application of a self-expanding stent in the treatment of subclavian artery occlusion – a case study

Krzysztof Pietrzak, Mariusz Góral, Marek Drązkiewicz

Oddział Chirurgii Ogólnej i Naczyniowej Szpitala Wojewódzkiego w Bielsku-Białej (The Department of General and Vascular Surgery of the District Hospital in Bielsko-Biala, Poland)

Streszczenie

Istotne zwężenie lub całkowita niedrożność tętnicy podobojczykowej jest stosunkowo rzadkim schorzeniem, występuje w około 0,4% populacji. W 90% przypadków przyczyną niedrożności lub zwężenia tętnicy podobojczykowej jest miażdżycyca. Niedrożność lub hemodynamicznie istotne zwężenie (> 70%) może prowadzić do rozwoju objawów w postaci niedokrwienia mózgu lub niedokrwienia kończyny górnej. Zwężenie tętnicy podobojczykowej może być leczone zarówno metodami klasycznej chirurgii, jak i z zastosowaniem technik wewnątrznacyniowych. W związku z porównywalnymi wynikami pierwotnej drożności a mniejszym ryzykiem samego zabiegu, techniki wewnątrznacyniowe są obecnie leczeniem z wyboru zwężenia lub niedrożności tętnicy podobojczykowej. W prezentowanej pracy przedstawiono przypadek zastosowania samorozprężalnego stentu Misago (Terumo), należącego do nowej generacji obwodowych stentów samorozprężalnych opartych na systemie monorailowym (RX), w leczeniu długiej, 7-centymetrowej zmiany w proksymalnym odcinku lewej tętnicy podobojczykowej. Zdaniem autorów długoodcinkowe zmiany wymagają zastosowania stentu elastycznego, odpornego na zgięcie czy załamanie. Stent Misago (Terumo) może być z powodzeniem wykorzystany w wewnątrznacyniowym leczeniu pozaostialnych zmian tętnicy podobojczykowej.

Słowa kluczowe: niedrożność tętnicy podobojczykowej, zespół podkradania, angioplastyka, stent

Chirurgia Polska 2011, 13, 1, 75–82

Abstract

Significant stenosis or complete SA subclavian artery occlusion is a relatively rare illness; it occurs in about 0.4% of the population. In 90% of cases atherosclerosis is the cause of subclavian artery (SA) occlusion or stenosis. Occlusion or hemodynamically significant stenosis (> 70%) may lead to the development of symptoms in the form of cerebral ischaemia or upper limb ischaemia. SA stenosis can be treated by both classical techniques and with the use of endovascular techniques. In connection with comparable results of the primary patency and a lower risk of the procedure itself, endovascular techniques are at present the primary treatment of SA stenosis or occlusion. In the presented paper the case of application of the MISAGO (Terumo) self-expanding stent, belonging to the new generation of peripheral self-expanding stents based on a monorail system, in the treatment of a 7 cm long lesion in the proximal left subclavian artery is presented. In the authors' opinion, long-section lesions require the use of a flexible stent resistant to bending or deflection. The Misago (Terumo) stent can be successfully used in endovascular treatment of extra-ostial lesions of the subclavian artery.

Key words: the subclavian artery occlusion, steal syndrome, angioplasty, stent

Polish Surgery 2011, 13, 1, 75–82

Wprowadzenie

Najczęściej spotykaną przyczyną niedrożności lub zwężenia tętnicy podobojczykowej jest miażdżyca, aż w 90% w przypadku tej patologii. Rzadziej do zwężenia tętnicy podobojczykowej może dojść w przebiegu: chorób zapalnych tętnic (np. choroba Takayasu), rozwarstwienia tętnicy podobojczykowej lub aorty piersiowej, zmian popromiennych, urazów, wrodzonej patologii łuku aorty i jej głównych gałęzi. Innymi powodami niedrożności tętnicy podobojczykowej są przyczyny jatrogenne. Należy do nich, zamierzone lub nie, pokrycie tętnicy podobojczykowej podczas implantacji stent-graftu piersiowego. Niedrożność bądź zwężenie tętnicy podobojczykowej może być konsekwencją operacji tetralogii Fallota sposobem *Blalock-Taussig* [1–4].

Istotne zwężenie lub całkowita niedrożność tętnicy podobojczykowej jest stosunkowo rzadkim schorzeniem, występuje w około 0,4% populacji. W 60–80% przypadków zmiana dotyczy lewej tętnicy podobojczykowej i zlokalizowana jest w jej początkowym odcinku, najczęściej przed odejściem tętnicy kręgowej. Obustronną stenozę obserwuje się jedynie w 0,2–1% przypadków [1, 3, 4, 5].

Niedrożność lub hemodynamicznie istotne zwężenie (> 70%) może prowadzić do rozwoju objawów w postaci niedokrwienia mózgu lub niedokrwienia kończyny górnej. Łączne występowanie objawów spotyka się w 30–50% przypadków zwężenia tętnicy podobojczykowej [1, 3, 4].

Bezpośrednim powodem objawów niedokrwienia mózgu w tej patologii jest zespół podkradania tętnicy podobojczykowej, jednak jest on obserwowany tylko u 10–15% chorych [1, 3, 4]. Należy jednak pamiętać, że aż 5% incydentów niedokrwienia mózgu jest spowodowane zespołem podkradania tętnicy podobojczykowej [1, 3, 4]. Różnego stopnia objawy niedokrwienia kończyny górnej spotyka się u 40% chorych [4].

Zwężenie tętnicy podobojczykowej może być leczone zarówno metodami klasycznej chirurgii, jak i z zastosowaniem technik wewnątrznacyniowych. W związku z porównywalnymi wynikami pierwotnej drożności, a mniejszym ryzykiem samego zabiegu, techniki wewnątrznacyniowe są obecnie leczeniem z wyboru zwężenia lub okluzji tętnicy podobojczykowej [2, 6].

W pracy przedstawiono przypadek długoodcinkowej zmiany w obrębie lewej tętnicy podobojczykowej, gdzie zmiana została skutecznie zrekanalizowana z użyciem stentu samorozprężalnego opartego na systemie monorailowym.

Opis przypadku

Chory J.Ł., 57 lat, został przyjęty na oddział w trybie planowym z objawami przewlekłego niedokrwienia lewej kończyny górnej pod postacią stałego, dokuczliwego ochłodzenia lewej ręki, bólów w jej obrębie przy niewielkim wysiłku i z upośledzeniem sprawności. Powyższe objawy występowały od kilku lat, ze stałą tendencją do narastania. Leczenie chorego początkowo prowadzono w ramach poradni neurologicznej jako zespół korzeniowy, jednak ze względu na narastające objawy niedokrwienia ręki chory lewej został skierowany na konsultację naczyni-

Introduction

The most common cause of subclavian artery (SA) occlusion or stenosis is atherosclerosis; with 90% of cases featuring this pathology. It is more rare for SA stenosis to occur in the course of the following: inflammatory diseases of arteries (e.g. Takayasu arteritis), dissection of thoracic artery or aorta, post-irradiation lesions, injuries, congenital pathology of the aortic arch and its main branches. Other reasons for SA occlusion are iatrogenic, to which belongs an intended or unintended covering of the subclavian artery in thoracic stent-graft implantation. SA occlusions or stenosis may be a consequence of the tetralogy of Fallot surgery with the Blalock-Taussig procedure [1–4].

SA significant stenosis or complete occlusion is a relatively rare illness and occurs in about 0.4% of the population. In 60–80% of cases the lesion concerns the left subclavian artery and is located in its proximal section, most commonly before the branching-off of the vertebral artery. Bilateral stenosis is observed only in 0.2–1% of cases [1, 3, 4, 5].

Occlusion or hemodynamically significant stenosis (> 70%) may lead to the development of symptoms in the form of cerebral ischaemia or upper limb ischaemia. Joint appearance of symptoms occurs in 30–50% of SA stenosis cases [1, 3, 4].

The direct cause of the cerebral ischaemia symptoms in this pathology is subclavian steal syndrome; however, this is observed in only 10–15% of patients with SA stenosis or occlusion [1, 3, 4]. It should be remembered, however, that as much as 5% of cerebral ischaemia incidents is caused by subclavian steal syndrome [1, 3, 4]. Different level symptoms of upper limb ischaemia occur in 40% of patients [4].

SA stenosis can be treated by both standard techniques and with the use of endovascular techniques. In connection with comparable results of the primary patency and a lower risk of the procedure itself, endovascular techniques are at present the primary treatment of SA stenosis or occlusion [2, 6].

This work presents a case of a long lesion within the left subclavian artery, where the lesion was successfully recanalised with the use of a self-expanding stent based on a monorail system.

Case study

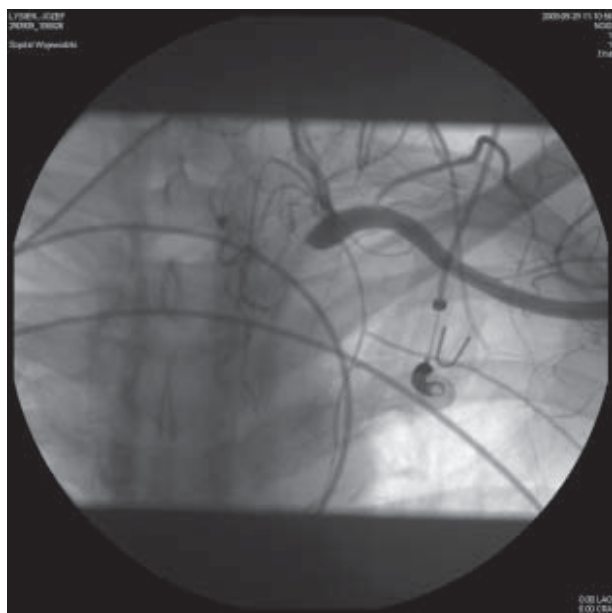The patient J.Ł., age 57, was admitted to the Department of General and Vascular Surgery as scheduled with the symptoms of chronic upper left limb ischaemia in the form of constant, nagging cooling of the left hand, pains and disability in the same hand during non-strenuous exertion. The above symptoms had been occurring for a few years with a constant increasing tendency. The treatment of the patient was initially conducted in the neurological clinic as a radicular syndrome, but due to increasing symptoms of the left hand ischaemia the patient was referred to a vascular consultation as a result of which

niową, w wyniku której został zakwalifikowany do diagnostyki i leczenia szpitalnego na oddziale chirurgii naczyniowej. Wśród schorzeń dodatkowych stwierdzono przewlekłą obturacyjną chorobę płuc oraz torbiel podopajęczynówkową w płacie potylicznym.

W badaniu przedmiotowym kończyny górne były prawidłowo i symetrycznie wykształcone; lewa ręka była blada, ochłodzona, a opuszki palców oraz żyły skórne miernie wypełnione; czas reperfuzji włóscinzkowej palców ręki prawej wynosił 1 sekundę, po stronie lewej 5 sekund. Tętno na tętnicy pachowej, ramieniowej, promieniowej i łokciowej lewej było niewyczuwalne; po stronie prawej dobrze napięte. Czucie i ruchomość były zachowane i symetryczne. Stwierdzono znamienne różnice ciśnień mierzonych na prawym i lewym ramieniu (odpowiednio: 140/80 mm Hg i 80/40 mm Hg).

Wykonano łukografię i stwierdzono odcinkową niedrożność proksymalnej części tętnicy podobojczykowej lewej na długości 4 cm; poza niedrożnością naczynie było krytycznie zwężone na odcinku 2 cm. Uwidoczniono krótki (0,5–1 cm) kikut początkowego odcinka tętnicy podobojczykowej; tętnica kręgową lewą była niedrożna (ryc. 1). Tętnica pachowa, ramieniowa, promieniowa oraz łokciowa kontrastowały się prawidłowo. Nie uwidoczniono zmian w obrębie tętnic szyjnych wspólnych, wewnętrznych oraz prawej tętnicy kręgowej.

Na podstawie przeprowadzonej diagnostyki chorego zakwalifikowano do leczenia wewnątrznaczyniowego. Zabieg zaplanowano z dostępu udowego, jednak wobec nieudanej próby rekanalizacji niedrożności zdecydowano o zmianie dostępu na pachowy lewostronny. W znieczuleniu miejscowym wykonano następującą procedurę: na wstępie podano dotętniczo 5000 j.m. heparyny; wykonano rekanalizację niedrożnego odcinka tętnicy podoboj-



Rycina 1. Selektyna angiografia pokazująca niedrożność tętnicy podobojczykowej

Figure 1. Selective angiograph showing subclavian artery occlusion

he was qualified for diagnostics and hospital treatment at the department of vascular surgery. Chronic obstructive pulmonary disease and an arachnoid cyst in the occipital lobe were discovered among the additional strains.

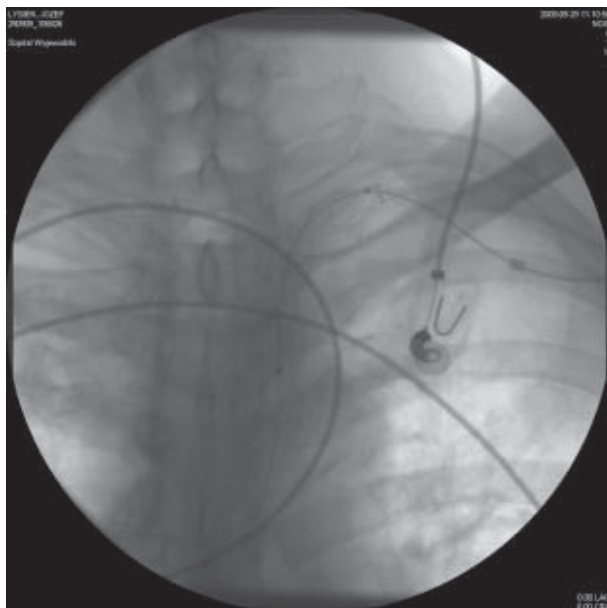
In physical examination: upper limbs well developed, symmetrical, the left hand pale, cool, finger tips and veins poorly filled, capillary reperfusion time of the right hand fingers 1s, on the left side 5s. Pulse on the left axillary artery, brachial artery, radial artery and ulnar artery impalpable, on the right side well-tensed pulse. Feeling, flexibility retained, symmetrical. A symptomatic difference in pressures measured on the right and left arm (correspondingly: 140/80 mm Hg and 80/40 mm Hg) was discovered.

An angiography of the aortic arch was conducted and a sectional occlusion of the proximal part of the left subclavian artery on the length of 4 cm was discovered; outside the occlusion critical stenosis of the vessel on the section of 2 cm. A short (0.5–1 cm) stump of the proximal section of the subclavian artery was displayed, the left vertebral artery occluded (Fig. 1). Axillary, brachial, radial and ulnar arteries are correctly contrasted.

Lesions within common carotid arteries, internal carotid arteries and in the right vertebral artery were not shown.

On the basis of the conducted diagnostics the patient was qualified for endovascular treatment. The surgery was scheduled from the femoral access, but in the face of an unsuccessful attempt at recanalisation of the occlusion it was decided to change the access to left-side axillary access. Under local anaesthesia the procedure was conducted: at the beginning 5000 IU of heparin was arterially delivered. Recanalisation of the occluded section of the left subclavian artery was conducted with the use of a hydrophilic guidewire 0.035" and a hydrophilic straight angiographic catheter 4F, obtaining communication with lumen aortic arch with a visible outflow of the contrast-enhanced blood through the canal to the retaining patency distal section of the subclavian artery and to remaining arteries of the upper left limb. In the place of the prepared canal a self-expanding Misago (Terumo) stent of the dimensions of 8 mm × 8 cm was introduced (the stent protruded for the length of about 0.5 cm to the aortic arch and about 1 cm outside the stenosis of the subclavian artery with the coverage of the occluded vertebral artery) (Fig. 2). After post-dilatation of the stent with a balloon catheter of the dimensions of 7 mm × 6 cm restoration of a full correct lumen of the subclavian artery was obtained (Fig. 3). A control arteriography of the aortic arch and an arteriography of the subclavian artery from selective access from the axillary artery side confirmed the correct position of the stent at not showing perceptible disturbances of the inflow and outflow of the contrast-enhanced blood (Fig. 4).

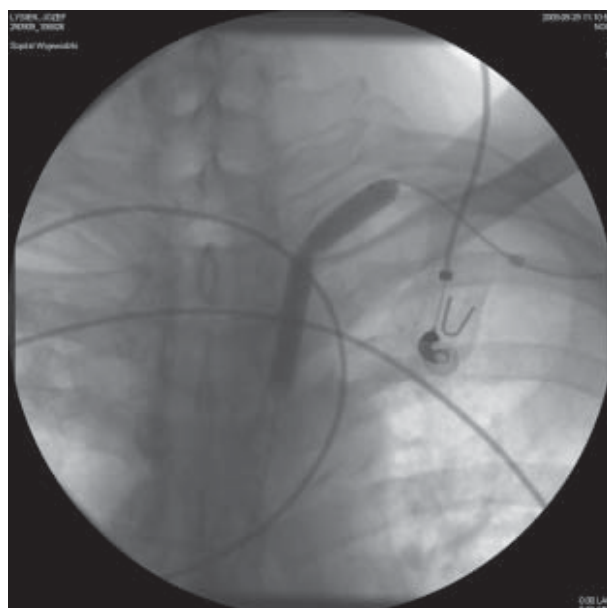
In the pharmacological treatment, acetylsalicylic acid (ASA) 150 mg and clopidogrel 75 mg, with which the patient had started to be saturated already 3 days before the surgery, and low molecular weight heparin, in



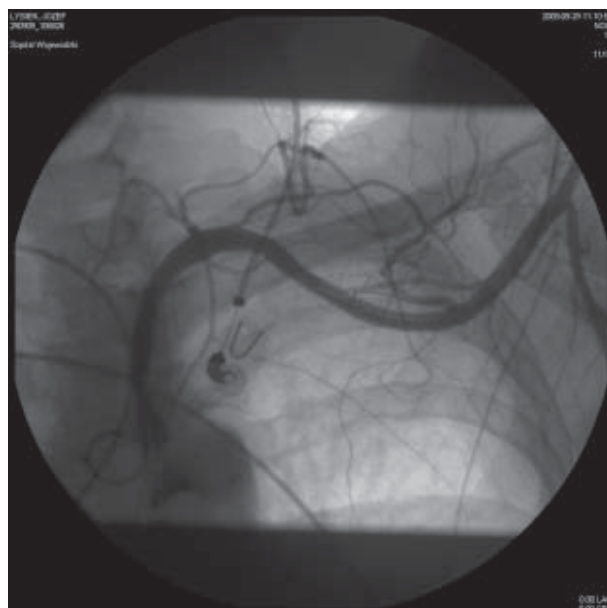Rycina 2. Fluoroskopia bezpośrednio po rozprężeniu
Figure 2. X-ray control immediately after stent implantation

czykowej lewej przy użyciu przewodnika hydrofilnego 0,035" i prostego cewnika angiograficznego hydrofilnego 4F, uzyskując komunikację ze światłem łuku aorty z widocznym odpływem krwi cieniującej poprzez kanał do zachowującego drożność dystalnego odcinka tętnicy podobojczykowej i pozostałych tętnic kończyny górnej lewej; w miejsce przygotowanego kanału wprowadzono stent samorozprężalny Misago (*Terumo*) o wymiarach 8 mm × 8 cm (stent wystaje na długość ok. 0,5 cm do łuku aorty oraz ok. 1 cm poza zwężenie tętnicy podobojczykowej z pokryciem niedrożnej tętnicy kręgowiej) (ryc. 2); po doprężeniu stentu cewnikiem balonowym o wymiarach 7 mm × 6 cm uzyskano przywrócenie pełnego prawidłowego światła tętnicy podobojczykowej (ryc. 3). Kontrolna arteriografia łuku aorty oraz arteriografia tętnicy podobojczykowej z dostępu selektywnego od strony tętnicy pachowej potwierdziła prawidłowe umiejscowienie stentu, nie wykazując przy tym uchwytanych zaburzeń napływu ani odpływu krwi cieniującej (ryc. 4).

W leczeniu farmakologicznym stosowano kwas acetylosalicylowy w dawce 150 mg i kłopidogrel w dawce 75 mg, którymi rozpoczęto wysycać chorego już 3 dni przed zabiegiem oraz heparynę drobnocząsteczkową w dawce profilaktycznej od doby poprzedzającej zabieg i przez cały okres hospitalizacji. Po zabiegu chory był w bardzo dobrym stanie klinicznym. Tętno na tętnicy pachowej, ramieniowej, łokciowej i promieniowej było wyczuwalne oraz odpowiednio wypełnione. Kończyna górna lewa była ciepła, różowa, a czucie i ruchomość prawidłowe; czas reperfuzy włośniczkowej wynosił 1 sekundę, zaś opuszki i żyły ręki były dobrze wypełnione. Chorego wypisano do domu w 2. dobie pooperacyjnej w dobrym stanie ogólnym i miejscowym, z zaleceniem stosowania 2 leków przeciwplateletowych (kwasu acetylosalicylowego oraz kłopidogrelu) przez minimum 3 miesiące i stosowania kwasu acetylosalicylowego oraz statyn na sta-



Rycina 3. Plastyka balonowa niedrożnego odcinka lewej tętnicy podobojczykowej
Figure 3. Balloon angioplasty of occluded left subclavian artery



Rycina 4. Końcowa angiografia po implantacji stentu
Figure 4. Final angiography after stent implantation

a preventive dose from the day preceding the surgery and for the whole hospitalisation period, were used. After the surgery the patient was in a very good clinical condition, pulse on the axillary, brachial, ulnar and radial artery palpable, correctly tensed. The upper left limb warm, pink, feeling and flexibility correct, capillary reperfusion time 1s, finger tips and veins of the hand well-filled. The patient was discharged on the second day after the surgery in a good general and local condition with a recommendation to use 2 antiplatelet agents (ASA and clopidogrel) for a minimum of 3 months and to use ASA and statins permanently. After 3 months of observation a check-up ul-

te. Po 3 miesiącach obserwacji wykonano kontrolne badanie USG z kolorowym obrazowaniem, stwierdzając pełną drożność stentu z dobrym trójfazowym przepływem.

Dyskusja

Przezkórna angioplastyka (PTA, *percutaneous transluminal angioplasty*) miażdżycowego zwężenia tętnicy podobojczykowej po raz pierwszy została wykonana w roku 1980 przez Mathiasa, Kima i Bachmana. Implantacje stentów w tym obszarze naczyniowym wprowadzono w latach 90. [2, 4, 7–10].

Miażdżycowe zwężenie lub niedrożność tętnicy podobojczykowej często współistnieje z innymi lokalizacjami miażdżycy. Towarzystwającą chorobę niedokrwienną mięśnia sercowego spotyka się w 50% przypadków, miażdżycę tętnic kończyn dolnych obserwuje się u około 27% chorych, zwężenie tętnic szyjnych w około 29–85% przypadków. Powyższe obciążenia stanowią o stosunkowo wysokim ryzyku operacyjnym tych chorych, stąd leczenie endowaskularne często jest leczeniem z wyboru [2, 3, 5, 6, 11].

Techniczny sukces wewnątrznaczyniowego leczenia zwężenia tętnicy podobojczykowej, na podstawie wielu aktualnych doniesień, sięga od 91–100% [2, 5, 7, 12–15]. W przypadku niedrożności powodzenie jest mniejsze i wynosi 25–83% [2, 5, 9, 15], jakkolwiek Martinez i wsp. donosi o 94-procentowej skuteczności technicznej zabiegu [2, 16]. Częstość dużych powikłań opisywanych w piśmiennictwie sięga 0–10%, obejmując zarówno powikłania związane z samym wkłuciem, jak również obwodowe embolizacje czy zakrzepicę tętniczą [2, 5, 7, 9, 15, 17]. Powikłania udarowe wraz z przejściowym niedokrwienniem mózgowia (TIA, *transient ischemic attack*) zdarzają się rzadko, występują w 0,9–1,4% [2, 10, 14, 16, 17]. W dwuletniej obserwacji drożność po implantacji stentu sięga 91–92% [2, 14, 15], co jest porównywalne z wynikami zabiegów chirurgicznych. Zgodnie z doniesieniami Martinez i wsp., zabiegi rekanalizacji niedrożnej tętnicy podobojczykowej są związane z gorszymi wynikami, 18-miesięczna drożność w tych przypadkach sięga 81% [16]. Publikowane wyniki odległe po PTA wydają się gorsze niż po zabiegach otwartych. W doniesieniach różnych autorów, 4-letnia drożność po zabiegu wewnątrznaczyniowym mieści się w dość szerokich granicach 59–87% [2, 3, 18], podczas gdy dla zabiegów otwartych łączna drożność przeszczepów po 5 latach wynosi 70–92%, bez względu na rodzaj zastosowanej operacji [2, 14]. Jednak zabiegi sposobem otwartym łączą się z większą częstością powikłań (zgon 0–4,8%, powikłania udarowe 2–6%) [2, 14].

Wobec porównywalnych wyników drożności odległej, przy zastosowaniu technik endowaskularnych w porównaniu z otwartą chirurgią, a przy większej częstości powikłań leczenia operacyjnego, zabiegi przezskórne są obecnie opcją pierwszego wyboru leczenia tych schorzeń [2, 12, 13].

Wskazaniem do leczenia interwencyjnego, wewnątrznaczyniowego w obrębie tętnicy podobojczykowej jest objawowa (zespół podkradania z tętnicy kręgowej i tę-

trasonography with a colour imaging was performed, discovering full patency of the stent with a good three-phase flow.

Discussion

Percutaneous transluminal angioplasty (PTA) of an atherosclerotic subclavian artery stenosis was performed for the first time in 1980 by Mathias, Kim and Bachman, while implantations of stents in this vascular area was introduced in the 1990s [2, 4, 7–10].

Atherosclerotic stenosis or occlusion of the subclavian artery often co-exists with other locations of atherosclerosis. Accompanying ischaemic heart disease is found in 50% of cases, atherosclerosis of lower limb arteries is observed in about 27 of patients, stenosis of the carotid arteries in about 29–85% of cases. The above strains determine the relatively high surgery risk regarding these patients, thus endovascular treatment is often a primary form of treatment [2, 3, 5, 6, 11].

The technical success of endovascular treatment of subclavian artery stenosis on the basis of many current report amounts to 91–100% [2, 5, 7, 12–15]. In the case of occlusion the rate of success is lower and amounts to 25–83% [2, 5, 9, 15]; nevertheless, Martinez reports a 94% rate of the technical effectiveness of the procedure [2, 16]. The frequency of major complications described in literature amounts to 0–10%; these are the complications with the insertion itself but also peripheral embolisations or arterial thrombosis [2, 5, 7, 9, 15, 17]. Stroke complications together with TIA happen rarely, they occur in 0.9–1.4% [2, 10, 14, 16, 17]. During a two-year observation the patency after stent implantation amounts to 91–92% [2, 14, 15], which is comparable to the results of surgical operations. In accordance with Martinez's reports, the procedures of the occluded subclavian artery recanalisation are connected with worse results; 18-month patency in those cases amounts to 81% [16]. Published long-term results after a percutaneous transluminal angioplasty seem worse than after open surgeries. In reports of various authors, a 4-year patency after an endovascular procedure is contained in quite wide boundaries of 59–87% [2, 3, 18], while for open surgeries the total patency of transplants after 5 years amounts to 70–92%, regardless of the type of the applied surgery [2, 14]. However, open surgeries are connected with higher frequency of complications (death 0–4.8%, stroke complications 2–6%) [2, 14].

In the face of comparable results of a long-term patency at the application of endovascular techniques in comparison with open surgery and at higher frequency of surgical treatment complications, percutaneous surgeries are currently a first choice option in the treatment of these diseases [2, 12, 13].

A recommendation for interventionist, endovascular treatment in the area of the subclavian artery is its symptomatic (vertebral artery and internal thoracic artery steal

nicy piersiowej wewnętrznej i/lub objawy niedokrwienia kończyny górnej) jej niedrożność bądź hemodynamiczne istotne zwężenie (> 50%). W przypadku zmian bezobjawowych zabieg może być wykonany celem stworzenia właściwego napływu dla potrzeby innych interwencji naczyniowych, jak:

- prześto pozaanatomiczne podobojczykowo/pachowoudowe/dwupudowe;
 - prześto wieńcowe z wykorzystaniem tętnicy piersiowej wewnętrznej;
 - rewaskularyzacje w obrębie tętnicy kończyny górnej;
 - przed wytworzeniem przetoki tętniczo-żylną dla potrzeb przewlekłej dializoterapii;
 - przed tożstronnym zabiegiem endarterektomii tętnicy szyjnej wewnętrznej.
- Wśród przeciwwskazań wymienia się:
- silnie uwapnioną niedrożność bądź koncentryczne zwężenie;
 - brak bliższego kikuta tętnicy podobojczykowej;
 - rozległe zmiany obejmujące tętnicę pachową i ramieniową [6, 7, 11–13].

Towarzystwo Radiologii Interwencyjnej (SIR, *Society of Interventional Radiology*) zaproponowało nową klasyfikację zmian w tętnicy podobojczykowej i pniu ramienno-głowym, która może być pomocna przy wyborze metody leczenia [2, 20]:

- Kategoria 1.** Krótka, pojedyncza zmiana poniżej 3 cm, która nie obejmuje odejścia prawej tętnicy szyjnej wspólnej lub kręgowej;
- Kategoria 2.** Pojedyncza zmiana powyżej 3 cm, która nie obejmuje odejścia prawej tętnicy szyjnej wspólnej lub kręgowej;
- Kategoria 3.** Niedrożność bliższego odcinka tętnicy podobojczykowej lub pnia ramienno-głowego o długości poniżej 5 cm;
- Kategoria 4.** Zwężenie obejmujące odejście prawej tętnicy szyjnej wspólnej/kręgowej lub niedrożność dłuższa niż 5 cm.

Obecnie rutynowym postępowaniem w leczeniu miażdżycowych zmian tętnicy podobojczykowej jest angioplastyka z implantacją stentu, rzadziej wykonuje się jedynie samą angioplastykę balonową [2, 11–13]. Krótkoodcinkowe zmiany zlokalizowane ostialnie są wskazaniem do zastosowania stentu stalowego rozprężanego na balonie, który pozwala na bardzo precyzyjną implantację. Zmiany długoodcinkowe ($p > 40$ mm długości) obejmujące odcinek pozaostialny, charakteryzujący się większą mobilnością, raczej zaopatruje się stentem samorozprężalnym [2]. Należy jednak pamiętać o ważnych gałęziach tętnicy podobojczykowej: tętnicy kręgowej i tętnicy piersiowej wewnętrznej. Należy dążyć do utrzymania drożności tych tętnic, a w przypadku pokrycia konieczne jest rozważenie zabezpieczenia ich ujścia przez dodatkowo implantowany stent montowany na balonie.

Zabieg angioplastyki tętnicy podobojczykowej może być wykonany z dostępu udowego lub pachowego/ramieniowego. Wykorzystanie dostępu pachowego daje szansę na rewaskularyzację w przypadkach braku kikuta

syndromu and/or symptoms of the upper limb ischaemia) occlusion or hemodynamically significant stenosis (> 50%). In the case of asymptomatic lesions this procedure can be performed in order to create a correct inflow for the needs of other vascular interventions, such as:

- extra-anatomic subclavian/axillo-femoral/bi-femoral bypass;
 - coronary bypass with the use of the internal thoracic artery;
 - revascularization within the upper limb arteries;
 - before creation of an arteriovenous fistula for the needs of chronic dialysis treatment;
 - before ipsilateral endarterectomy of the internal carotid artery.
- The following are enumerated among the counter-indications:
- strongly calcified occlusion or concentric stenosis;
 - lack of the closer subclavian artery stump;
 - vast lesions covering the axillary artery and the brachial artery [6, 7, 11–13].

The Society of Interventional Radiology (SIR) has proposed a new classification of lesions in the subclavian artery and the brachiocephalic artery which may be helpful in the choice of the treatment method [2, 20]:

- Cat. 1.** A short, single lesion below 3 cm, which does not cover the branching-off of the right common carotid or vertebral artery;
- Cat. 2.** A single lesion above 3 cm, which does not cover the branching-off of the right common carotid or vertebral artery;
- Cat. 3.** Occlusion of the closer section of the subclavian artery or the brachiocephalic artery of the length below 5 cm;
- Cat. 4.** A stenosis covering the branching-off of the right common carotid / vertebral artery or an occlusion longer than 5 cm.

Currently an angioplasty with a stent implantation is a routine procedure in the treatment of atherosclerotic lesions of the subclavian artery; only a balloon angioplasty alone is performed less often [2, 11–13]. Short-section lesions located ostially are a recommendation for the use of a steel balloon-expanding stent which allows for more precise location. Long-section lesions (> 40 mm long), covering the extra-ostial section characterized by a greater mobility, are treated rather with a self-expanding stent which is characterized by a higher resistance to deflection [2]. However, one should remember about important branches of the subclavian artery: vertebral artery and the internal thoracic artery. The retaining of these arteries' patency should be aimed at, and in cases of their covering, it is necessary to consider protecting their orifice with an additionally implanted stent fixed on a balloon.

An angioplasty of the subclavian artery can be performed from the femoral or axillary/brachial access. The use of the axillary access gives one the opportunity for revascularization in cases of the lack of the subclavian artery stump.

tętnicy podobojczykowej.

Według niektórych badaczy dostęp pachowy daje większą szansę sukcesu przy leczeniu niedrożności, jednak łączy się z większą częstością powikłań miejscowych, co potwierdzają prace przedstawione przez Martineza i wsp. czy Sullivana i wsp. [2, 17].

W przedstawionym przypadku stwierdzono obecność długiej, blisko 7-centymetrowej zmiany w obrębie początkowego odcinka tętnicy podobojczykowej klasyfikowanej do kategorii 4 według SIR. W związku z tym zdecydowano się zastosować stent samorozprężalny, którego charakterystyka wskazuje na większą odporność na zagięcie czy załamanie w obszarze mobilnych odcinków tętnicy. Użycie stentu Misago (Terumo), należącego do nowej generacji obwodowych stentów samorozprężalnych opartych na systemie monorailowym (RX), podyktowane było jego istotnymi w tym przypadku własnościami, jak dobra giętkość, odporność na złamania, konstrukcja systemu uwalniania wraz dobrą widocznością w RTG pozwalającą na precyzyjne rozprężenie stentu w miejscu stenozy, co szczególnie było korzystne w opisywanym przypadku subostialnej zmiany. Niemalże znaczenie ma również system RX pozwalający na wygodną pracę z krótkimi przewodnikami, co zdecydowanie poprawia komfort pracy operatora.

Wnioski

Powodzenie techniczne oraz dobry wynik kliniczny leczenia wewnątrznaczyniowego w połączeniu z niewielkim ryzykiem wystąpienia powikłań okołoperacyjnych pozwala rekomendować tę metodę jako leczenie z wyboru zwężenia/niedrożności tętnicy podobojczykowej. Zdaniem autorów niniejszej pracy długoodcinkowe zmiany wymagają zastosowania stentu elastycznego, odpornego na zgięcie czy załamanie. Stent Misago (Terumo) może być z powodzeniem stosowany w wewnątrznaczyniowym leczeniu pozaostialnych zwężeń tętnicy podobojczykowej. Dodatkowo zaletą stentu jest jego dobra widoczność w promieniach RTG. Konstrukcja systemu pozwala na precyzyjną implantację, zaś system monorailowy umożliwiający pracę z użyciem krótszych przewodników podnosi jego wartość.

Piśmiennictwo (References)

1. Tuncer C, Pekdemir H, Sokmen A *et al.* Significant stenosis of proximal left subclavian artery presenting with absence of left radial pulse and recurrent angina after coronary artery bypass grafting. *Kardiol Pol.* 2009; 67: 997–998.
2. Brountzos EN, Malagari K, Kelekis DA. Endovascular treatment of occlusive lesions of the subclavian and innominate arteries. *Cardiovasc Intervent Radiol.* 2006; 29: 503–510.
3. Whitbread T, Cleveland TJ, Beard JD *et al.* A combined approach to the treatment of proximal arterial occlusions of the upper limb with endovascular stents. *Eur J Vasc Endovasc Surg.* 1998; 15: 29–35.
4. Mathias K, Schlosser V, Reinke M. Katheterrekannalisation eines Subklaviaverschlusses. *RoFo* 1980; 132: 346–347.
5. Bardon A, Van Noord A, Lin H *et al.* Rates of symptom reoc-

curring after endovascular therapy in subclavian artery stenosis and prevalence of subclavian artery stenosis prior to coronary artery bypass grafting. *Vasc Health Risk Manag.* 2007; 3: 759–762.

According to some researchers, the axillary access gives a greater chance for success at the occlusion but it is connected with a higher frequency of local complications, which is confirmed by works presented by Martinez *et al.* or Sullivan *et al.* [2, 17].

In the presented case the presence of a long, almost 7 cm lesion in the proximal section of the subclavian artery, classified as Cat. 4 according to SIR, was discovered. In relation to this it was decided to use a self-expanding stent, the characteristics of which indicates higher resistance to bending or deflection in the mobile artery sections. The use of the MISAGO (Terumo) stent belonging to the new generation of peripheral self-expanding stents based on a monorail system (RX) was dictated by its properties, significant in this case, such as good flexibility, resistance to fractures, construction of the release system with good visibility in the X-ray allowing for precise dilatation of the stent in the place of the stenosis, which was especially advantageous in the described case of a subostial lesion. The RX system that allows one to work at ease with short guidewires, which decidedly improves the operator's working comfort, is also of considerable importance.

Conclusions

Technical success and good clinical result of the endovascular treatment together with a low risk of perioperative complications occurrence allows one to recommend this method as a form of primary treatment of subclavian artery stenosis/occlusion. In the author's opinion, long-section lesions require the application of a flexible stent resistant to bending or deflection. The MISAGO (Terumo) stent can be successfully used in the endovascular treatment of extra-osstial stenoses of the subclavian artery, while good visibility in the X-ray, construction of the release system allowing for precise implantation, and the monorail system allowing one to work with the use of shorter guidewires, increase its value.

6. Shamaileh Q, Jo A. Suclavian artery stenting: immediate and long-term outcome. *Congress: CIRSE 2007.*
7. McIntyre KE. Subclavian steal syndrome. *eMedicine Specialties. Vascular Surgery. Medical Topics 2009.*
8. Bachman DM, Kim RM. Transluminal dilatation for subclavian steal syndrome. *Am J Roentgenol.* 1980; 135: 995–996.
9. Mathias KD, Luth I, Haarmann P. Percutaneous transluminal angioplasty of proximal subclavian artery occlusions. *Cardiovasc Intervent Radiol.* 1993; 16: 214–218.
10. Lyon RD, Shonnard KM, McCarter DL *et al.* Supra-aortic arterial stenoses: management with Palmaz-balloon expanda-

- ble intraluminal stents. *J Vasc Interv Radiol.* 1996; 7: 825–835.
11. Komisja ds. Zaleceń: Polskiego Towarzystwa Chirurgii Naczyniowej, Polskiego Towarzystwa Angiologicznego, Polskiego Towarzystwa Flebologicznego, Polskiego Towarzystwa Radiologicznego. Polskie zalecenia wewnątrznacyniowego leczenia chorób tętnic obwodowych i aorty 2009. *Chirurgia Polska* 2009; 11: 1–12.
 12. Andziak P. *Chirurgia pozaczaskowych tętnic mózgowych.* Wydawnictwo Lekarskie PZWL 2007.
 13. Noszczyk W. *Chirurgia tętnic i żył obwodowych.* Wydawnictwo Lekarskie PZWL 2007.
 14. Bates MC, Broce M, Lavigne PS *et al.* Subclavian artery stenting: factors influencing long-term outcome. *Catheter Cardiovasc Interv.* 2004; 61: 5–11.
 15. De Vries J, Jager L, Van den Berg J *et al.* Durability of percutaneous transluminal angioplasty for obstructive lesions of subclavian artery: long-term results. *J Vasc Surg.* 2005; 41: 19–23.
 16. Martinez R, Rodriguez-Lopez J, Torruella L *et al.* Stenting for occlusion of subclavian arteries. *Tex Heart Inst J.* 1997; 24: 23–32.
 17. Sullivan TM, Gray B, Do J *et al.* Angioplasty and primary stenting of the subclavian, innominate, and common carotid arteries in 83 patients. *J Vasc Surg.* 1998; 28: 1059–1065.
 18. Henry M, Amor M, Henry I *et al.* Percutaneous transluminal angioplasty of the subclavian arteries. *J Endovasc Surg.* 1999; 6: 33–41.
 19. Society of Interventional Radiology Standards Practice Committee) Guidelines for percutaneous transluminal angioplasty. *J Vasc Interv Radiol.* 2003; 14: 209–217.

Adres do korespondencji (Adress for correspondence):

dr n. med. Krzysztof Pietrzak
Oddział Chirurgii Ogólnej i Naczyniowej
Szpitala Wojewódzkiego w Bielsko-Białej
Al. Armii Krajowej 101
43–316 Bielsko-Biała
e-mail: kpietrzak@hospital.com.pl

Praca wpłynęła do Redakcji: 10.02.2010 r.