

Praca kazuistyczna

Chirurgia Polska 2009, 11, 2, 71–74

ISSN 1507–5524

Copyright © 2009 by Via Medica



Uraz naczyń biodrowych spowodowany centralnym zwichnięciem protezy panewki stawu biodrowego

Iliac vessels injury caused by hip artificial prosthesis central dislocation

Dariusz Naworski, Jacek Polewiak, Dariusz Sokołowski, Zbigniew Kowalik

Oddział Chirurgii Ogólnej i Naczyniowej Szpitala Wojewódzkiego w Opolu (Department of General and Vascular Surgery District Hospital, Opole, Poland)

Streszczenie

Przedstawiono rzadki przypadek ostrego niedokrwienia kończyny dolnej lewej spowodowany uciskiem i uszkodzeniem lewej tętnicy biodrowej wspólnej w wyniku centralnego zwichnięcia panewki protezy stawu biodrowego. Po wykonaniu angio-TK i potwierdzeniu diagnozy pacjentkę operowano w trybie natychmiastowym. Usunięto panewkę endoprotezy z miednicy, zaopatrzone chirurgicznie uszkodzoną tętnicę biodrową wspólną i wykonano trombektomię tętnic udowych, uzyskując dobry efekt leczenia naczyniowego. Okres pooperacyjny przebiegł bez komplikacji, ustalono dalsze leczenie i kontrolę w poradni chirurgii naczyniowej.

Słowa kluczowe: ostre niedokrwienie kończyny dolnej, powikłania protezoplastyki stawu biodrowego, urazy miednicy mniejszej

Chirurgia Polska 2009, 11, 71–74

Abstract

This study presents a rare case of acute lower left limb ischemia as a cause of pressure and damage to the common iliac artery as a result of central artificial hip dislocation. After a physical examination and an angio-CT, the diagnosis was confirmed and the patient was operated on immediately. The good effect of the vascular treatment was achieved after removing the acetabulum of the artificial hip joint, and common iliac artery repair, additionally after femoral artery thrombectomy. The post-operational period ran without complications, while further treatment and check-ups were carried out in the Department of General and Vascular Surgery's outpatient department.

Key words: acute ischemia of the lower limb, post hip endoprosthesis complications, iliac vessel trauma

Polish Surgery 2009, 11, 71–74

Wstęp

Powikłania protezoplastyki stawu biodrowego dotyczą około 1% grupy operowanych pacjentów. Najczęściej są to zwichnięcia, obluźnienia protezy, rzadziej zakażenie protezy, zwykle u pacjentów obciążonych chorobami ogólnoustrojowymi z aktywnym zakażeniem toczącym się w organizmie [1–3]. Uszkodzenia naczyń w trakcie zabiegów całkowitej protezoplastyki stawu biodrowego stanowią mniej niż 0,5% przypadków opisywanych w piś-

Background

Complications after hip endoprosthesis occur in about 1% of patients who have undergone surgery. Most often this is manifested by dislocation, loosening of the artificial limb, and more seldomly, infection of the artificial limb. Furthermore, it usually concerns patients suffering from systemic diseases with active infection. [1–3]. Damage to vessels during a total arthroplasty of the hip joint comprise less than 0.5% of the cases described in the

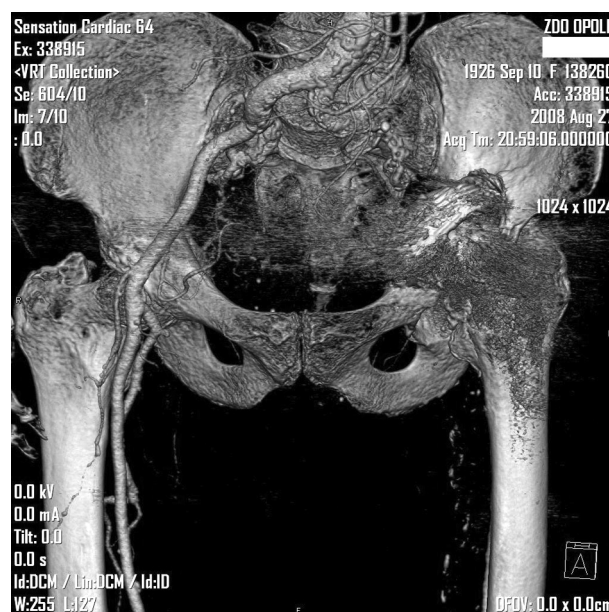
miennictwie [2, 3]. Jest to jednak najgroźniejsza grupa powikłań obarczona nawet 7-procentowym ryzykiem śmiertelności [4].

Opis przypadku

Chora F.A., lat 82 (nr historii choroby 247028), została skierowana na Oddział Chirurgii Ogólnej i Naczyniowej Wojewódzkiego Centrum Medycznego w Opolu 27 sierpnia 2008 roku z objawami ostrego niedokrwienia lewej kończyny dolnej. W trakcie badania przedmiotowego w izbie przyjęć oddziału chirurgii naczyniowej lekarz stwierdził cechy ostrego niedokrwienia lewej kończyny dolnej ze zniesionym czuciem w obrębie stopy i podudzia lewego oraz marmurkowatym zabarwieniem skóry od połowy uda ze znacznym ochłodzeniem kończyny dolnej. W trakcie badania przedmiotowego stwierdził również przymusowe ułożenie lewej kończyny dolnej w odwiedzeniu z jej skróceniem, dodatkowo zaburzenia ruchu czynnego i biernego wymienionej kończyny dolnej. Tuż nad więzadłem pachwinowym lewym stwierdzono obły, twardy opór wielkości około 10 cm w wymiarze poprzecznym niepowodujący dolegliwości bólowych w trakcie badania. Wywiad zebrany od pacjentki i jej rodziny ujawnił, że w wyniku miejscowego procesu zapalnego, jaki powstał w miejscu implantacji protezy stawu biodrowego, doszło do jej destabilizacji w ciągu dwóch miesięcy po operacji. Z tego powodu pacjentka od ponad miesiąca nie była w stanie obciążać operowanej kończyny i poruszała się jedynie na wózku inwalidzkim. Większość czasu spędzała jednak w łóżku. W wywiadzie chorobowym rozpoznano cukrzycę typu 2 insulinoniezależną, nadciśnienie tętnicze, osteoporozę i chorobę niedokrwienną serca.

Po wstępnym rozpoznaniu ostrego niedokrwienia lewej kończyny dolnej pacjentkę skierowano w trybie pilnym na badanie angio-TK, które wykonano w Zakładzie Diagnostyki Obrazowej WCM. W badaniu uwidoczniło ucisk naczyń biodrowych po lewej stronie spowodowany centralnym zwichnięciem protezy panewki stawu biodrowego z uszkodzeniem tętnicy biodrowej wspólnej lewej oraz dużym krwakiem przestrzeni zaotrzewnowej lewej (ryc. 1–3).

Po wykonaniu badań podstawowych krwi i konsultacji anestezyjologicznej pacjentkę w trybie natychmiastowym zakwalifikowano do zabiegu operacyjnego. Śródoperacyjnie z dojścia zaotrzewnowego dotarto do uciśniętych przez panewkę implantu naczyń biodrowych lewych. Po konsultacji ortopedycznej usunięto panewkę i główkę endoprotezy, pozostawiając część udową protezy i ewakuowano krwiak w miednicy. Uszkodzoną na odcinku około 1 cm tętnicę biodrową wspólną zrekonstruowano chirurgicznie. Następnie z dojścia nad podziałem tętnicy udowej wspólnej cewnikiem Fogarty'ego usunięto obwodowo materiał zakrzepowy, uzyskując dobre wypływy wsteczne z tętnicy uda głębokiej i powierzchniowej. Pacjentkę bezpośrednio po zabiegu operacyjnym przekazano na Oddział Anestezjologii i Intensywnej Terapii z powodu pooperacyjnej niewydolności krążeniowo-oddechowej, a po powrocie na oddział



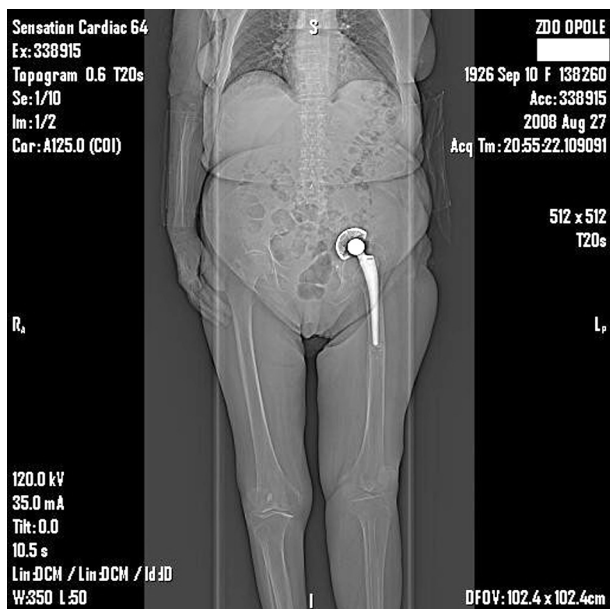
Rycina 1. Obraz angio-TK. Uszkodzenie tętnicy biodrowej wspólnej lewej spowodowane zwichnięciem panewki lewego stawu biodrowego. Tętnica udowa nie uległa zakontraktowaniu

Figure 1. The angio-CT image. Damage of the left iliac common artery caused by central dislocation of the left pan artificial hips joint. The femoral artery didn't undergo filling

literature [2, 3]. This is, however, the most dangerous group of complications, presenting a 7% risk of mortality [4].

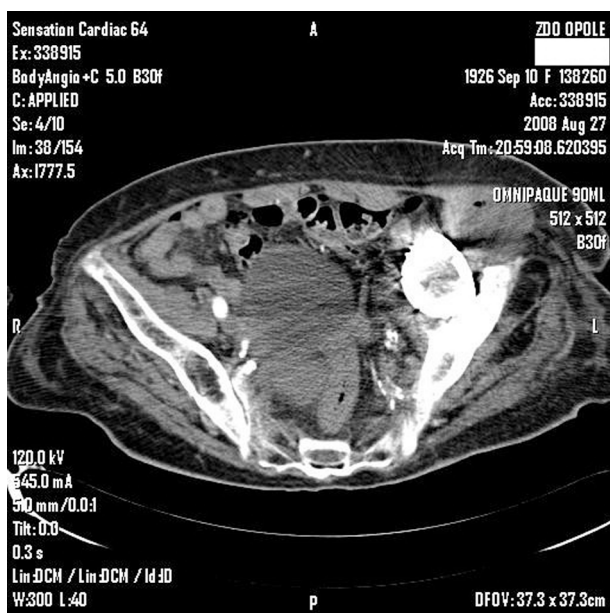
Case report

Patient F.A. (female), 82 years old, (no. 247 028) was admitted to the Department of General and Vascular Surgery at the District Medical Centre in Opole on August 27th, 2008 with symptoms of acute ischemia of the lower left limb. After admission, the Department of Surgery's ward surgeon confirmed acute ischaemia of the lower left limb with dysesthesia in the food and shin, while the skin was observed to have mottled color and was cold. Furthermore, the lower leg compartment syndrome and shortening of the lower left limb was confirmed. Additionally, active and passive movement disorder of the limb was diagnosed. Cylindrical, hard, painless during examination tumour was noticeable about 10cm above the left inguinal ligament. An interview with the patient and her family disclosed that two months after the implantation of the artificial limb, its destabilization had been diagnosed at the operation site because of local infection. This was the reason why the patient had not been able to place weight on the leg for a month and was able to move only by using a cripple-hood trolley. Moreover, the patient had been forced to spend most of her time since the operation in bed. In addition, Type 2 insulin-independent diabetes, arterial hypertension, osteoporosis and heart coronary disease were also diagnosed during the interview. After the preliminary diagnosis of the acute ischemia of the lower limb, the patient



Rycina 2. Obraz angio-TK. Zwinięta centralnie proteza lewego stawu biodrowego

Figure 2. The angio-CT image. Centrally sprained artificial limb of the left hips joint



Rycina 3. Obraz angio-TK. Obraz krwiaka zaotrzewnowego wokół zwiniętej panewki lewego stawu biodrowego

Figure 3. The angio-CT image. Extra peritoneal haematoma around the sprained pan of the left hips joint

chirurgii w 13. dobie po zabiegu operacyjnym do domu w stanie dobrym z zaleceniem kontroli w Poradni Naczyniowej WCM w Opolu.

Dyskusja

Powikłania związane z protezowaniem stawu biodrowego zwłaszcza u ludzi w podeszłym wieku pojawiają się często mimo wielu lat doświadczeń. Wydaje się jest to

was urgently qualified to undergo an Angio-CT investigation, carried out in the WCM Radiological Department. This displayed compression and damage of the common left iliac artery caused by central dislocation of the left hip joint artificial limb. Moreover, the investigation revealed a large haematoma of the left extra-peritoneal space (Fig. 1–3).

After carrying out basic blood tests and consulting an anesthesiologist, the patient was immediately classified to undergo surgery. Through an extra-peritoneal incision with the aid of an orthopedic assistant, acetabulum and the head of artificial hip-joint was removed, when femoral part of it left untouched. This released the pressure of the iliac vessels and made it possible to evacuate a large extraperitoneal haematoma. A damaged section of the common iliac artery, measuring approx. 1 cm, was reconstructed surgically. By making an incision over the common femoral artery and employing a Fogarty catheter, thrombosis material from the distal part of the femoral artery was removed and resulted in getting good backward outflows from the deep and superficial femoral arteries. Immediately after surgery, the patient was sent to the Intensive Care Unit because of circulatory and respiratory insufficiency. She was later transferred to the surgical ward and on the 13th day after surgery, she left the ward for home in good general condition with recommendations to have check-ups at the WCM vascular surgery outpatient department.

Discussion

Complications connected with hip joint arthroplasty, especially in the aged, appear quite often in spite of surgeons' long experience of dealing with this problem. This seems to be connected with an annually-increasing number of hip joint arthroplasty interventions and probably decreasing number of contraindications, mainly in aged [5]. The majority of patients after arthroplasty interventions gain almost full motion and pain liberation. In some cases, however, an artificial limb results in limiting the patient's range of functions and, in a certain percentage of cases, could cause a threat to their lives, as described in the above-mentioned case. According to some authors, such cases presenting complications threatening the patient's life occur very rarely. Usually, because they are related to artery vessel damage, they require a multi-professional medical team to perform the surgery [1, 6]. Undoubtedly, the patient's chances for effective treatment are considerably enlarged by fast transfer to a multi-profile hospital which can carry out quick and modern diagnostic methods, as well as specialist consultations.

związane z corocznie zwiększającą się liczbą zabiegów endoprotezoplastyki stawu biodrowego oraz zmniejszającą się liczbą ograniczeń, głównie wiekowych [5]. Większość pacjentów po zabiegu endoprotezoplastyki uzyska-

je niemal pełną poprawę stanu zdrowia uwolnienie od dolegliwości bólowych i poprawę funkcji lokomocyjnej. W pewnym odsetku przypadków proteza w ograniczonym zakresie spełnia swoje funkcje, a czasami może być przyczyną zagrożenia życia — jak w przedstawionym przypadku. Jak podają niektórzy autorzy, takie przypadki mają miejsce rzadko, jednak stanowią bardzo ciężkie powikłania zagrażające życiu pacjenta. Zwykle również wymagają wielozespołowego działania i operacji w trybie natychmiastowym, ponieważ dotyczą naczyń tętniczych [1, 6]. Niewątpliwie transport pacjenta do szpitala wieloprofilowego, w którym istnieje możliwość szybkiej i nowoczesnej diagnostyki oraz możliwość skorzystania z konsultacji specjalistycznej znacznie zwiększa szanse pacjenta na skuteczne leczenie.

Piśmiennictwo (References)

1. Pan B, Zhang G. Severe vascular injuries following total hip replacement. *Zhonghua Wai Ke Za Zhi.* 1997; 35(8): 453–455.
2. Fruhwirth J, Koch G, Ivanic GM, Seibert FJ, Tesch NP. Vascular lesions in surgery of the hip joint. *Unfallchirurg.* 1997; 100 (2): 119–123.
3. Leiva L, Arroyo A, Gil J *et al.* Arterial trauma in hip arthroplasty. *Cir Esp.* 2008; 83 (3): 125–128.
4. Beguin L, Feugier P, Durand JM, Chalencon F, Gresta G, Fessy MH. Vascular risk and total hip arthroplasty *Rev Chir Orthop Reparatrice Appar Mot.* 2001; 87 (5): 489–498
5. Płomiński J, Kwiatkowski K. Historia protezoplastyki stawu biodrowego. *Pol. Merk. Lek.* 2007; 22 (128): 83.
6. Bach CM, Steingruber IE, Ogon M, Maurer H, Nogler M, Wimmer C. Intrapelvic complications after total hip arthroplasty failure. *Am J Surg.* 2002; 183 (1): 75–79.

Adres do korespondencji (Address for correspondence):

lek. Jacek Polewiak
ul. Kasprowicza 1/1, 45–346 Opole
tel. 600 913 333
e-mail: japol@wcm.opole.pl

Praca wpłynęła do redakcji: 15.06.2009 r.