

Praca kazuistyczna

Chirurgia Polska 2012, 14, 1–2, 126–130

ISSN 1507–5524

Copyright © 2012 by Via Medica



Operacja naprawcza kalectwa żółciowego i uszkodzenia naczyń wnęki z użyciem wstawki naczyniowej w rekonstrukcji prawej tętnicy wątrobowej – opis przypadku

Repair of bile duct and injury to hilum vessels of the liver through vascular insertion in the right hepatic artery and reconstruction procedure – case study

Bogusław Mąka, Przemysław Roman, Artur Caban, Grzegorz Oczkowicz, Grzegorz Budziński, Lech Cierpka

Katedra i Klinika Chirurgii Ogólnej, Naczyniowej i Transplantacyjnej Śląskiego Uniwersytetu Medycznego w Katowicach (Department of General, Vascular and Transplant Surgery, Medical University of Silesia in Katowice)

Streszczenie

Laparoskopowa cholecystektomia wiąże się z ryzykiem uszkodzenia struktur więzadła wątrobowo-dwunastniczego. Dotyczy ono zarówno naczyń (rzadziej), jak i głównej drogi żółciowej. Przedstawiono przypadek chorej po wycięciu głównej drogi żółciowej i prawej tętnicy wątrobowej w czasie laparoskopowej cholecystektomii. W czasie zabiegu rekonstrukcyjnego wykonano zespolenie drogi żółciowej z pętlą jelita cienkiego sposobem Roux-en-Y. Prawą tętnicę wątrobową odtworzono przy użyciu wstawki z żyły odpiszczelowej. Przebieg pooperacyjny był niepowikłany, zaś funkcja wątroby prawidłowa.

Słowa kluczowe: kalectwo żółciowe, uszkodzenie prawej tętnicy wątrobowej, leczenie rekonstrukcyjne

Chirurgia Polska 2012, 14, 1–2, 126–130

Abstract

Laparoscopic cholecystectomy carries a risk of injury to the hepatoduodenal ligament structure. This involves both the rare and common bile duct. The case of a female patient with an excision of the common bile duct and right hepatic artery during a laparoscopic cholecystectomy is reported. During the reconstruction procedure a Roux-en-Y anastomosis between the bile duct and intestinal loop was performed. The right hepatic artery was reconstructed by using an insertion from saphenous vein. The patient exhibited no postoperative complications and hepatic function was normal.

Key words: bile duct injury, right hepatic artery injury, reconstruction procedure

Polish Surgery 2012, 14, 1–2, 126–130

Wstęp

Cholecystektomia laparoskopowa wiąże się z ryzykiem uszkodzenia struktur więzadła wątrobowo-dwunastniczego. Dotyczy ono zarówno naczyń (rzadziej), jak i głównej drogi żółciowej. W pracy przedstawiono przypadek chorej po wycięciu głównej drogi żółciowej i prawej tętnicy wątrobowej w czasie cholecystektomii. wykonywanej metoda laparoskopową.

Introduction

Laparoscopic cholecystectomy carries a risk of injury to the hepatoduodenal ligament structure. This involves both the rare and common bile duct. The case of a female patient with an excision of the common bile duct and right hepatic artery during a laparoscopic cholecystectomy is reported.

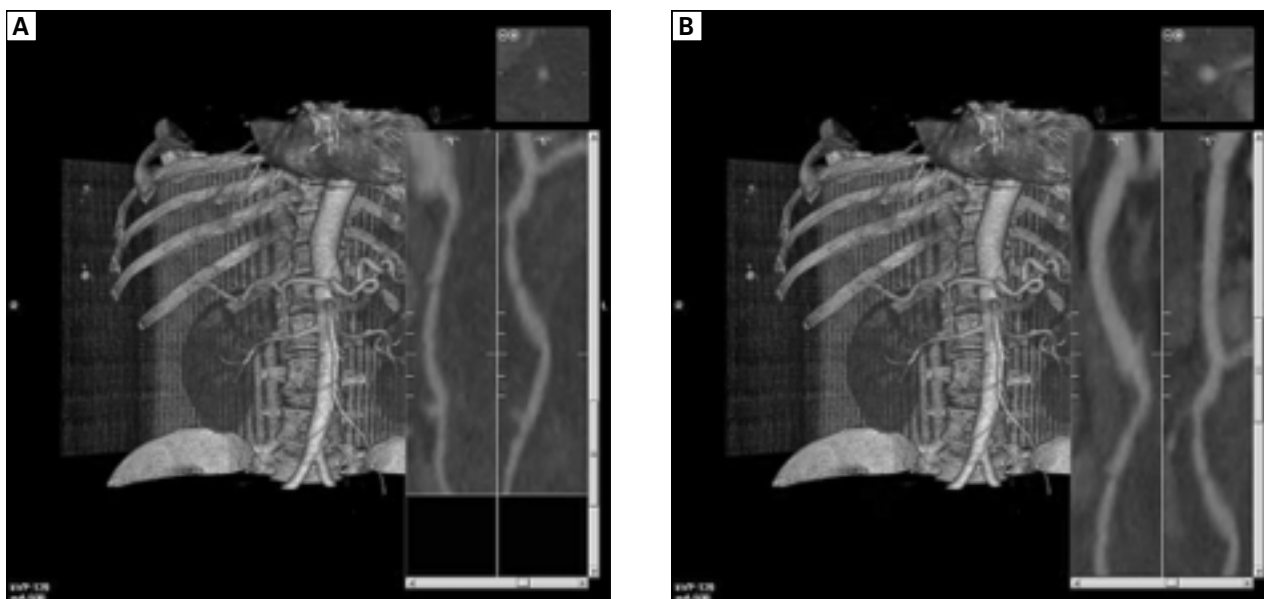
Opis przypadku

Przedstawiono przypadek 57-letniej chorej przyjętej do szpitala rejonowego z powodu żółtaczk i bólów brzucha. Pacjentka leczona była początkowo zachowawczo, bez istotnej poprawy. Po 2 tygodniach wykonano cholecystektomię laparoskopową, rozpoznając śródoperacyjnie kamicze zapalenie pęcherzyka żółciowego z ropnym zapaleniem dróg żółciowych.

W czasie zabiegu rozpoznano uszkodzenie przewodu żółciowego wspólnego, wykonano konwersję do zabiegu otwartego — stwierdzono dodatkowo uszkodzenie prawej tętnicy wątrobowej. Chora została przekazana do Kliniki Chirurgii Ogólnej, Naczyniowej i Transplantacyjnej Śląskiego Uniwersytetu Medycznego w Katowicach w tej samej dobie i ponownie operowana. Stwierdzono wycięcie drogi żółciowej od dwunastnicy do wnęki wątroby. We wnęce wątroby uwidoczono prawy i lewy przewód wątrobowy z łączącą je ostrogą z wyciekami żółci. Przydwunastniczo na drodze żółciowej stwierdzono założony klips metalowy. Ponadto śródoperacyjnie rozpoznano uszkodzenie prawej tętnicy wątrobowej — spowodowane licznymi szwami powodującymi niedrożność naczynia na odcinku około 2 cm. W trakcie zabiegu wykonano zespolenie pętli jelita cienkiego z przewodem żółciowym sposobem Roux-en-Y. Prawą tętnicę wątrobową odtworzono, wykorzystując odwrócony odcinek żyły odpiszczelowej — uzyskano widoczną poprawę ukrwienia wątroby. Przebieg pooperacyjny był niepowikłany — uzyskano stabilizację stężenia enzymów wątrobowych, prawidłowe parametry krzepnięcia i prawidłowy obraz przepływu przez naczynia wątroby w kontrolnej angiogramografii komputerowej i brak cech cholestazy w cholangiogramii metodą rezonansu magnetycznego (ryc. 1).

Case study

The case of a 57-year-old female patient admitted to a regional hospital due to icterus and abdominal pain is presented. As conservative treatment did not lead to substantial recovery, after two weeks a laparoscopic cholecystectomy was performed and an intraoperative diagnosis of cholecystitis with suppurative cholangitis was made. During the operation an injury to the common bile duct was diagnosed and a conversion to an open procedure was performed. Additionally, an injury to the right hepatic artery was reported. The patient was transported on the same day to the Department of General, Vascular and Transplant Surgery at the Medical University of Silesia in Katowice and underwent reoperation. The excision of the bile duct from the duodenum to the hepatic hilum was diagnosed. The hepatic hilum exhibited cholerrhagia in the right and left hepatic ducts and the spur. A metal clip was introduced to the bile duct in the duodenal area. Additionally, the right hepatic artery injury was visible, along with numerous sutures, which caused a vessel occlusion in the area of approximately 2 cm. A Roux-en-Y anastomosis between the bile duct and the intestinal loop was performed. The right hepatic artery was reconstructed by using the inverted area of the saphenous vein. More regular hepatic blood flow was then noticed while the patient exhibited no postoperative complications and remained under clinical observation. Liver enzymes were stabilized while correct coagulation parameters and blood flow image in a control CT angiography were reported, together with no signs of cholestasis in MR cholangiography (Fig. 1).



Rycina 1. Rekonstrukcja prawej tętnicy wątrobowej za pomocą wstawki z żyły piszczelowej. Badanie angiogramografii komputerowej po podaniu środka kontrastowego. Rekonstrukcja 3D MIP z analizą światła naczynia
Figure 1. Reconstruction of the right hepatic artery by using an insertion from the saphenous vein. CT angiography after using a contrast medium. 3D MIP map reconstruction with an analysis of the lumen

Dyskusja

Częstość uszkodzenia dróg żółciowych połączonych z uszkodzeniem naczyń wątrobowych jest trudna do oszacowania. Chapman przeanalizował 130 pacjentów, którzy przeszli uraz dróg żółciowych, z czego 14% miało łączny uraz tętnicy wątrobowej [1]. Halasz stwierdził 7% uszkodzeń tętnicy wątrobowej u chorych po badaniu autopsyjnym wśród 71 pacjentów z uszkodzeniem dróg żółciowych po cholecystektomii otwartej [2].

Deziel i wsp. przeanalizowali 77 704 osoby, które przeszły cholecystektomię laparoskopową ze 4292 szpitali w Stanach Zjednoczonych. Problem uszkodzenia prawej tętnicy wątrobowej połączony z uszkodzeniem dróg żółciowych dotyczył 12% chorych [3]. Alves i wsp. podają 47% [4], a Stewart i wsp. 32% uszkodzeń naczyń krwionośnych wśród chorych po cholecystektomii [5].

Klasyfikacji uszkodzenia dróg żółciowych można dokonać za pomocą skali Bismutha [6] (skala w stopniach I–V; chora leczona w klinice autorów niniejszej pracy znajdowała się w III stopniu — uszkodzenie na poziomie ostrogi łączącej przewody wątrobowe [6]). Spośród innych klasyfikacji dotyczących tego zagadnienia wymienić można klasyfikację Strasburga (skala w zakresie A–E, przy czym punkt E zawiera skalę Bismutha [6]) lub Stewart-Way [5] (skala w stopniach I–IV; chora leczona w klinice autorów niniejszej pracy znajdowała się w III/IV st. — przewód żółciowy wspólny omyłkowo zidentyfikowany jako przewód pecherzykowy oraz prawą gałąź tętnicy wątrobowej jako tętnicę pęcherzykową [5]).

Czas od uszkodzenia drogi żółciowej u chorych po cholecystektomii do rozpoznania uszkodzenia różni się w poszczególnych przypadkach, średnio wynosi jednak około 10 dni. Niejednokrotnie możemy mieć do czynienia z niespecyficznymi objawami tego powikłania, takimi jak: wzdęcie, nudności, gorączka, złe samopoczucie, objawy przetoki żółciowej [6, 7].

Najczęstszym sposobem leczenia uszkodzenia dróg żółciowych jest zespolenie przewodu żółciowego wspólnego/wątrobowego z wyosobnioną pętlą jelita cienkiego sposobem Roux-en-Y [6]. Terblanche i wsp. stwierdzili, że wysokie zespolenie przewodu wątrobowego z jelitem cienkim wiąże się z mniejszym prawdopodobieństwem wystąpienia zwężenia w zespoleniu w porównaniu z niskim zespoleniem przewodu wątrobowego lub przewodu żółciowego wspólnego z jelitem [8, 9]. Metodą godną polecenia, która odzwierciedla stosunki anatomiczne, jest zespolenie koniec do końca nieuszkodzonych fragmentów dróg żółciowych przy beznapięciowym wykonaniu zespolenia oraz gdy odległość między kikutami jest mniejsza niż 1,5 cm [6, 7].

Przy urazach obwodowej części głównej drogi żółciowej wykonuje się zespolenie z dwunastnicą, ale ze względu na podwyższone ryzyko wystąpienia raka dróg żółciowych zabieg rezerwuje się dla osób starszych (po 65. r.) [6, 7]. Przy skomplikowanych uszkodzeniach dróg żółciowych (III i IV st. wg Bismutha) preferowana jest rekonstrukcja sposobem Baumgarta (Heppa), polegająca na wykorzystaniu równoległego do płaszczyzny pola operacyjnego przebiegu lewego przewodu wątrobowego (pod płatem kwadratowym) we wnęce wątroby. Obna-

Discussion

It is difficult to estimate the frequency of the occurrence of bile duct injury accompanied by hepatic vessel injury. Chapman examined 130 patients who had bile duct injury and observed that in 14% of the cases an accompanying hepatic artery injury had occurred [1]. Halasz reported 7% of hepatic artery injuries after post-mortem examination of 71 patients with bile duct injuries as a result of an open cholecystectomy procedure [2].

Deziel examined 7704 patients from 4,292 American hospitals who underwent laparoscopic cholecystectomy and reported that the problem of right hepatic artery injury accompanied by bile duct injury was observed in 12% of patients [3]. Moreover, Alves reported a rate of 47% [4] and Stewart at rate of 32% of blood vessel injury among patients who had undergone cholecystectomy [5].

Bile ducts injuries can be classified by means of the Bismuth Scale (On a scale of I to V, the patient hospitalized in our clinic could be classified as scale III injury in the area of the spur connecting the hepatic ducts [6]). Other classifications include that of Strasburg (an A to E scale, while E includes the Bismuth Scale [6]) or the Stewart-Way scale [5] (a I to IV scale; the patient hospitalized in our clinic was at III/IV phase on this scale — the cystic duct had been confused with the common bile duct and the cystic artery confused with the right branch of the hepatic artery [5]).

It takes approximately 10 days to diagnose a bile duct injury and the symptoms are non-specific: flatulence, nausea, pyrexia, discomfort, biliary fistula [6, 7]).

The most common treatment method for bile duct injury is a Roux-en-Y anastomosis between the common bile duct or the hepatic duct and an isolated intestinal loop [6]. According to Terblanche, in high anastomosis between the hepatic duct and the small intestine it is less probable for the stricture to occur than in a case of low anastomosis between the hepatic duct or the common bile duct and the intestine [8, 9]. The method which reconstructs anatomical relations may be recommended, that is an end-to-end anastomosis of the uninjured bile duct areas with the use of a volt-free procedure, if the distance between the stumps is less than 1.5 cm [6, 7].

Although injuries of the peripheral area of the common bile duct require an anastomosis with the duodenum, due to increased risk of cholangiocarcinoma the procedure is reserved for elderly patients (that is, more than 65 years old) [6, 7]. In complicated bile duct injuries (III and IV on the Bismuth scale) it is preferable to use the Baumgart (Hepp) method of reconstruction, which makes use of the left hepatic duct (located under the quadrate lobe) in the hepatic hilum, parallel to the sterile field. The exposure and incision of the left dorsal part of the duct enables a wide opening in both ducts immediately next to the spur, which becomes the basis of the anastomosis [6, 7]. Moreover, Alves performed this type of procedure in all cases of injuries (I to IV on the Bis-

zenie i nacięcie grzbietowej części lewego przewodu tworzy warunki do wykonania tuż przy ostrodze szerokiego otworu w obu przewodach, który staje się podstawą zespolenia [6, 7]. Alves i wsp. w swoim badaniu przeprowadzili ten typ operacji we wszystkich przypadkach uszkodzeń (I–IV st. wg Bismutha) [4, 10]. W przypadku najcięższych urazów dróg żółciowych połączonych z uszkodzeniem naczyń wątrobowych jedynym możliwym leczeniem jest przeszczepienie wątroby [11, 12].

Możliwości leczenia uszkodzonych naczyń w tej okolicy są ograniczone. W piśmiennictwie są doniesienia o wykorzystywaniu do zespolenia fragmentu bliższego i dalszego tętnicy wątrobowej żyły odpiszczelowej [7], a także o użyciu tętnicy żołądkowo-dwunastniczej jako napływu krwi do prawej tętnicy wątrobowej przez wstawkę z żyły odpiszczelowej [13] lub z innej autologicznej żyły, na przykład żyły kreskowej dolnej [7].

W przypadku uszkodzenia prawej tętnicy wątrobowej i sposobie leczenia kalectwa żółciowego metodą Hepp-Couinaud Alves nie podejmował próby naprawy uszkodzonej tętnicy, uzyskując zbliżone rezultaty w porównaniu z grupą pacjentów bez uszkodzonych naczyń [4, 10]. Natomiast Buell i wsp. opisali wzrost śmiertelności (38%) i częstsze występowanie zwożeń zespolenia żółciowego u chorych po uszkodzeniu tętnicy [14]. Według Stewarta uszkodzenie naczyń i dróg żółciowych w porównaniu z uszkodzeniem samej drogi żółciowej wiązało się z częstszym występowaniem ropnia, śród- i pooperacyjnego krwotoku, krwiaka, niedokrwienia prawego płata wątroby i w konsekwencji konieczności częściowej hepatektomii, natomiast nie wiązało się z większą śmiertelnością oraz zmniejszeniem sukcesu naprawy żółciowej. Powikłania te były też statystycznie wyższe wśród chorych operowanych przez chirurgów z ośrodków, w których doszło do powstania powikłania w porównaniu ze specjalistami w dziedzinie chirurgii dróg żółciowych. Częstość powikłań jest mniejsza, gdy operacja naprawcza jest wykonywana w ośrodkach z III stopniem referencyjności [5].

Okada przeprowadził badania na psach i stwierdził, że w żółtacze cholestatycznej zamknięcie tętnicy wątrobowej powodowało martwicę wątroby oraz przedłużenie czasu trwania żółtaczk [15], natomiast Soares i wsp. w badaniach na szczurach stwierdzili, że w przypadku podwiązania tętnicy wątrobowej nie ma zmian w stężeniu bilirubiny, fosfatazy zasadowej, AspAt i AlAt. Z kolei jednak podwiązanie tętnicy połączone z pozawątrobową cholestazą powodowało większą podatność wątroby na martwicę [16].

Nie ma jednoznacznych kryteriów, jak leczyć chorych z kalectwem dróg żółciowych z towarzyszącym uszkodzeniem naczyń. Mimo to autorzy tego opracowania uważają, że w tych przypadkach należy próbować naprawić uszkodzoną tętnicę wątrobową.

Piśmiennictwo (References)

1. Chapman WC, Halevy A, Blumgart LH, Benjamin IS. Postcholecystectomy bile duct strictures: management and outcome in 130 patients. *Arch Surg.* 1995; 130: 597–604.

moth scale) in his research [4, 10]. However, in the case of most serious bile duct injuries accompanied by hepatic vessels injuries, the only available treatment is hepatic transplantation [11, 12].

There are limited possibilities of injured vessel treatment with the literature reporting cases of the saphenous vein being used for the anastomosis of the proximal and distal parts of hepatic artery [7], as well as cases of using the gastroduodenal artery as blood inflow for the right hepatic artery through an insertion from the saphenous vein [13] or any other autologous vein e.g. the inferior mesenteric vein [7].

In cases of right hepatic artery injury and the Hepp-Couinaud method being used for the treatment of bile duct impairment, Alves did not undertake to reconstruct the injured artery which gave similar results when compared to a group of patients without vessels injuries [4, 10]. Buell, in turn, reported an increased mortality rate (38%) and more frequent bile duct strictures in patients with artery injury [14]. According to Stewart, vessel and bile duct injuries, when compared with bile duct injuries alone, implied more frequent occurrence of abscess, intra and postoperative hemorrhage, hematoma, right hepatic lobe anemia which, in consequence, led to hepatectomy and did not imply increased mortality or more efficient bile duct reconstruction. These complications were also statistically more frequent in patients operated on by surgeons from the hospitals where the complication originally occurred in comparison to the performance of specialists in bile duct surgery. The frequency of complication occurrence is lower if the reconstruction procedure is performed in tertiary referral centers [5].

Okada used dogs in experiments and confirmed hepatonecrosis and prolonged icterus in case of hepatic artery occlusion in cholestatic jaundice [15]. Soares, in experiments with rats, reported that in cases of hepatic artery ligation there were no changes in bilirubin, alkaline phosphatase, AspAt and AlAt levels. However, an artery ligation in conjunction with extrahepatic cholestasis led to higher liver susceptibility to necrosis [16].

Although there are no definite criteria for the treatment of bile duct injuries accompanied by vessel injuries, the authors of this paper believe an attempt should be made to reconstruct injured hepatic arteries.

2. Halasz NA. Cholecystectomy and hepatic artery injury. *Arch Surg.* 1991; 126: 137–138.
3. Deziel DJ, Millikan KW, Economou SG, Doolas A, Ko ST, Airan MC. Complications of laparoscopic cholecystectomy: a national survey of 4,292 hospitals and an analysis of 77,704 cases. *Am J Surg.* 1993; 165: 9–14.
4. Alves A, Farges O, Nicolet J, Watrin T, Sauvanet A, Belghiti J. Incidence and consequence of an hepatic artery injury in patients with postcholecystectomy bile duct strictures. *Ann Surg.* 2003; 238: 93–96.
5. Stewart L, Robinson TN, Lee CM, Liu K, Whang K, Way LW. Right hepatic artery injury associated with laparoscopic bile

- duct injury: incidence, mechanism, and consequences. *J Gastrointest Surg.* 2004; 8: 523–530.
6. Bismuth H, Lazorthes F. *Les traumatismes operatoires de la voie biliaire principale.* Paris, Masson 1981: 8–104.
 7. Kozicki I, Bielecki K. Jatrogenne urazy dróg żółciowych powstałe podczas cholecystektomii laparoskopowej. *Postępy Nauk Medycznych* 2006; 1: 36–40
 8. Terblanche J, Worthley CS, Spence RA, Krige JE. High or low hepaticojejunostomy for bile duct strictures? *Surgery* 1990; 108: 828–834.
 9. Vellar ID. The blood supply of the biliary ductal system and its relevance to vasculobiliary injuries following cholecystectomy *Aust N Z J Surg.* 1999; 69: 816–820.
 10. Tzovaras G, Dervenis C. Vascular injuries in laparoscopic cholecystectomy: an underestimated problem. *Dig Surg.* 2006; 23: 370–374.
 11. Bilge O, Bozkiran S, Ozden I *et al.* The effect of concomitant vascular disruption in patients with iatrogenic biliary injuries. *Langenbecks Arch Surg.* 2003; 388: 265–269.
 12. Yan JQ, Peng CH, Shen BY *et al.* Liver transplantation as a treatment for complicated bile duct injury. *Hepatogastroenterology* 2011; 58: 8–13.
 13. Khanmoradi K, Defaria W, Moore RE, Guarneri R, Tzakis AG. Gastroduodenal artery as the inflow tract to repair the right hepatic artery in a combined vasculobiliary injury after laparoscopic cholecystectomy. *Am Surg.* 2007; 73: 888–889.
 14. Buell JF, Cronin DC, Funaki B *et al.* Devastating and fatal complications associated with combined vascular and bile duct injuries during cholecystectomy. *Arch Surg.* 2002; 137: 703–708.
 15. Okada Y. Experimental study on the interruption of hepatic blood flow in obstructive jaundice, with special reference to the causes of death and prolonged jaundice after biliary decompression. *Nihon Geka Hokan.* 1989; 58: 275–288.
 16. Soares AF, Castro e Silva Júnior O, Ceneviva R, Roselino JE, Zucoloto S. Biochemical and morphological changes in the liver after hepatic artery ligation in the presence or absence of extrahepatic cholestasis. *Int J Exp Pathol.* 1993; 74: 367–370.

Adres do korespondencji (Address for correspondence):

dr n. med. Bogusław Mąka
Klinika Chirurgii Ogólnej, Naczyniowej i Transplantacyjnej
ul. Francuska 20–24, 40–027 Katowice
tel./faks: (32) 255–50–52
tel. kom.: 602–666–853
e-mail: msc2@op.pl

Praca wpłynęła do Redakcji: 5.10.2012 r.