

Leczenie operacyjne miażdżycowych zwężeń tętnic szyjnych wewnętrznych — pierwsze doświadczenia Oddziału Chirurgii Ogólnej i Naczyniowej w Siedlcach

Surgical management of atherosclerotic internal carotid artery stenosis — first own experience report from General and Vascular Surgery Ward in Siedlce Specialist Hospital

Stanisław Jeziernicki, Henryk Komoń, Stanisław Mazur, Paweł Ziękwicz, Krzysztof Kicki

Oddział Chirurgii Ogólnej i Naczyniowej Mazowieckiego Szpitala Wojewódzkiego w Siedlcach (General and Vascular Surgery Ward in Siedlce Specialist Hospital)

Streszczenie

Wstęp: W latach 2009–2011 w Oddziale Chirurgii Ogólnej i Naczyniowej Mazowieckiego Szpitala Wojewódzkiego w Siedlcach wykonano 163 operacje udrożnienia tętnic szyjnych wewnętrznych.

Materiał i metody: Do zabiegu zakwalifikowano 144 (89%) pacjentów z objawowym zwężeniem tętnicy szyjnej wewnętrznej > 70% oraz 19 (11%) z bezobjawowym zwężeniem > 80%. Czasowy przepływ domózgowy *shunt* zastosowano w 9 przypadkach.

Wyniki: Metodą endarterektomii z bezpośrednim zeszcieniem tętnicy wykonano 142 operacje (87%). Zabieg udrożnienia z użyciem łąty poliuretanowej przeprowadzono 21 razy (13%). Skumulowany odsetek udarów i zgonów wyniósł 1,3%. W trzech przypadkach (1,8%) stwierdzono śródoperacyjnie brak wypływu wstecznego z tętnicy szyjnej wewnętrznej, mimo że badanie USG wykonane przed operacją nie wykazało niedrożności naczynia.

Wnioski: 1. Powstawanie nowych ośrodków wykonujących zabiegi udrożnienia tętnic szyjnych nie wpływa niekorzystnie na ogólnokrajowe statystyki powikłań pooperacyjnych. 2. U chorych z krytycznym zwężeniem tętnicy szyjnej wewnętrznej konieczne jest wykonanie badania ultrasonograficznego doppler-duplex bezpośrednio przed zabiegiem endarterektomii. 3. Użycie łąty poliuretanowej, służącej do zamknięcia arteriotomii, może istotnie wpływać na zmniejszenie ryzyka wystąpienia restenozy po udrożnieniu tętnicy szyjnej wewnętrznej.

Słowa kluczowe: udar mózgu, tętnica szyjna wewnętrzna, endarterektomia tętnic szyjnych

Chirurgia Polska 2013, 15, 1, 19–24

Abstract

Introduction: During the period 2009–2011 we performed 163 cervical endarterectomies in the General and Vascular Surgery Ward in Siedlce Specialist Hospital.

Material and methods: 144 patients (89%) underwent CEA because of symptomatic ICA stenosis of more than 70%. Moreover, the remaining 19 patients (11%) had asymptomatic ICA stenosis of more than 80%. A shunt was employed generally in 9 patients.

Results: CEA was performed with artery primary closure in 142 (87%) and in 21 (13%) cases using a polyurethane patch. Total percentage of strokes and deaths was 1.3%. In 3 cases (1.8%) there was no reverse ICA blood flow and a preoperative ultrasound examination did not show ICA occlusion.

Conclusions: 1. Introducing new cervical artery revascularization centers do not negatively affect nationwide postoperative complication rates. 2. Patients with critical internal cervical artery stenosis should undergo a Doppler-duplex ultrasound examination before an endarterectomy. 3. The use of a polyurethane patch to perform an arteriotomy closure reduces the risk of restenosis.

Key words: ischemic stroke, internal carotid artery, carotid endarterectomy

Wstęp

Udar mózgu stanowi trzecią przyczynę zgonów w Polsce i najczęstszą przyczynę inwalidztwa w populacji powyżej wieku średniego. Przyjmuje się, że 75–80% wszystkich udarów stanowią udary niedokrwienne, w tym około 20% z powodu zwężenia tętnic pozaczaskowych [1–4].

Najskuteczniejszym sposobem leczenia jest profilaktyka. Skuteczność endarterektomii tętnicy szyjnej — jako metody zapobiegającej udarowi u chorych z jej objawowym zwężeniem — została potwierdzona przez przeprowadzone niezależnie od siebie, randomizowane badania: *The North American Symptomatic Carotid Endarterectomy Trial* (NASCET) oraz *European Carotid Surgery Trials* (ECST). Badania te wykazały przewagę endarterektomii nad leczeniem zachowawczym, jako prewencji udaru niedokrwiennego u chorych z krytycznym (70–99%) zwężeniem tętnicy szyjnej wewnętrznej [5, 6]. Zabieg endarterektomii tętnicy szyjnej wewnętrznej można zalecić chorym, szczególnie mężczyznom poniżej 75. rż., z bezobjawowym zwężeniem wynoszącym również 70–99%, jeżeli ryzyko związane z zabiegiem jest mniejsze niż 3% [7, 8].

Leczenie endowaskularne jest obecnie najdynamiczniej rozwijającą się dziedziną w chirurgii naczyniowej. Randomizowane badanie z długim okresem obserwacji, porównujące endarterektomię ze stentowaniem tętnic szyjnych — *Carotid and Vertebral Artery Transluminal Angioplasty Study* (CAVATAS) wykazało jednak przewagę leczenia operacyjnego nad endowaskularnym [9]. Stentowanie tętnic szyjnych zalecane jest u pacjentów z restenozami po endarterektomii, u chorych z objawowym zwężeniem tętnicy szyjnej wewnętrznej po napromieniowaniu okolicy szyi oraz po innych przebytych operacjach w tej okolicy.

Material i metody

W 2009 r. w Oddziale Chirurgii Ogólnej Wojewódzkiego Szpitala Specjalistycznego w Siedlcach (obecna nazwa: Oddział Chirurgii Ogólnej i Naczyniowej Mazowieckiego Szpitala Wojewódzkiego w Siedlcach) rozpoczęto operacyjne leczenie miażdżycowych zwężeń tętnic szyjnych wewnętrznych. Do końca roku 2011 wykonano 163 operacje (u 151 pacjentów) udrożnienia tętnicy szyjnej wewnętrznej z powodu jej zwężeń. Zespół operacyjny stanowiło dwóch chirurgów specjalistów w zakresie chirurgii naczyniowej i jeden w trakcie realizacji programu specjalizacyjnego z tej dziedziny. Liczbę wykonanych operacji w kolejnych latach przedstawia rycina 1.

Wśród operowanych 35% (n = 57) stanowiły kobiety, a 65% (n = 106) mężczyźni. Najmłodszy operowany chory miał 46 lat, a najstarszy 86 lat. Średni wiek operowanych wyniósł 68 lat (ryc. 2). Do zabiegu operacyjnego zakwalifikowano 144 pacjentów (89%) z objawowym zwężeniem tętnicy szyjnej wewnętrznej > 70%. Pozostałych 19 chorych (11%) miało bezobjawowe zwężenie tętnicy szyjnej wewnętrznej > 80% (ryc. 3). W tej grupie znaleźli

Introduction

Stroke is the third highest cause of mortality in Poland and the most common cause of disability in the elderly population. It is estimated that 75–80% of all strokes are ischemic, of which 20% are caused by extracranial artery stenosis [1–4].

Prophylaxis is generally the most efficient treatment. The effectiveness of Carotid Endarterectomy (CEA) in stroke prevention in symptomatic carotid stenosis patients has been independently assessed by randomized trials such as the North American Symptomatic Carotid Endarterectomy Trial (NASCET) and European Carotid Surgery Trials (ECST). Those trials revealed the advantages of CEA over medical pharmacological treatment in ischemic stroke prevention in critical (70–99%) internal carotid artery stenosis patients [5, 6]. Internal CEA should be indicated especially for males under 75 years old with asymptomatic stenosis of 70–99% when the surgical procedure poses a risk of less than 3% [7, 8].

Advances in vascular surgery have been due to the development of endovascular procedures. A large randomized controlled trial on Carotid Endarterectomy versus Carotid stenting (CAVTAS) has produced results showing the advantages of CEA over carotid stenting [9]. Carotid stenting is indicated for patients with post-CEA carotid artery stenosis, symptomatic carotid stenosis, following cervical radiation and for those with post-cervical surgery stenosis.

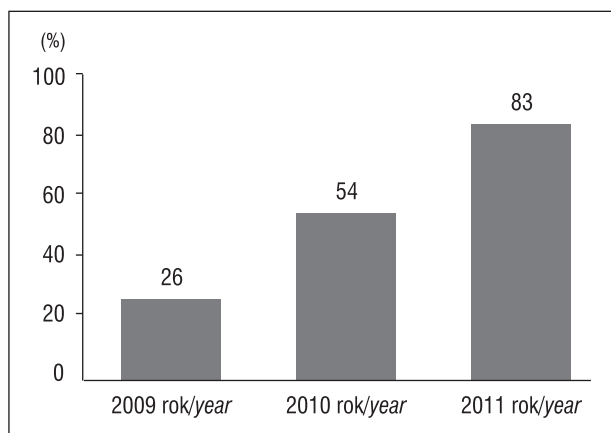
Material and methods

In 2009 we commenced CEA procedures in atherosclerotic carotid stenosis treatment in the General and Vascular Surgery Ward in Siedlce Specialist Hospital. Up to the end of 2011 we performed 163 cervical endarterectomies on 151 patients with carotid stenosis. The operation team consisted of two vascular surgeons and one vascular surgery trainee. The number of operations per year is shown in Figure 1.

Of the patients who underwent surgery, 35% were females (n = 57) while 65% were males (n = 106). The youngest patient was 46, the oldest 86, while the average age of our patients was 68 (Fig. 2). 144 patients (89%) underwent CEA because of symptomatic ICA stenosis of more than 70%. Moreover, the remaining 19 patients (11%) had asymptomatic ICA stenosis of more than 80% (Fig. 3). The asymptomatic group included patients qualified for planned vascular reconstruction of lower limb arteries or after symptomatic other-side carotid stenosis treatment (12 patients).

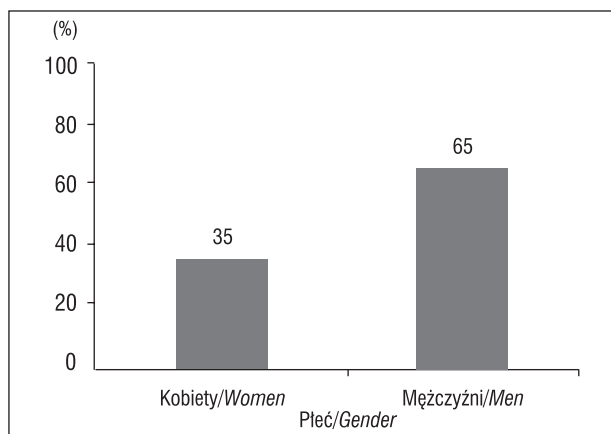
The most common coexisting diseases in our patients were: hypertension (72%), coronary disease (85%) and diabetes mellitus (25%). Moreover, 85% of our patients classified themselves as smokers.

The severity of carotid stenosis was assessed by a carotid artery Doppler-duplex ultrasonography measuring the blood flow acceleration on the stenotic site. A proper



Rycina 1. Liczba wykonanych endarterektomii tętnic szyjnych wewnętrznych w latach 2009–2011

Figure 1. Number of ICEA performed during the period 2009–2011

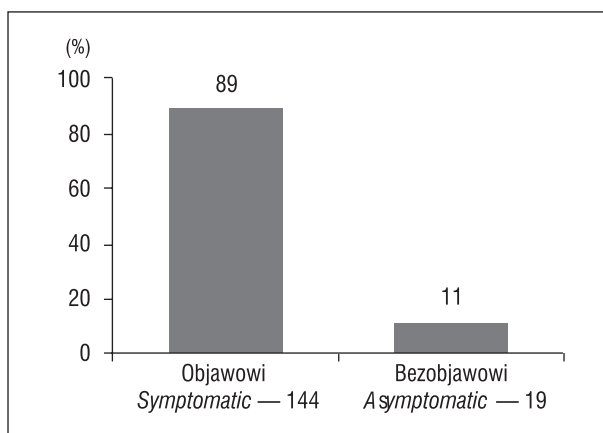


Rycina 2. Płeć chorych
Figure 2. Patient gender

się chorzy zakwalifikowani do planowego zabiegu rekonstrukcyjnego w obrębie tętnic kończyn dolnych oraz operowani wcześniej z powodu objawowego zwężenia tętnicy szyjnej po stronie przeciwnej (12 pacjentów).

Spośród chorób współistniejących u omawianych pacjentów najczęściej stwierdzano: nadciśnienie tętnicze (72%), chorobę wieńcową (85%) oraz cukrzycę (23%). Do palenia tytoniu przyznało się 83% chorych. Stopień zwężenia tętnicy szyjnej określano na podstawie parametrów przepływu ocenianych w badaniu ultrasonograficznym doppler-duplex, tj. wzrostu prędkości przepływu w miejscu zwężenia. W przypadkach trudnych diagnostycznie u czterech pacjentów (2,5%) poza badaniem dopplerowskim dodatkowo wykonano angiogramografię komputerową, która potwierdziła stopień zwężenia.

Rutynowym znieczuleniem stosowanym w ośrodku autorów artykułu do operacji udrożnienia tętnicy szyjnej wewnętrznej jest znieczulenie miejscowe (98%). Znieczulenie ogólne zastosowano w dwóch przypadkach u pacjentów niewspółpracujących i u dwóch, u których stwierdzono niedrożność tętnicy szyjnej wewnętrznej po stronie przeciwnej. Ze względu na brak możliwości monitorowania stanu świadomości oraz funkcji motorycznej



Rycina 3. Liczba i procent chorych z objawowym i bezobjawowym zwężeniem tętnicy szyjnej wewnętrznej

Figure 3. Asymptomatic and symptomatic ICA stenosis patients

assessment of the stenosis was completed by a CT angiography used in 4 (2.5%) patients in whom the ultrasound had been inconclusive.

Although local anesthesia for internal carotid artery revascularization was the standard method used, general anesthesia was used on two uncooperative patients, as well as on two patients presenting other-side carotid occlusion. Because in patients undergoing general anesthesia monitoring of consciousness, motor and sensor functions (that can be impaired by temporary carotid clamping) is impossible, the obligatory cerebral circulation shunt was implemented a clumped artery by-pass (Fig. 4).

A shunt was employed generally in 9 patients (5.5%), including patients who presented cerebral hemisphere ischemia symptoms after carotid artery clamping.

Results

CEA was performed with artery primary closure in 142 (87%) and in 21 (13%) cases using a polyurethane patch (Fig. 5). The duration of carotid artery clamping was from 12 min to 35 min (average 17 min). Moreover, 3000–4000 units of heparine were administered routinely just as soon as the arteries were surgically managed.

During the initial stage of our employment of CEA (the first 6 months) we decided not to operate in 3 cases due to neurological disorders caused by clamping the common and internal cervical arteries.

Although one patient (male) had an intraoperative ischemic stroke, no neurological hospitalization was necessary. One patient (female) developed hemorrhagic stroke on the second postoperative day because of a sudden rise in blood pressure (200/110 mm Hg) and needed neurological hospitalization and rehabilitation. Although one patient (female) had acute coronary disease soon after the operation and needed five days of cardiological hospitalization, she left hospital without any complications. In one case the postoperative wound needed revision within 12 postoperative hours due

i sensorycznej, które mogą być upośledzone w czasie zaciśnięcia tętnic szyjnych, u pacjentów operowanych w znieczuleniu ogólnym obligatoryjnie stosowano czasowy przepływ domózgowy (*shunt*), omijający zaklemony odcinek tętnicy szyjnej (ryc. 4).

Czasowy przepływ domózgowy — *shunt* — zastosowano łącznie w dziewięciu przypadkach (5,5%). Oprócz wyżej wymienionych, również u pacjentów, u których po zaciśnięciu tętnicy szyjnej wewnętrznej pojawiły się objawy niedokrwienia półkuli mózgu.

Wyniki

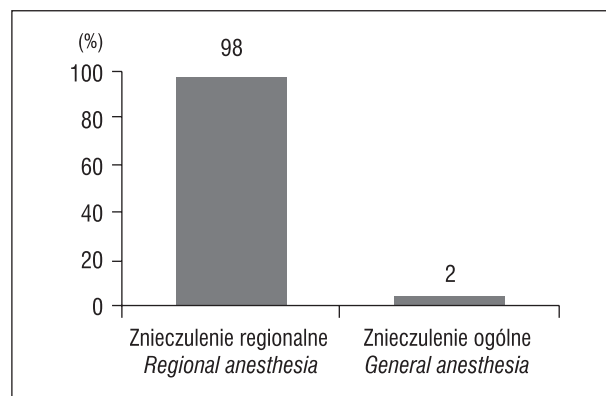
Metodą endarterektomii z bezpośrednim zeszcieniem tętnicy wykonano 142 operacje (87%). Zabieg udrożnienia z użyciem łaty poliuretanowej przeprowadzono 21 razy (13%) (ryc. 5). Czas zaciśnięcia tętnicy szyjnej wyniósł od 12 do 35 minut (śr. 17 min). Podczas operacji rutynowo podawano dożylnie od 3000 do 4000 jednostek heparyny.

W początkowym okresie doświadczeń operacyjnych (pierwsze pół roku) trzykrotnie odstąpiono od endarterektomii z powodu wystąpienia objawów neurologicznych bezpośrednio po zaciśnięciu tętnicy szyjnej wewnętrznej i wspólnej.

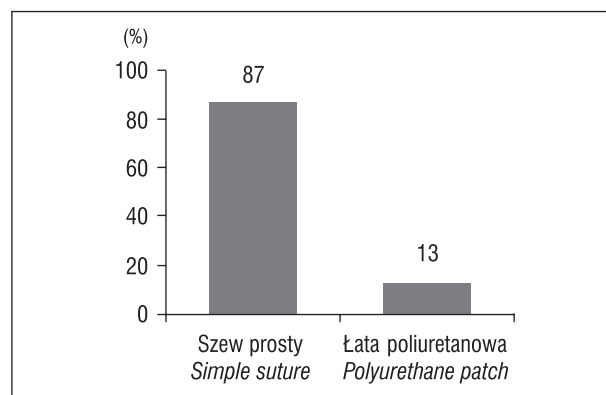
U jednego chorego wystąpił śródoperacyjny udar niedokrwienny, który nie wymagał leczenia w oddziale neurologicznym. Jedna pacjentka doznała w drugiej dobie po operacji udaru krwotocznego, spowodowanego nagłym podwyższeniem ciśnienia do wartości 200/110 mm Hg. Chora ta wymagała dalszego leczenia w oddziale neurologicznym i rehabilitacji. U jednej pacjentki rozpoznano w bezpośrednim okresie pooperacyjnym ostry zespół wieńcowy. Chora przez pięć dni była leczona w oddziale kardiologii, skąd wypisana została do domu bez dolegliwości. Również w jednym przypadku około 12 godzin po operacji wykonano rewizję rany operacyjnej z powodu obecności krwiaka. Rehabilitacji logopedycznej wymagał jeden pacjent z przejściowym niedowładem nerwu podjęzykowego po stronie operowanej.

W trzech przypadkach (1,8%) stwierdzono śródoperacyjnie brak wypływu wstecznego z tętnicy szyjnej wewnętrznej, mimo że przedoperacyjnie wykonane badanie USG nie wykazało niedrożności naczynia. W dwóch z nich udało się odessać za pomocą cewnika naczyniowego świeżą skrzeplinę, uzyskując zadawalający wypływ wsteczny, w trzecim przypadku, po nieskutecznych próbach odessania, podjęto decyzję o podwiązaniu tętnicy przed zwolnieniem zacisków naczyniowych. Badania ultrasonograficzne u opisanych wyżej pacjentów były wykonane od 10 do 2 dni przed zabiegiem i w tym okresie prawdopodobnie doszło do wytworzenia skrzepliny w krytycznie zwężonych naczyniach.

Po operacji każdy pacjent był obserwowany przez zespół anestezyjologiczny na sali intensywnego nadzoru co najmniej 20 godzin. Kontrolne badanie ultrasonograficzne wykonywane było 30, 90 i 240 dni po operacji. Odnotowano pięć przypadków (3%) późnych restenoz > 70%, które zakwalifikowano do leczenia endowaskularnego. Restenozy były bezobjawowe i nie dotyczyły chorych, u których wykonano endarterektomię z użyciem łaty.



Rycina 4. Rodzaj znieczulenia stosowany podczas endarterektomii tętnicy szyjnej wewnętrznej
Figure 4. Type of anesthesia during ICEA



Rycina 5. Sposób zamykania arteriotomii po udrożnieniu tętnicy szyjnej wewnętrznej
Figure 5. Arteriotomy management after CEA — sutures, polyurethane patch

Tabela I. Powikłania po endarterektomii tętnicy szyjnej wewnętrznej
Table I. CEA complications

Udar niedokrwienny <i>Ischemic stroke</i>	1	0,6%
Udar krwotoczny <i>Hemorrhagic stroke</i>	1	0,6%
Ostry zespół wieńcowy <i>Coronary artery disease</i>	1	0,6%
Krwawienie wymagające kontroli rany <i>Hemorrhage that demanded wound inspection</i>	1	0,6%
Niedowład nerwu podjęzykowego <i>Lingual nerve paresis</i>	1	0,6%

to hematoma. Moreover, one patient needed speech therapy because of transient operation-side lingual nerve plegia.

In 3 cases (1.8%) there was no reverse ICA blood flow and a preoperative ultrasound examination did not show ICA occlusion. In two of these three cases the primary blood clot was extracted from the vessel by a vascular catheter that provided reverse blood flow. In one of these three cases the extraction of the blood clot was unsuccessful and the artery was ligated

Dyskusja

Pierwsze samodzielnie wykonywane operacje często wiążą się ze wzmożoną ostrożnością i nadmierną chęcią uniknięcia powikłań. Tym też możemy wytłumaczyć decyzje zespołu o odstąpieniu od zaplanowanej endarterektomii tętnic szyjnych po pojawieniu się objawów niedokrwienia mózgu tuż po zaciśnięciu naczyń. Z tych właśnie powodów w każdym następnym przypadku po wystąpieniu takich objawów zakładano czasowy *shunt* [10, 11].

W analizowanym materiale odsetek odnotowanych powikłań po udrożnieniu tętnicy szyjnej wewnętrznej nie odbiegał od danych przedstawianych w piśmiennictwie. Skumulowany odsetek udarów i zgonów wyniósł 1,3% przy dopuszczalnym 6% dla zwężeń objawowych i 3% dla bezobjawowych [12].

Nasilenie choroby niedokrwiennej serca i/lub zawał zdarza się w 0,5–4,9%. Krwawienie z rany pooperacyjnej stwierdza się statystycznie w 1,2–6,2% przypadków. W opisanym przypadku związane było z krwawieniem z niewielkiego naczynia żylnego, które uaktywniło się przy incydencie wzrostu ciśnienia tętniczego w okresie pooperacyjnym. Do uszkodzenia nerwu podjęzykowego dochodzi statystycznie w 1,2–20% przypadków. U opisanego pacjenta nie było to uszkodzenie trwałe i objawy pod postacią zbaczania języka na stronę uszkodzenia wycofały się po 8 tygodniach [13].

W ośrodku autorów u większości chorych po udrożnieniu, tj. w 87% przypadków, stosowano szew prosty do zamknięcia miejsca po arteriotomii. W pozostałych 13% przypadków wykonano angioplastykę tętnicy szyjnej wewnętrznej z użyciem łąki syntetycznej z poliuretanu. Dotyczyło to pacjentów, u których udrażniana tętnica była proporcjonalnie znamienne wąska oraz w przypadku obawy powstania istotnego zwężenia tętnicy po zastosowaniu szwu prostego. Użycie łąki wydłużało czas zaklemania tętnic szyjnych. Jednak odnotowane restenozy w miejscu operowanym nie dotyczyły tych chorych, u których do zamknięcia tętnicy użyto wyżej wymienionej łąki [14].

Większa dostępność i rozwój różnych metod diagnostyki obrazowej oraz wzrost świadomości zdrowotnej pacjentów ma istotny wpływ na liczbę wykonywanych zabiegów usprawniających przepływ w tętnicach szyjnych [15, 16]. Z tych właśnie powodów powstawanie nowych ośrodków zajmujących się powyższą problematyką uważa się za bardzo korzystne i w pełni uzasadnione. Aczkolwiek w pierwszym okresie pracy z pewnością istotną rolę odgrywa jak najszybsze zdobycie doświadczenia przez zespół operacyjny, co ma integralny związek z krzywą uczenia się [17]. Stwierdzenie to w pełni odnosi się do przedstawionych wyników leczenia zwężeń tętnic szyjnych wewnętrznych.

Wnioski

Powstawanie nowych ośrodków wykonujących zabiegi udrożnienia tętnic szyjnych nie wpływa niekorzystnie na ogólnokrajowe statystyki powikłań pooperacyjnych.

before the clamps were released. Doppler ultrasound examinations in those patients were carried out for 10 to 2 days before the operation and during that period the blood clot was observed to have formed in critically-narrowed vessels.

Every patient was monitored by the anesthetic team at least for 20 hours after the operation. A check-up ultrasound examination was carried out at 30, 90 and 240 days after the operation through which we discovered 5 (3%) cases of late restenosis of more than 70% qualified for endovascular management. The cases of restenosis were asymptomatic and did not concern patients with patch angioplasty.

Discussion

The first individual and unassisted operations are related with the highest concern and excessive will to avoid complications. This is why surgeons decide to cease revascularization procedures when cerebral ischemic symptoms appear soon after cervical arteries are clamped. In all subsequent patients presenting these symptoms we employed a temporary shunt.

The percentage of complications in our department is similar to that presented in the literature. Total percentage of strokes and deaths was 1.3% whereas 6% for symptomatic and 3% for asymptomatic stenosis are generally acceptable [14].

Coronary artery disease progression and/or cardiac infarction are present generally in 0.5–4.9% of cases. Postoperative wound bleeding (hemorrhage) is present in 1.2–6.2% cases. In our case, postoperative hemorrhage was caused by small leak in an vein due to a rise in postoperative blood pressure. Lingual nerve injury is generally present statistically in 1.2–20% cases. Our patient had transient lingual nerve malfunction lasting for 8 weeks manifested with injured-side tongue movement deviation [15].

In most endarterectomies we performed primary artery closure (87%). In the remaining 13% of cases we performed ICA angioplasty with a polyurethane patch. The patch was used when the operated artery was found to be significantly narrowed or when primary closure could significantly narrow the operated artery. Although the use of the patch prolonged the duration of carotid artery clamping, there was no subsequent restenosis in these cases [16].

Better access to and progress in revascularization techniques, together with a better understanding of one's own health, are responsible for the increasing quantity of medical procedures focused on improving cervical perfusion. Thus, the introduction of new vascular centers acquainted with such techniques seems to be the right course of action. Although the speedy acquisition of professional experience by the operating team is crucial, there is a learning curve involved [17]. This is represented in our own results regarding cervical artery stenosis treatment.

U chorych z krytycznym zwężeniem tętnicy szyjnej wewnętrznej konieczne jest wykonanie badania ultrasonograficznego doppler-duplex bezpośrednio przed zabiegiem endarterektomii. Informacja o ewentualnej niedrożności (wykrzepieniu krytycznie zwężonej) tętnicy ma istotny wpływ na decyzje i postępowanie operatora.

Użycie łaty poliuretanowej, służącej do zamknięcia arteriotomii, może istotnie wpływać na zmniejszenie ryzyka wystąpienia restenozy po udrożnieniu tętnicy szyjnej wewnętrznej.

Piśmiennictwo (References)

1. Członkowska A, Ryglewicz D. Epidemiologia udarów mózgu. *Terapia* 1996; 11: 9–13.
2. Veith FJ, Amor M, Ohki T *et al.* Current status of carotid bifurcation angioplasty and stenting based on a consensus of opinion leaders. *J Vasc Surg.* 2001; 33 (2 suppl.): 111–S116.
3. Członkowska A, Sarzyńska-Długosz I, Krawczyk M. Ocena dostępności wczesnej kompleksowej rehabilitacji poudarowej w Polsce. *Neurol Neurochir Pol.* 2006; 40: 10–15.
4. Szczudlik A, Kozubski W, Drozdowski W *et al.* Postępowanie w ostrym udarze niedokrwiennym mózgu. Raport zespołu ekspertów Narodowego Programu Profilaktyki i Leczenia Udaru Mózgu. *Przew Lek.* 2001; 4: 65–82.
5. North American Symptomatic Carotid Endarterectomy Trial Collaborators. Beneficial effect of carotid endarterectomy in symptomatic patients with high grade carotid stenosis. *N Engl J Med.* 1991; 325: 445–453.
6. European Carotid Surgery Trialists Collaborative Group. MRC European Carotid Surgery Trial, interim results for symptomatic patients with severe (70–90%) or with mild (0–29%) carotid stenosis. *Lancet* 1991; 337: 1235–1243.
7. Liapis CD, Bell PRF, Mikhailidis D *et al.* European Society of Vascular Surgery (ESVS) guidelines. Invasive treatment for carotid stenosis: indications, techniques. *Acta Angiol.* 2010; 16: 190–194.
8. Halliday A, Mansfield A, Marro J *et al.* MRC Asymptomatic Carotid Surgery Trial (ACST) Collaborative Group. Prevention of disabling and fatal strokes by successful carotid endarterectomy in patients without recent neurological symptoms: randomised controlled trial. *Lancet* 2004; 363: 1491–502.
9. Ederle J, Bonati L, Dobson J *et al.* on behalf of CAVATAS investigators. Endovascular treatment with angioplasty Or stenting versus endarterectomy in patients with carotid artery stenosis in the Carotid And Veretebral Artery Transluminal Angioplasty Study (CAVATAS): long-term follow-up of a randomized trial. *Lancet Neurol.* 2009; 8: 898–907.
10. Szeder V, Torbey MT. Prevention and treatment of perioperative stroke. *Neurologist* 2008; 14: 30–6.
11. Bond R, Rerkasem K, Rothwell PM. Routine or selective carotid artery shunting for carotid endarterectomy (and different methods of monitoring in selective shunting). *Cochrane Database of Syst. Rev.* 2002; CD000190.

Conclusions

1. Introducing new cervical artery revascularization centers do not negatively affect nationwide postoperative complication rates.
2. Patients with critical internal cervical artery stenosis should undergo a Doppler-duplex ultrasound examination before an endarterectomy that provides information about cervical artery occlusion (critically narrowed artery embolisation) thus, helping the operating surgeon to make the right decision regarding surgical management.
3. The employment of a polyurethane patch for an arteriotomy closure reduces the risk of restenosis.

12. Baker JD, Rutherford RB, Bernstein EF *et al.* Suggested standards for reports dealing with cerebrovascular disease. Subcommittee on Reporting Standards for Cerebrovascular Disease, Ad Hoc Committee on Reporting Standards, Society for Vascular Surgery/North American Chapter, International Society for Cardiovascular Surgery. *J Vasc Surg.* 1988; 8: 721–729.
13. Andziak P. Chirurgia pozaczaskowych tętnic mózgowych. *PZWL* 2007; 7: 210–217.
14. Mannheim D, Weller B, Vahadim E, Karmeli R. Carotid endarterectomy with a polyurethane patch versus primary closure: a prospective randomized study. *J Vasc Surg.* 2005; 41: 403–408.
15. Elwertowski M, Małek G. Ultrasonografia tętnic szyjnych. In: *Ultrasonografia dopplerowska. Zastosowanie kliniczne.* Medipage, Warszawa 2001; 65.
16. Bisdas S, Nemitz O, Berding G *et al.* Correlative assessment of cerebral blood flow obtained with perfusion CT and positron emission tomography in symptomatic stenotic carotid disease. *Eur Radiol.* 2006; 16: 2220–2228.
17. Brott TG, Halperin JL, Abbara S *et al.* 2011 ASA/ACCF/AHA/AANN/AANS/ACR/ASNR/CNS/SAIP/SCAI/SIR/SNIS/SVM/SVS Guideline on the Management of Patients With Extracranial Carotid and Vertebral Artery Disease A Report of the American College of Cardiology Foundation/American Heart Association Task Force on Practice Guidelines, and the American Stroke Association, American Association of Neuroscience Nurses, American Association of Neurological Surgeons, American College of Radiology, American Society of Neuroradiology, Congress of Neurological Surgeons, Society of Atherosclerosis Imaging and Prevention, Society for Cardiovascular Angiography and Interventions, Society of Interventional Radiology, Society of NeuroInterventional Surgery, Society for Vascular Medicine, and Society for Vascular Surgery Developed in Collaboration With the American Academy of Neurology and Society of Cardiovascular Computed Tomography. *J Am Coll Cardiol.* 2011; 57: e16–94.

Adres do korespondencji (Address for correspondence):

Dr n. med. Stanisław Jeziernicki
Oddział Chirurgii Ogólnej i Naczyniowej
Mazowieckiego Szpitala Wojewódzkiego w Siedlcach
ul. Poniatowskiego 26, 08–110 Siedlce
e-mail: stanislaw14@wp.pl

Praca wpłynęła do Redakcji: 21.02.2013 r.