

Carotid artery paraganglioma: a family — case report, occurrence, and the method of treatment

Kłębczak tętnicy szyjnej, a występowanie rodzinne — opis przypadku i sposobu postępowania

Rafał Boczej, Janusz Kuśmierz, Wojciech Śliwiński, Marek Motyka

Chair and Department of Vascular and General Surgery, The Medical University of Silesia in County Hospital, Bytom, Poland (Katedra i Oddział Kliniczny Chirurgii Naczyniowej i Ogólnej Śląskiego Uniwersytetu Medycznego, Wojewódzki Szpital Specjalistyczny nr 4 w Bytomiu)

Abstract

Gangliomas are tumors of the neurogenic origin, developing from non-chromocytomic paraganglioma cells. The most common location of paragangliomas in the head and neck region is the bifurcation of the common carotid artery. Paragangliomas are very rare tumours. They stand for approximately 0.03% of all neoplasms. The 10% of the cases have a family history. This is also associated with a higher risk of multiple neoplasms and more frequent coexistence of other diseases such as pheochromocytoma, medullar thyroid carcinoma, parathyroid adenoma and Recklinghausen's disease. This publication presents cases of a carotid artery paraganglioma occurring in both father and son case and it shows two different managements' strategies.

Key words:

Streszczenie

Przyzwojaki (paraganglioma, chemodectoma, glomus tumors) są guzami pochodzenia neurogennego, rozwijającymi się z komórek przyzwojowych niechromocytomicznych. Jedną z najczęstszych lokalizacji przyzwojaków w obrębie głowy i szyi jest rozwidlenie tętnicy szyjnej wewnętrznej. Kłębczaki należą do rzadkich guzów i stanowią około 0,03% wszystkich nowotworów. W 10% przypadków stwierdza się rodzinne występowanie tych guzów co wiąże się również z większym ryzykiem wieloogniskowości zmian i częstszym współistnieniem takich chorób jak chorób jak pheochromocytoma, rakiem rdzeniastym tarczycy, gruczolakiem przytarczyc i chorobą Recklinghausena. Praca ta przedstawia przypadek występowania kłębczaka tętnicy szyjnej u ojca i syna oraz dwa różne sposoby postępowania terapeutycznego.

Słowa kluczowe: kłębczak tętnicy szyjnej, leczenie chirurgiczne, radioterapia

Acta Angiol 2012; 18, 2: 18–22

Carotid artery paraganglioma: a family-case report, occurrence, and the method of treatment

Gangliomas are tumours of the neurogenic origin, developing from non-chromocytomic paraganglioma

Kłębczak tętnicy szyjnej, a występowanie rodzinne — opis przypadku i sposobu postępowania

Przyzwojaki (paraganglioma, chemodectoma, glomus tumors) są guzami pochodzenia neurogennego,

Address for correspondence:

dr Rafał Boczej
WSS Nr 4, Legionów 10, 41–902 Bytom, Poland
tel.: +48 32 396 42 00, faks: +48 32 396 42 43
e-mail: rafalboczej@op.pl

cells. The most common location of paragangliomas in the head and neck region is the bifurcation of the common carotid artery, the upper ampulla of the internal jugular vein, the tympanic cavity, and the bottom ganglion of the vagus nerve [1, 2]. The carotid artery paraganglioma (carotid body tumour-CBT or carotid chemodectoma) is the second most common tumour of the parasympathetic autonomic nervous system in the head and neck region comparing to vagus nerve paraganglioma.

Paragangliomas are very rare tumours. They account for approximately 0.6% of all head and neck tumours and approximately 0.03% of all neoplasms [3]. They can occur at any age but most often are diagnosed between the fourth and sixth decade of life. The incidence is more often connected with female sex (3–6 times). Approximately 10% of cases have a family history. This is also associated with a higher risk of multiple neoplasms and more frequent coexistence of other diseases such as pheochromocytoma, medullar thyroid carcinoma, parathyroid adenoma, and Recklinghausen's disease [4, 5]. There are signs of malignancy in about 6% of cases. The morphology of benign and malignant forms is the same. The presence of metastases in regional lymph nodes is a sign indicating the aggressive form of a tumour [6, 7]. This publication presents cases of a carotid artery paraganglioma occurring in both father and son and shows two different management strategies.

Case report

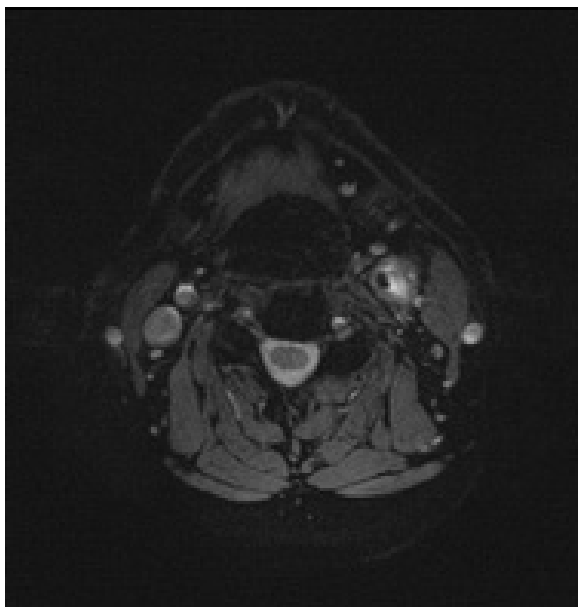
A 56-year-old patient (father) was diagnosed with periodic hypertension and many accompanying diseases, unstable ischaemic heart disease, and obesity. He was referred to the doctor in 2006 due to the presence of a tumour located in the left common carotid artery bifurcation. The patient reported a 2-year history of progressively growing tumour without any symptoms.

On examination there was a 4 cm pulsating tumour located around the left submandibular gland. Ultrasound examination showed a tumour measuring 25 × 24 × 32 mm with volume 9.7 ml, located around the left common carotid artery bifurcation. Imaging examinations were performed. The CT scan showed an intensive supportive tumour measuring approximately 37 × 36 × 26 mm (CC × AP × SD) at and above the level of the left common carotid artery bifurcation. The main mass of the tumour was located above the common carotid artery bifurcation. There was no evidence of a vascular invasion. The tumour did not exceed the limits of the carotid region, and the vessel lumen was without any stenosis. There was no evidence of metastases in cervi-

rozwijającymi się z komórek przyzwojowych niechromochłonnych. Najczęstsza lokalizacja przyzwojaków w obrębie głowy i szyi to rozwidlenie tętnicy szyjnej wewnętrznej, opuszka górna żyły szyjnej wewnętrznej, jama bębnekowa zwój dolny nerwu błędnego [1, 2]. Kłębczak tętnicy szyjnej czyli przyzwojak kłębka szyjnego (*carotid body tumor* [CBT], *carotid body paraganglioma* [CBP], *carotid chemodectoma*) jest najczęściej spotykanym guzem części przywspółczulnej autonomicznego układu nerwowego głowy i szyi obok przyzwojaka nerwu błędnego. Kłębczaki należą do rzadkich guzów — stanowią około 0,6% nowotworów głowy i szyi i około 0,03% wszystkich nowotworów [3]. Mogą występować w każdym wieku, ale najczęściej są wykrywane pomiędzy 4. a 6. dekadą życia, kobiety chorują częściej (3–6 razy). W 10% przypadków stwierdza się rodzinne występowanie tych guzów, co wiąże się również z większym ryzykiem wieloogniskowości zmian i częstszym współistnieniem takich chorób jak chorób jak *pheochromocytoma*, rakiem rdzeniastym tarczycy, gruczolakami przytarczyc i chorobą Recklinghausena [4, 5]. W około 6% przypadków wykazuje cechy złośliwości. Pod względem morfologicznym postaci łagodne i złośliwe nie różnią się między sobą, a objawem wskazującym na agresywność są przerzuty do okolicznych węzłów chłonnych [6, 7]. Praca ta przedstawia przypadek występowania kłębczaka tętnicy szyjnej u ojca i syna oraz dwa różne sposoby postępowania terapeutycznego.

Opis przypadku

Pacjent (ojciec) w chwili rozpoznania lat 56, obciążony nadciśnieniem tętniczym z okresowymi zwyżkami, niestabilną chorobą niedokrwienną mięśnia sercowego i z otyłością zgłosił się w 2006 roku do lekarza z powodu guza okolicy podziału tętnicy szyjnej wspólnej lewej. W wywiadzie stopniowo narastający guz od około 2 lat niedający innych dolegliwości. Palpacyjnie w okolicy ślinianki podżuchwowej lewej badalny guz wielkości około 4 cm z cechami udzielonego tętnienia. W badaniu USG stwierdzono guz o wymiarach 25 × 24 × 32 mm, V — 9,7 ml w okolicy rozwidlenia tętnicy szyjnej wspólnej lewej. U chorego wykonano badania obrazowe. W badaniu TK szyi stwierdzono na wysokości i powyżej podziału tętnicy szyjnej wspólnej lewej intensywnie wzmacniający się guz o wymiarach około 37 × 36 × 26 mm (CC × AP × SD). Główna masa guza zlokalizowana powyżej rozwidlenia tętnicy szyjnej wspólnej. Zmiana bez cech naciekania naczyń, nie przekracza granic przestrzeni tętnicy szyjnej, światło naczyń bez cech zwężenia. Węzły chłonne szyjne bez cech przerzutów. Agenezja żyły szyjnej wewnętrznej lewej (ryc. 1). Wielkość zmiany i morfologię potwierdził wynik badania rezonansu magnetycznego.



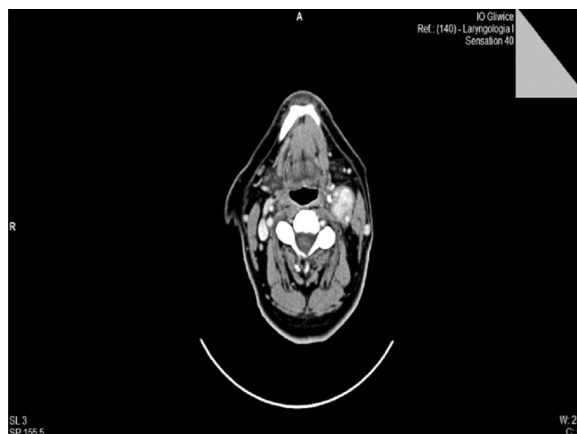Rycina 1. Obraz TK kłębczak tętnicy szyjnej lewej, stan przed radioterapią (ojciec)

Figure 1. CT scan Carotid artery paraganglioma, before radiotherapy (father)

cal lymph nodes. An agenesis of the left internal jugular vein was found. The size and morphology of the tumour was confirmed by MR imaging examination.

Colour Doppler ultrasound examination revealed that the common carotid artery was compressed by the tumour. The flow level in the arteries was normal. There were a large number of small blood vessels in the tumour. The needle biopsy aspiration was performed under an ultrasound control and atypical cells were found in the tumour. The patient was treated at the Institute of Oncology. Due to the high risk of surgical treatment and the lack of the patient's consent to this modality of treatment, he was qualified for radiotherapy. He was prescribed a dose of 54Gy/27 fractions. The course of each radiotherapy cycle was performed without any complications. A gradual decrease in the tumour size was observed in the control imaging studies. CT examination performed in February 2010 revealed the tumour size to be 29 × 24 × 36 mm, well demarcated from the surrounding tissues, with concentrated contrast intensification. The patient is currently in good general condition without any complaints.

The 26-year-old son of the above-mentioned patient was referred to our Department for surgery due to the presence of a tumour in the left common carotid artery site. He had noticed a tumour growing gradually for several months on the left side of the neck with no other coexisting symptoms. The patient had no co-morbidities. There was a palpable, pulsating tumour of size



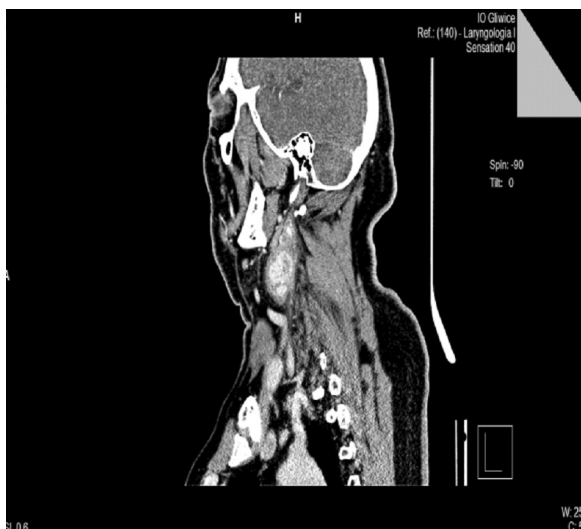Rycina 2. Obraz TK kłębczak tętnicy szyjnej lewej, stan po radioterapii (ojciec)

Figure 2. CT scan Carotid artery paraganglioma, after radiotherapy (father)

W badaniu USG color Doppler stwierdzono guza uciskającego tętnicę szyjną wspólną. Przepływ w naczyniach tętnicznych prawidłowy. Guz ma bardzo dużą liczbę drobnych naczyń krwionośnych. Wykonano biopsję aspiracyjną cienkoigłową pod kontrolą USG. W badaniu histopatologicznym stwierdzono komórki nowotworowe o cechach atypii. Pacjent leczony w Instytucie Onkologii.

Ze względu na duże ryzyko leczenia operacyjnego oraz brak zgody chorego na leczenie operacyjne zakwalifikowano do leczenia radioterapią 3D na obszar guza do dawki 54Gy/ 27 frakcji. Przebieg poszczególnych cykli bez powikłań. W kontrolnych badaniach obrazowych stwierdzano stopniowe zmniejszanie się masy guza. W badaniu TK z lutego 2010 roku guz o wymiarach 29 × 24 × 36 mm dobrze odgraniczony od okolicznych tkanek, ulegający intensywnemu wzmocnieniu kontrastowemu (ryc. 2–4). Chory obecnie w stanie ogólnym dobrym, bez dolegliwości.

Syn tego chorego lat 26 zgłosił się do Kliniki autorów niniejszej pracy celem leczenia operacyjnego z powodu guza okolicy podziału lewej tętnicy szyjnej wspólnej. Od kilku miesięcy zauważył stale powiększający się guz okolicy szyi po stronie lewej bez innych dolegliwości. Chory bez obciążenia. Palpacyjnie badalny guz wielkości około 4 × 3 cm w okolicy podziału tętnicy szyjnej wspólnej lewej, zmiana przesuwalna względem podłoża, z cechami udzielonego tętnienia. W badaniu tomografii komputerowej szyi opisano guza o wymiarach 32 × 28 × 41 mm (AP × SD × CC). Guz w fazie tętnicznej o densyjności 130 j.H. W końcowy odcinek guza zatopiony odcinek tętnicy szyjnej wspólnej wraz z opuszką na długość 1,5 cm. Zmiana obejmująca około 60% obwodu tętnicy. Zmiana wnika pomiędzy tętnicę szyjną zewnętrzną i we-



Rycina 3. Obraz TK kłębczak tętnicy szyjnej lewej, stan po radioterapii (ojciec)

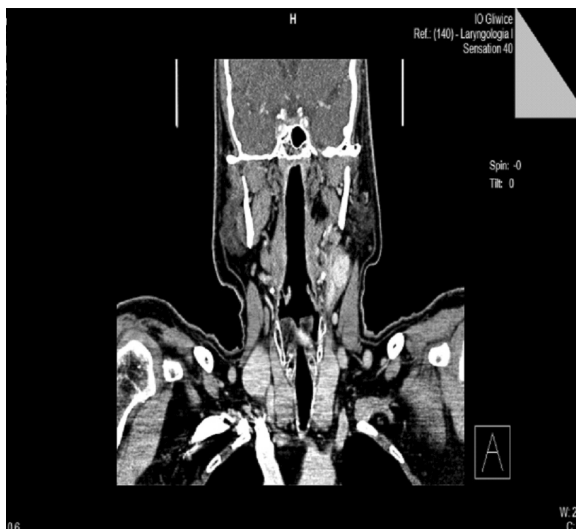Figure 3. CT scan Carotid artery paraganglioma, after radiotherapy (father)

approximately 4×3 cm in the left common carotid artery region. It was possible to move and lift the tumour from the surrounding tissues. CT neck scan displayed the tumour size to be $32 \times 28 \times 41$ mm (APxSDxCC). The tumour density in the arterial phase was 130 H. The 1.5-cm segment of the common carotid artery was enfolded by a section of the tumour. The tumour covered approximately 60% of the diameter of the artery. It penetrated between the internal and the external carotid arteries and caused them to slide apart. It extended to approximately 50% of the diameter of these vessels. The surrounding lymph nodes were not enlarged.

On admission to the Department there were no deviations in laboratory and imaging results, and the patient was qualified for surgery. An operation of the tumour resection was performed. The course of the treatment and post-operative period were without any complications. The patient was discharged home in good general condition with the postoperative wound healing well. A histopathological examination confirmed the “carotid paraganglioma”

Discussion

Gangliomas grow slowly and locally. During their growth they provoke symptoms caused by compression of the surrounding tissues and organs. The symptoms depend on the location of the tumour. Symptoms of gangliomas located in the jugular vein ampulla and in the tympanic cavity are hearing loss and tinnitus. A rosy, domed and pulsating eardrum is observed in otoscopy. Continued tumour growth leads to paralysis of the facial,



Rycina 4. Obraz TK kłębczak tętnicy szyjnej lewej, stan po radioterapii (ojciec)

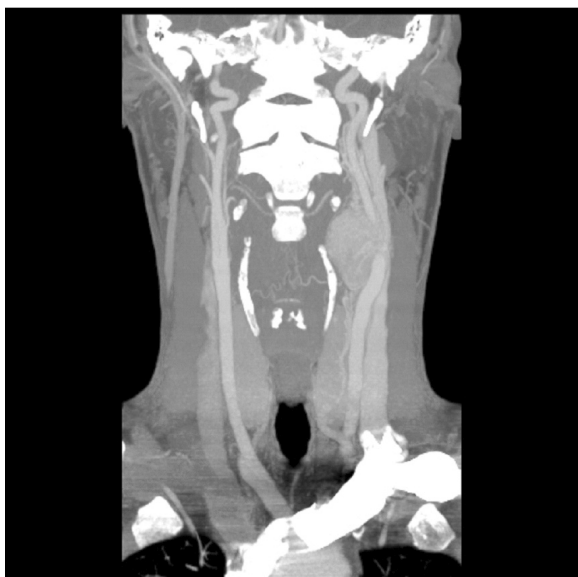Figure 4. CT scan Carotid artery paraganglioma, after radiotherapy (father)

wnętrzną i powoduje ich rozsuniecie, obejmując około 50% obwodu tych naczyń. Okoliczne węzły chłonne niepowiększone (ryc. 5, 6).

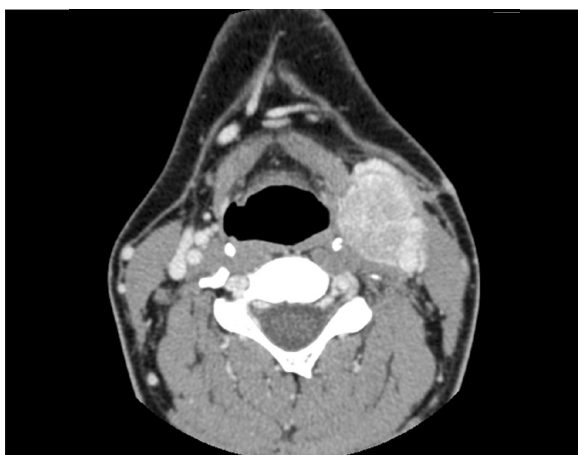
W chwili przyjęcia do Kliniki w badaniach laboratoryjnych i obrazowych bez odchyień. Chory zakwalifikowany do leczenia operacyjnego. Wykonano zabieg wycięcia guza okolicy podziąły lewej tętnicy szyjnej wspólnej (ryc. 7). Przebieg zabiegu i okres pooperacyjny bez powikłań. Chory wypisany do domu w stanie ogólnym dobrym z prawidłowo gojącą się raną pooperacyjną. Badanie histopatologiczne potwierdziło *Carotid paraganglioma*.

Dyskusja

Kłębczaki charakteryzują się powolnym wzrostem miejscowym. W trakcie wzrostu dają objawy wynikające z ucisku na okoliczne tkanki i narządy. Objawy te zależą od lokalizacji guza. Objawami kłębczaków opuszki żyły szyjnej i jamy bębenkowej są niedosłuch i szumy uszne. Zmiany wykazywane w otoskopii to zaróżowienie, uwypuklenie i tętnienie błony bębenkowej. Dalszy wzrost nowotworu prowadzi do porażenia nerwu twarzowego, błędnego, dodatkowego, podjęzykowego [4, 8]. W diagnostyce kłębczaków mamy do dyspozycji wiele metod. Podstawowym ze względu na powszechność i nieinwazyjność jest badanie USG. Badanie te zawsze musi obejmować obie strony szyi [9]. Zdaniem autorów badanie USG powinno być zawsze połączone z badaniem color Doppler, które dostarcza jednocześnie istotnych informacji na temat stanu naczyń krwionośnych i zaburzeń przepływu krwi. Podobne informacje dają inne badania

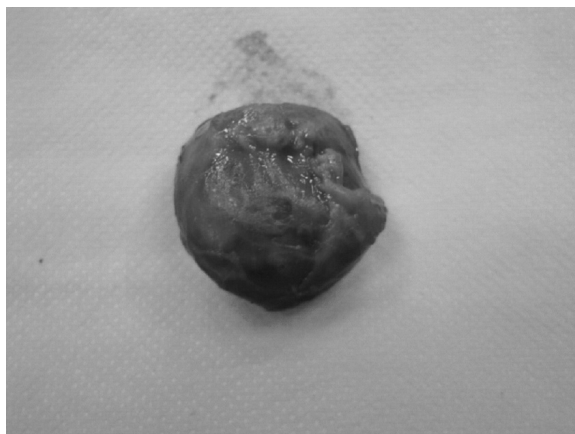

Rycina 5. Obraz TK kłębczak tętnicy szyjnej lewej (syn)
Figure 5. CT scan Carotid artery paraganglioma (son)



Rycina 6. Obraz TK kłębczak tętnicy szyjnej lewej (syn)
Figure 6. CT scan Carotid artery paraganglioma (son)

vagus, accessory, and sublingual nerves [4, 8]. There are many methods used in the diagnosis of "paraganglioma". The primary examination is an ultrasound scan due to its universality and non-invasive nature. This examination should always include both sides of the neck [9]. In our opinion, ultrasound examination should always be performed with a colour Doppler option, which provides important information about the condition of blood vessels and the blood flow. Other imaging examinations such as CT and MR scanning provide similar information; however, they are much more precise. In our opinion, a CT angiography with 3D reconstruction is a particularly important examination, which provides very detailed information about the morphology and



Rycina 7. Kłębczak tętnicy szyjnej lewej (syn). Obraz po wycięciu
Figure 7. Carotid artery paraganglioma (son). After excision

obrazowe, takie jak tomografia komputerowa i rezonans magnetyczny. W odróżnieniu od USG informacje w nich zawarte są znacznie bardziej precyzyjne. Szczególnie ważnym badaniem zdaniem autorów tej pracy jest angiotomografia komputerowa z rekonstrukcją obrazu 3D, która dostarcza bardzo dokładnych informacji dotyczących morfologii oraz topografii zmiany. Wykonywanie biopsji zmiany podejrzanej o kłębczaka naszym zdaniem nie jest zalecane. W przypadku kłębczaków istnieje duże ryzyko powikłań krwotocznych oraz ryzyko uszkodzenia struktur nerwowych [10].

Leczenie operacyjne kłębczaków tętnicy szyjnej jest metodą z wyboru. W ośrodkach angiochirurgicznych o dużym doświadczeniu przeprowadzaniu tych operacji śmiertelność nie przekracza 5%, a częstość powikłań neurologicznych 10% [1]. Radioterapia jest metodą stosowaną samodzielnie w przypadku leczenia zmian zaawansowanych miejscowo oraz kłębczaków po niepełnej resekcji chirurgicznej. Niekiedy wykonuje się również przedoperacyjną radioterapię u pacjentów z zaawansowanym miejscowo guzem w celu cytoredukcji i umożliwienia wykonania zabiegu [2]. Radioterapia jest stosowana również w przypadku przerzutów odległych (choć są one raczej słabo wrażliwe na promieniowanie), przerzutów do okolicznych węzłów chłonnych oraz w przypadku wznowy miejscowej [1].

Wnioski

W pracy pokazano sposób postępowania z kłębczakiem tętnicy szyjnej u pacjentów spokrewnionych. Zgodnie z literaturą w 10% przypadków choroba występuje rodzinnie. W niniejszej pracy opisano przypadek ojca i syna. U obu stwierdzono kłębczaka lewej tętnicy szyjnej, ale sposób postępowania w tych przypadkach

topography of the tumour. We do not recommend performing a biopsy of a paraganglioma malformation. During ganglioma biopsy there is a high risk of bleeding complications and an increased risk of damage to neural structures [10]. Surgery is the method of choice for treatment of carotid artery gangliomas. In the surgical centres performing these operations with teams who have extensive experience, mortality does not exceed 5% and the incidence of the neurological complications is lower than 10% [1]. Radiotherapy is a method used only for the treatment of locally advanced tumours or after incomplete surgical resection. Preoperative radiotherapy is sometimes performed in patients with locally advanced tumours to obtain a cytoreduction and to allow implementation of the treatment [2]. Radiotherapy is also used in cases of distant metastases (although they are not particularly sensitive to radiation), metastases to regional lymph nodes, and in cases of a local recurrence [1].

Conclusions

in this publication we have reviewed methods of treatment in related patients with carotid artery paragangliomas. According to the literature, in 10% of cases the disease occurs within families.

Our publication describes the case of a father and his son. Left carotid artery paraganglioma was found in both cases, but the treatment methods were different. The father was treated with a radiotherapy modality, due to many co-morbidities, a high risk of complications, and a lack of consent to surgery. In his son's case, surgery was performed. We believe that the treatment should be adequate to the condition of the patient. Each treatment method should be explained to the patient and a suggestion of which modality is the best option in his/her particular case should be performed. In our opinion, surgery is the best method for the treatment of carotid artery paragangliomas unless there are serious contraindications to this modality of treatment. The authors believe that the success rate of surgery increases when patients are treated by an experienced surgical team. We believe that such highly specialized, experienced surgical teams are to be found in angiosurgical centres. Indications for radiotherapy are well known and patients should be selected for such treatment accordingly. The authors recommend colour Doppler ultrasound and CT angiography examination with 3D reconstruction as the preoperative diagnostic method. It should be considered whether the colour Doppler ultrasound scanning could be the control and screening examination of the patient's family with carotid artery paraganglioma.

był inny. U ojca ze względu na obciążenia, duże ryzyko powikłań i brak zgody zastosowano radioterapię. U syna natomiast wykonano zabieg operacyjny. Zdaniem autorów sposób postępowania należy dostosować do stanu chorego, każdą z metod należy przedstawić choremu i zaproponować tę, która będzie najlepsza w jego przypadku. Naszym zdaniem operacja jest metodą najlepszą w leczeniu kłębczaków tętnicy szyjnej, o ile nie istnieją poważne przeciwwskazania do operacji. Warunkiem przeprowadzenia operacji jest duże doświadczenie zespołu operacyjnego, a takie właśnie, zdaniem autorów, mają ośrodki angiochirurgiczne. Wskazania do radioterapii są znane i zgodnie z nimi powinno się kwalifikować chorych do leczenia.

Jeżeli chodzi o diagnostykę przedoperacyjną, metodami polecanymi przez autorów jest badanie USG color Doppler oraz badanie angiotomografii komputerowej z rekonstrukcją 3D.

Należałoby się zastanowić czy badanie USG color Doppler nie powinno być badaniem kontrolnym i przesiewowym u potomstwa chorych z kłębczakiem tętnicy szyjnej.

References

1. Perez CA, Brady LW (2004) Unusual nonepithelial tumors of the head and neck. In: Principles and Practice of Radiation Oncology. Perez CA. 4th Edition, Lippincott Williams and Wilkins, New York, 1117–1123.
2. Sessions R, Harrison L, Forastiere M (2001) Tumors of the salivary glands and paragangliomas. In: Cancer. Principles and Practice of Oncology. DeVita VT Jr, Hellman S, Rosenberg SA (eds). 6th Edition, Lippincott Williams and Wilkins, New York.
3. Lee JH, Barich F, Karnell LH, et al (2002) National Cancer Data Base report on malignant paragangliomas of the head and neck. *Cancer*; 94: 730–737.
4. Niemczyk K, Kowalska M (2003) Nowotwory ucha i kości skroniowej. *Terapia*; 6: 138.
5. Kozakiewicz J., Teodorowicz E., Motyka M, et al (2005) A Neck chemodectoma — survey of literature and description of one case of maligna chemodectoma. *Otolaryngol Pol*; 59: 623–626.
6. Yahsi S, Akpolat N, Karlidag T (2004) Malignant jugular paraganglioma: a case report. *Kulak Burun Bogaz Ihtis Derg*; 12: 134–138.
7. Gołąbek W, Kłos A (2004) Przyzwojaki głowy i szyi. *Magazyn Otolaryngologiczny*; supl. 5: 7–10.
8. Koischwitz D, Gritzman N Ultrasound of the neck. *Radiol Clin North Am*, 200, 38 1029.
9. Dorobisz A, Zaleska P (2004) Przyzwojaki głowy i szyi — nowotwory pochodzenia nerwowego. *Pol Merk Lek*; 17: 99, 292.
10. Noszczyk W (2007) Chirurgia tętnic i żył obwodowych. *PZWL*; 829–834.