

Arteriovenous fistula of iliac vessels as a complication of iatrogenic injury of iliac artery

Przetoka tętniczo-żylna naczyń biodrowych jako powikłanie jatrogennego uszkodzenia tętnicy biodrowej

Zbigniew Kowalik, Andrzej Kucharski, Jacek Hobot

General and Vascular Surgery Department of the Regional Medical Centre, Opole, Poland (Oddział Chirurgii Ogólnej i Naczyniowej Wojewódzkiego Centrum Medycznego w Opolu)

Abstract

We presented a case of a 34 year old patient admitted to General and Vascular Surgery Department of the Regional Medical Centre in Opole because of chronic ischaemia of a lower right extremity with a suspicion of arteriovenous fistula of iliac vessels. Four years before the patient's right iliac artery was injured during a laparoscopy. The arteriography of pelvic and lower extremities vessels was done and arteriovenous fistula of right common iliac vessels was diagnosed. The patient was qualified to be operated on. An iliac common artery was ligated above and below a fistula. A circulation in extremity was restored by aorto-iliac bypass. A postoperative course was complicated by intestinal adhesions treated by operation. Twelve days after the operation the patient was discharged home in good general and local condition.

Key words: further complication of laparoscopy, injure of iliac artery, arteriovenous fistula

Streszczenie

W pracy przedstawiono przypadek 34-letniej pacjentki przyjętej na Oddział Chirurgii Ogólnej i Naczyniowej Wojewódzkiego Centrum Medycznego w Opolu z powodu przewlekłego niedokrwienia kończyny dolnej prawej z podejrzeniem przetoki tętniczo-żylną naczyń biodrowych. U chorej przed 4 laty podczas laparoskopii uszkodzono prawą tętnicę biodrową. W wykonanej arteriografii naczyń miednicy i kończyn dolnych rozpoznano przetokę tętniczo-żylną naczyń biodrowych wspólnych prawych. Chorą zakwalifikowano do leczenia operacyjnego. Podwiązano tętnicę biodrową wspólną powyżej i poniżej przetoki. Krążenie krwi w kończynie przywrócono, wykonując przeszło aortalno-biodrowe. Przebieg pooperacyjny był powikłany zrostową niedrożnością jelit leczoną operacyjnie. W 12 dniu po zabiegu naczyniowym chorą, w stanie ogólnym i miejscowym dobrym, wypisano ze szpitala.

Słowa kluczowe: późne powikłania laparoskopii, uszkodzenie tętnicy biodrowej, przetoka tętniczo-żylna

Introduction

Posttraumatic artero-venous fistula is an incorrect artery to vein connection; usually it is caused by penetrating injury [1]. It's a rare late complication after a ves-

Wstęp

Pourazowa przetoka tętniczo-żylna jest nieprawidłowym połączeniem tętnicy z żyłą, powstałym przede wszystkim w wyniku ran przenikających [1]. Jest ona także

Address for correspondence (Adres do korespondencji):

Lek. med. Jacek Hobot, Oddział Chirurgii Ogólnej i Naczyniowej Wojewódzkiego Centrum Medycznego, Al. Witosa 26, 45–418 Opole, Poland
tel./faks: +48 (0 77) 452 06 50, e-mail: Hobotj@wp.pl

sel's surgery, as well. There are different symptoms of fistula, depending on localization and blood flow scale. There is often a vascular murmur on auscultation over a fistula. Symptoms of organ's ischaemia may dominant according to blood "robbery". In cases of great and long-term leakage, the right heart failure appears [2]. In the course of time, the leakage through a fistula may increase [3, 4]. Evaluation of ischaemia symptoms in the course of disease time may be explained by compensate possibilities exhausting.

Case report

Patient E.S., a 34-years-old woman was admitted to the General and Vascular surgery department in Opole due to chronic right lower extremity ischaemia and with suspicion of arterio-venous iliac vessels' fistula. Four years ago, during the laparoscopic chromopertubation, the right iliac common artery's injury took a place. The urgent laparotomy was carried out and injured iliac artery was sutured. Since this time the patient complained of right lower extremity's pain after an effort. The patient was additionally treated few times because of non-complete ileus, using non-invasive procedures. Once he was operated on because of ileus caused by adhesions. Three years later a doppler-method USG was performed and arterio-venous iliac vessels' fistula with widened vessels and a blood flow decreased in the right femoral artery. As the time went, the no-pain walk distance reached 50 m value. Patient complained of vertigo and collapses.

At the time of admission patient's general state was good. On examination of right lower extremity only in the groin the pulse was detected, but it was weaker then the pulse in left groin. On the left lower extremity the pulse in all typical places was detected. A silent vasal murmur over the right iliac fosse was affirmed. There weren't clinical symptoms of the right heart failure. The pelvic and lower extremity vessels' arteriography was applied and it revealed the arterio-venous fistula of right common iliac vessels (Fig. 1, 2). For the sake of the leak's scale and through lack of suitable endovascular stent-graft, while the symptoms of lower extremity's ischaemia progressed, the endovascular method of treatment was recognized as impossible in that case. The patient was qualified for the classic surgery.

From the transperitoneal access, next to massive adhesions' liberation, a back peritoneum was incised and abdominal aorta and right common iliac vessels were exposed. On palpation a distinct vascular hum in the course of right arterial axis was affirmed. The iliac common artery and vein were trapped in a tough scar. The aorta and iliac artery in the proximal and distal section were walked round. The attempt of artery and vein separation

rzadkim późnym powikłaniem po zabiegach naczyniowych. Ze względu na lokalizację i wielkość przecieku krwi przetoki tętniczo-żylna charakteryzują się różnymi objawami. Często badalny jest nad nimi szmer naczyniowy. Ze względu na „podkradanie” krwi przez przetokę dominować mogą objawy niedokrwienia narządów, które zaopatruje w krew uszkodzona tętnica. Przy dużym i długotrwałym przecieku krwi w przetocze dochodzi do prawokomorowej niewydolności krążenia [2]. Zauważono, że przeciek krwi przez przetokę tętniczo-żylną może zwiększać się z biegiem czasu [3, 4]. Zanikanie możliwości kompensacyjnych tłumaczy nasilenie się objawów niewydolności krążenia wraz z czasem trwania choroby.

Spostrzeżenia własne

Chorą E.S., lat 34 (nr dokumentacji I33210), przyjęto na Oddział Chirurgii Ogólnej i Naczyniowej Wojewódzkiego Centrum Medycznego w Opolu z powodu przewlekłego niedokrwienia prawej kończyny dolnej i podejrzenia przetoki tętniczo-żylna naczyń biodrowych. Przed 4 latai podczas laparoskopowego zabiegu udrożnienia jajowodów doszło do uszkodzenia prawej tętnicy biodrowej wspólnej. Po wykonaniu laparotomii, w trybie natychmiastowym, zszyto uszkodzoną tętnicę biodrową. Od tego momentu chora skarżyła się na wysiłkowe bóle prawej kończyny dolnej. Pacjentkę także kilkakrotnie leczono zachowawczo z powodu przepuszczającej niedrożności jelit, a nawet operowano z powodu zrostowej niedrożności jelita cienkiego. W wykonanym po 3 latach po pierwszym zabiegu badaniu USG-doppler naczyń miednicy i kończyn dolnych stwierdzono przetokę tętniczo-żylną naczyń biodrowych z ich tętniakowatym poszerzeniem oraz zmniejszenie przepływu krwi przez tętnicę udową prawą. Z upływem czasu dystans chromania dla prawej kończyny dolnej zmniejszył się do 50 m. Chora skarżyła się na uporczywe zawroty głowy i zasłabnięcia.

W dniu przyjęcia pacjentki na oddział jej stan ogólny był dobry. W badaniu fizykalnym tętno na prawej kończynie dolnej było wyczuwalne tylko w pachwinie, ale słabsze niż po stronie przeciwnej. Na zdrowej kończynie tętno było wyraźne we wszystkich typowych miejscach badania. Stwierdzono obecność cichego szmeru naczyniowego nad prawym dołem biodrowym. U chorej nie stwierdzono cech jawnej niewydolności prawokomorowej serca. Wykonano arteriografię naczyń miednicy i kończyn dolnych, która wykazała obecność przetoki tętniczo-żylna prawych naczyń biodrowych wspólnych (ryc. 1, 2). Ze względu na wielkość przecieku oraz brak odpowiedniego stentu, przy postępujących objawach niedokrwienia kończyny dolnej, zamknięcie prze-

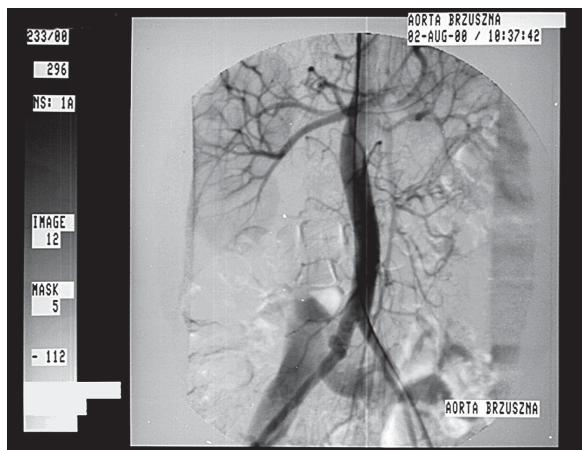


Figure 1. Arteriovenous fistula of iliac vessels in arteriography
Rycina 1. Obraz przetoki tętniczo-żylnych naczyń biodrowych w badaniu arteriograficznym

was ineffective. The operating team had decided on iliac artery down and up to fistula ligation. After this procedure the vascular hum disappeared. Next the dacron-graft 8 mm diameter was implanted, end-to-side of abdominal aorta and end-to-side of iliac common artery-close by its bifurcation. After the procedure the pulse was symmetric and presented on the both lower extremities in full range. A postoperative course was complicated by mechanical ileus. On 5th day after first surgery the patient was re-operated on. Intestinal adhesions were liberated and right intestinal passage was restored. On 12th day after first surgery the patient was discharged from the hospital, general and local state were good and blood flow in both lower extremities was right.

Currently the patient is in outpatient vessel clinic care. She doesn't complain of lower extremities' pain.

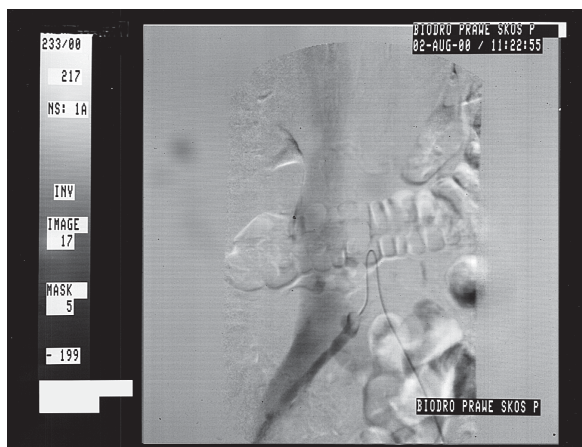


Figure 2. Arteriovenous fistula of iliac vessels in arteriography
Rycina 2. Obraz przetoki tętniczo-żylnych naczyń biodrowych w badaniu arteriograficznym

toki metodą endowaskularną uznano za niemożliwe. W związku z tym chorą zakwalifikowano do klasycznego leczenia operacyjnego.

Z dojścia przezotrzewnowego, po uwolnieniu masywnych zrostów powstałych po poprzednich operacjach, nacięto otrzewną ścienną tylną i odsłonięto aortę brzuszną oraz prawe naczynia biodrowe. Badaniem palpacyjnym stwierdzono wyraźny szum naczyniowy w przebiegu prawej osi biodrowej. Tętnica i żyła biodrowa wspólna była praktycznie na całej długości w twardej i litej błźnie. Wykonano obejście aorty oraz tętnicy biodrowej wspólnej w odcinku dystalnym i proksymalnym. Próba oddzielenia żyły od tętnicy się nie udała, dlatego podwiązano tętnicę biodrową powyżej i poniżej przetoki. Szmer naczyniowy znikł. Następnie wszczepiono protezę dakronową średnicy 8 mm, koniec do boku aorty brzusznej i koniec do boku tętnicy biodrowej wspólnej tuż nad rozwidleniem. Po zabiegu stwierdzono tętno symetryczne w pełnym zakresie na obu kończynach dolnych. Przebieg pooperacyjny był powikłany niedrożnością zrostową jelita cienkiego. W 5 dniu po zabiegu chorą reoperowano. Uwolniono zrosty jelitowe, przywracając prawidłowy pasaż jelitowy. W 12 dniu po pierwszym zabiegu chorą, która była w stanie ogólnym i miejscowym dobrym, wypisano do domu, z prawidłowym ukrwieniem kończyn dolnych.

Obecnie pacjentka pozostaje pod stałą kontrolą poradni chorób naczyń. Nie zgłasza dolegliwości ze strony kończyn dolnych. Prowadzi aktywny tryb życia. Badanie USG-doppler naczyń kończyn dolnych nie wykazało obecności przetoki tętniczo-żylnych oraz potwierdziło prawidłowy przepływ przez prześro biodrowo-udowe.

Dyskusja

Ze względu na coraz częstsze wykonywanie rozległych zabiegów operacyjnych oraz upowszechnienie przeszłonnych zabiegów leczniczych i diagnostycznych na układzie naczyniowym jatrogenne uszkodzenia naczyń są coraz liczniejsze. Dane z piśmiennictwa [5] wskazują, że 10–29% urazów tętnic w praktyce cywilnej ma podłoże jatrogenne. Często również dochodzi do urazów naczyń podczas operacji laparoskopowych [6–8]. Najczęściej dochodzi do nich podczas zakładania do jamy otrzewnowej igły do wytwarzania odmy lub w czasie wprowadzania troakarów [9]. Urazy te wymagają natychmiastowego zaopatrzenia, co często uniemożliwia przewiezienie chorego do ośrodka chirurgii naczyniowej. Pacjent zwykle znajduje się w stanie wstrząsu krwotocznego. Operujący zespół, zazwyczaj niedoświadczony w chirurgii naczyniowej, trafia na zmienione przez

She leads active life. The doppler-method USG examination no-fistula revealed and right blood flow through the aorto-iliac bridge.

Discussion

In connection with an increased number of extensive procedures on vascular system and number of endovascular procedures, there are an increased number of vessels' iatrogenic injuries. According to publications, 10 to 29% of civil artery's injury cases are the result of medical procedure [5]. Also injuries during laparoscopic procedures are not rare [6–8]. The most frequent in that cases are injuries done with the Veres'es needle or with the tracers [9]. Those injuries must be operated on immediately, often out of reach vascular surgery department. A patient usually is shocked with blood loss. Operating team, usually inexperienced in vascular surgery, runs into changed anatomical conditions, caused by blood. It makes finding and proper repairing of injured vessel difficult [10]. Especially difficult is making a diagnosis of little venous injury, when arterial massive bleeding coexists [11]. It's easy also to overlook a back wall of the vessel injury, when there is a front wall injury. A little venous injury can spontaneously heal without late complications. Simultaneous artery and adjoining vein injury predispose for artero-venous fistula appearance.

The way to repair artero-venous fistula depends on found conditions. In the case of impossibility of vessel's isolation and indirect fistula's closure, such as in our case, artery's ligature down and up to the fistula and implantation of the vascular bridge seems to be effective and safe mean of treatment. The venous bridge with the fistula's closure seems to be more difficult, more dangerous, and this way poorly prognoses the bridge action [12, 13].

Conclusions

Chronic extremity's ischaemia with patients of vessel's injury history may be caused by artero-venous fistula.

Arteriography and Doppler-method USG examinations are enough for exact fistula's localization and for performing effective surgical treatment.

In cases when anatomical vessels' reconstruction is impossible to perform, artery's ligature down and up to the fistula and blood flow restoration through vascular bridge is an effective and safe method of treatment in cases of posttraumatic artero-venous fistulas. Alternatives are endovascular methods.

wynaczynioną krew warunki anatomiczne. Znacznie utrudnia to lokalizację i właściwe zaopatrzenie uszkodzonego naczynia [10]. Szczególnie trudne może być śródoperacyjne rozpoznanie niewielkiego uszkodzenia naczynia żylnego, gdy towarzyszy mu krwotok z uszkodzonej sąsiadującej tętnicy [11]. Łatwo także przeoczyć towarzyszące zranieniu przedniej ściany tętnicy niewielkie uszkodzenia jej tylnej ściany. Niewielkie uszkodzenia żył mogą wygoić się samoistnie, nie dając odległych powikłań. Jednoczesne uszkodzenia tętnicy i sąsiadującej żyły predysponują do powstania przetoki tętniczo-żylniej.

Zaopatrzenie przetoki tętniczo-żylniej zależy od napotkanych warunków śródoperacyjnych. W przypadku niemożności wyizolowania naczyń i bezpośredniego zamknięcia przetoki, podwiązanie tętnicy poniżej i powyżej przetoki oraz wykonanie przęśła omijającego, wydało się w przedstawionym przypadku skutecznym i bezpiecznym sposobem leczenia. Wykonanie przęśła omijającego w osi żylniej z jednoczesnym zamknięciem przetoki, wydaje się być mniej bezpieczne, trudniejsze technicznie, z gorszym rokowaniem dotyczącym utrzymania drożności przęśła [12, 13].

Wnioski

Przewlekłe niedokrwienie kończyny u chorych po przebyłym urazie naczyń może być spowodowane przetoką tętniczo-żylną.

Na podstawie angiografii i badania USG metodą dopplera można dokładnie ustalić lokalizację przetoki tętniczo-żylniej i zaplanować skuteczne leczenie operacyjne.

W przypadku braku możliwości anatomicznej rekonstrukcji naczyń podwiązanie tętnicy powyżej i poniżej przetoki tętniczo-żylniej oraz przywrócenie krążenia tętniczego poprzez przęśło naczyniowe jest skuteczną i bezpieczną metodą leczenia pourazowych przetok tętniczo-żylnych. Alternatywą jest zastosowanie technik endowaskularnych.

References

1. Rykowski H, Noszczyk W (1998) Urazy tętnic. In: Chirurgia tętnic i żył obwodowych. Noszczyk W (ed.) PZWL, Warszawa, 425.
2. Cencora A (1990) Połączenia tętniczo-żylne. In: Choroby naczyń. Rykowski H (ed.) PZWL, Warszawa, 394.
3. Sumner DS (1984) Arteriovenous fistulae. Hemodynamics and pathophysiology of arteriovenous fistulae. Vascular Surgery. Robert B, Rutheford, Philadelphia, 84: 885.

4. Ovroutski S, Ewert P, Schubel J et al. (2001) A rare complication of laparoscopic surgery: iatrogenic arteriovenous fistula with high-output cardiac failure. *Surg Laparosc Endosc Percutan Tech*, 11 (5): 334–337.
5. Goldberg MC, O'Dohnnel TF Jr (1994) Acute ischaemia: upper and lower extremity trauma. In: *Vascular Diseases*. Strandness DE jr, van Breda A (ed.). Vol. 1. Churchill Livingstone Inc New York, 399–416.
6. Chapron C, Querleu D, Bruhat MA et al. (1998) Surgical complications of diagnostic and operative gynaecological laparoscopy: a series of 29.966 cases. *Hum Reprod*, 13 (4): 867–872.
7. Wang PH, Lee WL, Yuan CC et al. (2001) Major complications of operative and diagnostic laparoscopy for gynecologic disease. *J Am Assoc Gynecol Laparosc*, 8 (1): 8–9.
8. Quasarano RT, Kashef M, Sherman SJ, Hagglund KH (1996) Complications of gynecologic laparoscopy. *J Am Assoc Gynecol Laparosc*, (3): 317–321.
9. Nordestgaard AG, Bodily KC, Osborne RW (1995) Major vascular injuries during laparoscopic procedures. *Am L Surg*, 169: 543.
10. Davis PM, Gloviczki P, Cherry KJ et al. (1998) Aorto-caval and ilio-iliac arteriovenous fistulae. *Am J Surg*, 176 (2): 115–118.
11. Oakes DD, Sherck JP (1997) Repair of a post-traumatic common iliac arteriovenous fistula. *Cardiovasc Surg*, 5: 328–333.
12. Eklof B (2000) Arteriovenous fistulas as an adjunct to venous surgery. *Semin Vasc Surg*, 13: 20–26.
13. Jost CJ, Gloviczki P, Cherry KJ et al. (2001) Surgical reconstruction of iliofemoral veins and the inferior vena cava for nonmalignant occlusive disease. *J Vasc Surg*, 33 (2): 320–327.