

Simultaneous ipsilateral ring-stripping retrograde common carotid endarterectomy and standard carotid bifurcation endarterectomy

Wsteczne udrożnienie tętnicy szyjnej wspólnej z jednoczesną standardową endarterektomią tętnic szyjnych

Arkadiusz Jawień, Arkadiusz Migdalski

Department of Surgery, the L. Rydygier Medical University, Bydgoszcz, Poland (Katedra i Klinika Chirurgii Ogólnej, AM im. L. Rydygiera w Bydgoszczy)

Abstract

We presented a case of a 71-year-old male patient admitted to the Department of Surgery because of bilateral stenoses of internal carotid arteries with simultaneous occlusion of left common carotid artery. The angiography of aortic arch branches was performed and demonstrated retrograde inflow of contrast medium into the patent distal part of common carotid and carotid bifurcation. During the operation after an arteriotomy of common carotid artery and evaluation of common carotid plaque the retrograde ring-stripping common carotid endarterectomy was performed with simultaneous standard endarterectomy of internal carotid artery and carotid bulb. No postoperative complications were observed.

Key words: carotid artery, endarterectomy, atherosclerosis

Streszczenie

W pracy przedstawiono przypadek 71-letniego chorego, który został przyjęty do Kliniki Chirurgii Ogólnej w celu operacyjnego leczenia współistniejącego zwężenia tętnic szyjnych wewnętrznych z zamknięciem lewej tętnicy szyjnej wspólnej. U chorego wykonano arteriografię gałęzi łuku aorty i stwierdzono wstecznie zakontrastowany, drożny dystalny odcinek tętnicy szyjnej wspólnej i jej rozwidlenia. Śródoperacyjnie, po przeprowadzeniu arteriotomii tętnicy szyjnej wspólnej i ocenie blaszki miażdżycowej, wykonano wsteczne udrożnienie tętnicy szyjnej wspólnej lewej z jednoczesną standardową endarterektomią opuszki i tętnicy szyjnej wewnętrznej. W przebiegu pooperacyjnym nie zaobserwowano powikłań.

Słowa kluczowe: tętnica szyjna, endarterektomia, miażdżyca

Introduction

The most frequent location of arteriosclerotic plaque causing a cerebral ischaemia is a carotid bulb and the initial part of internal carotid artery (ICA). Stenosis or occlusion of a common carotid artery (CCA) occurs less frequently. Common carotid artery lesion occurs as isolated pathology or concomitant with internal carotid artery stenosis. Patients with common carotid occlu-

Wstęp

Najczęstszą przyczyną niedokrwienia mózgu spowodowanego patologią tętnic zewnątrzczaszkowych doprowadzających krew do mózgu jest blaszka miażdżycowa umiejscowiona w opuszce tętnicy szyjnej wspólnej, przechodząca na początkowy odcinek tętnicy szyjnej wewnętrznej. Rzadko spotykaną patologią tętnic szyjnych jest zwężenie lub całkowite zamknięcie tętni-

Address for correspondence (Adres do korespondencji):

Prof. dr hab. med. Arkadiusz Jawień, Katedra i Klinika Chirurgii Ogólnej, AM im. L. Rydygiera, Szpital Wojewódzki im. J. Bizuela, ul. K. Ujejskiego 75, 85–168 Bydgoszcz, Poland
tel/fax: +48 (52) 371 57 82, e-mail: ajawien@ceti.com.pl

sion represent approximately 5% of all patients operated because of cerebral ischaemia caused by extracerebral arteries occlusive pathology [1, 2]. Coexisting symptomatic internal carotid artery stenosis with occlusion of common carotid artery is extremely rare. The treatment of choice in such patients is usually the endarterectomy of carotid bifurcation with simultaneous extra-thoracic implantation of subclavian-carotid bypass (S-C).

Case report

Seventy-one-year-old male patient was admitted to the Department of Surgery because of bilateral severe stenoses of internal carotid arteries with simultaneous occlusion of left common carotid artery. The diagnosis was made on basis of duplex-scan examination which revealed bilateral severe stenoses of internal carotid arteries (80%) with retrograde flow inside left external carotid artery (ECA) and lack of doppler signal in a visible part of left common carotid artery. The left carotid pulse was absent. One month earlier the patient had ischaemic stroke with left hemiparesis. He also complained of vision blurring and nonfocal symptoms (e.g. dizziness, syncope and cephalgia) for some months. Angiography of aortic arch branches confirmed the duplex-scan findings. Arteriographic evaluation demonstrated total obstruction of the left common carotid artery with patent short initial part (1 cm long) and severe bilateral stenoses of internal carotid arteries (Fig. 1, 2). The angiography demonstrated also retrograde inflow of contrast medium into the patent distal part of common carotid and carotid bifurcation. The patient was qualified to internal carotid endarterectomy with simultaneous implantation of S-C bypass. The right endarterectomy was delayed and was to be made in some weeks after the first operation.

The operation was performed in general anesthesia. After the skin incision in front of the left SCM muscle carotid arteries were exposed and an arteriotomy of CCA was performed. The CCA arteriosclerotic plaque was found to be soft, non-calcified and easily dissecting from the carotid wall. Initially planned procedure was changed and the ring-stripping retrograde CCA endarterectomy using the Vollmar's ring-stripper (6-mm diameter) was performed. The ring-stripper was introduced back up through the CCA until the resistance decreased. The 15 centimeters long arteriosclerotic plaque was removed with characteristic concavity at the proximal end of the plaque (Fig. 3). There was satisfactory blood inflow after CCA endarterectomy. Subsequently, standard endarterectomy of the ICA and the carotid bulb was performed.

The PTFE patch was implanted. The total clamping time of CCA was 33 min. There was no neurological de-

cy szyjnej wspólnej, które może być zmianą izolowaną lub współistnieć ze zwężeniem tętnicy szyjnej wewnętrznej. Chorzy z zamknięciem tętnicy szyjnej wspólnej stanowią ok. 5% osób operowanych z powodu objawów niedokrwienia mózgu, spowodowanych patologią tętnic zewnątrzczaszkowych doprowadzających krew do mózgu [1, 2]. Objawowe zwężenie tętnicy szyjnej wewnętrznej niezmiernie rzadko współistnieje z krytycznym zwężeniem lub niedrożnością tętnicy szyjnej wspólnej. Postępowaniem z wyboru u takich chorych jest zwykle endarterektomia rozwidlenia tętnic szyjnych połączona z wszczepieniem pomostu szyjno-podobojczykowego z dostępu szyjnego.

Opis przypadku

Mężczyznę, lat 71, przyjęto do Kliniki Chirurgii Ogólnej z powodu współistnienia krytycznego zwężenia obu tętnic szyjnych wewnętrznych i niedrożności tętnicy szyjnej wspólnej lewej. Rozpoznanie nastąpiło po wykonaniu badania *duplex-scan*, które wykazało obustronne, krytyczne zwężenie (80%) tętnic szyjnych wewnętrznych z wstecznym przepływem w obrębie lewej tętnicy szyjnej zewnętrznej oraz brakiem przepływu w całym widocznym odcinku tętnicy szyjnej wspólnej. Tętno nad tętnicami po stronie lewej nie było wyczuwalne. Miesiąc wcześniej chory przeżył udar niedokrwienno-mózgowy z niedowładem lewostronnym. Od kilku miesięcy skarżył się na zaburzenia widzenia, zawroty i bóle głowy oraz krótkotrwałe utraty przytomności. Podczas hospitalizacji u chorego wykonano angiografię gałęzi łuku aorty, która potwierdziła rozpoznanie. Wykazano zamknięcie tętnicy szyjnej wspólnej lewej z drożnym, krótkim (ok. 1 cm) początkowym odcinkiem tej tętnicy i obustronne krytyczne zwężenia tętnic szyjnych wewnętrznych (ryc. 1, 2). Dystalny odcinek tętnicy szyjnej wspólnej i jej rozwidlenie były drożne z wstecznym napływem kontrastu z tętnicy szyjnej zewnętrznej. Chorego zakwalifikowano do zabiegu operacyjnego udrożnienia lewej tętnicy szyjnej wewnętrznej z jednoczesnym wszczepieniem pomostu szyjno-podobojczykowego lewego. Endarterektomię prawostronną zdecydowano się wykonać w drugiej kolejności za kilka tygodni.

Zabieg przeprowadzono w znieczuleniu ogólnym. Rozpoczęto od cięcia skórno-przodu od mięśnia mostkowo-obojczykowo-sutkowego. Po wypreparowaniu tętnic szyjnych wykonano arteriotomię tętnicy szyjnej wspólnej lewej. Stwierdzono miękką, słabo uwapnioną, łatwo odwarstwiającą się blaszkę miażdżycową, całkowicie zamykającą tętnicę szyjną wspólną. Zdecydowano się użyć pętli Vollmara o średnicy 6 mm w celu odwarstwienia blaszki i wstecznego udrożnienia

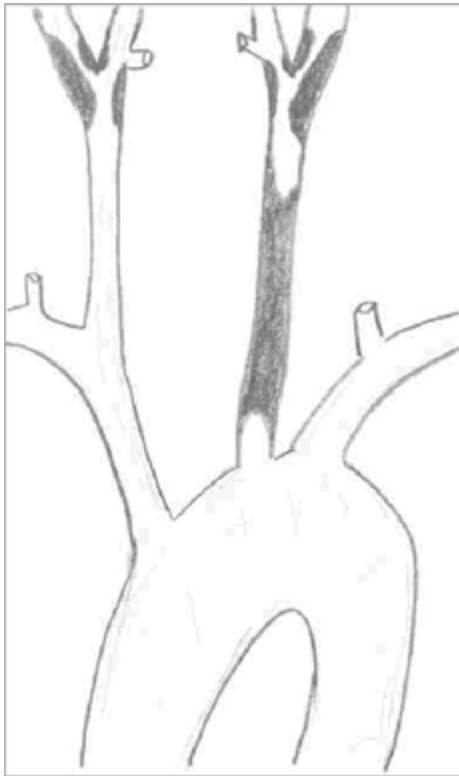


Figure 1. Location of carotid obstructions
Rycina 1. Lokalizacja zmian miażdżycowych w tętnicach szyjnych

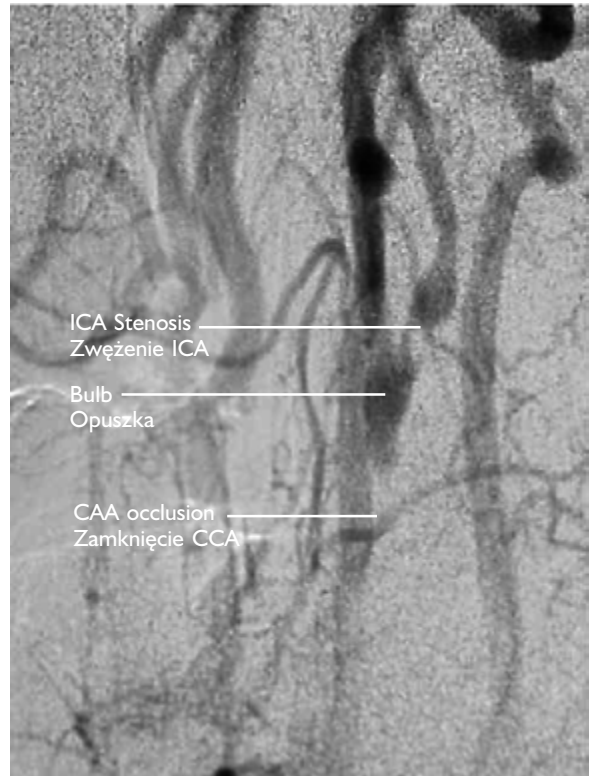


Figure 2. Carotid angiography
Rycina 2. Arteriografia tętnic szyjnych
ICA (internal carotid artery) — tętnica szyjna wewnętrzna;
CAA (common carotid artery) — tętnica szyjna wspólna

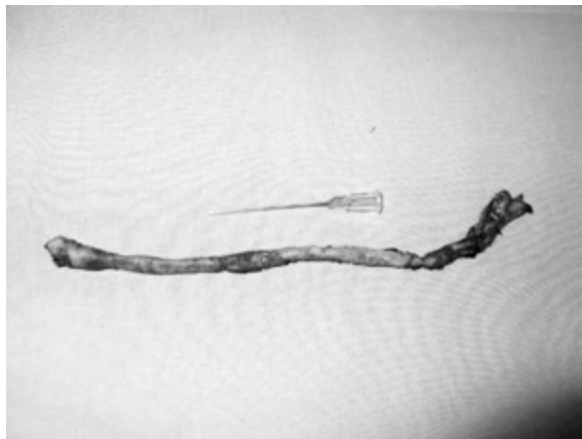

Figure 3. Atherosclerotic plaque removed from common carotid artery
Rycina 3. Blaszką miażdżycową usuniętą z tętnicy szyjnej wspólnej

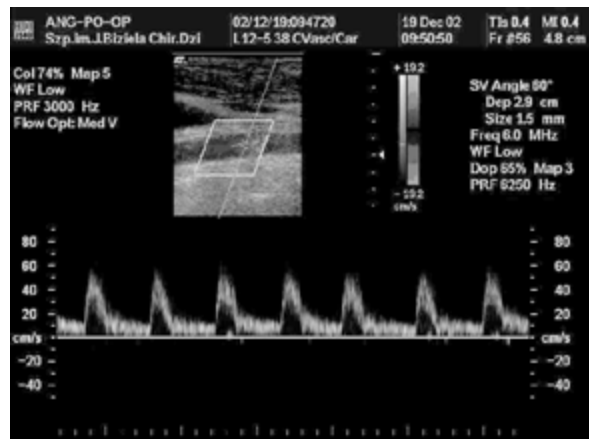


Figure 4. The duplex-scan examination of CCA on the second postoperative day
Rycina 4. Obraz *duplex-scan* tętnicy szyjnej wspólnej w drugiej dobie po zabiegu

ficit or embolic complications during the perioperative period. The patient had a duplex-scan examination two days after the intervention which demonstrated normal flow spectra in both common and internal carotid arteries. A duplex-scan has shown no irregularities on the endoluminal surface of the common carotid wall (Fig. 4). The patient was discharged from hospital on the third

tętnicy szyjnej wspólnej. Stripper wprowadzono wstecznie do tętnicy szyjnej wspólnej do momentu nagłego zmniejszenia się oporu i całkowitego odwarstwienia blaszki. Usunięto ok. 15-centymetrowy odcinek blaszki miażdżycowej z charakterystycznym meniskiem w jej początkowym odcinku, uzyskując dobry napływ krwi tętniczej (ryc. 3).

postoperative day with no complications and the date of subsequent right carotid endarterectomy was scheduled.

Discussion

A retrograde ring-stripping common carotid endarterectomy as a management of CCA occlusion is performed extremely rare (approximately 17 cases reported). The technique of retrograde CCA endarterectomy was first time described in 1967 [2]. The fact that, using this access, the control of proximal part of common carotid artery is not possible makes the procedure controversial. There is a risk of perforation and aortic dissection. In the case presented a CCA endarterectomy was considered possible because of soft atheromatic plaque, which was easily dissected from arterial wall and favorable arteriographic evaluation that demonstrated patent short (1-cm long) part of CCA at the origin.

Many techniques for surgical treatment of the common carotid obstruction have been used. A transthoracic access was abandoned as a result of high morbidity and mortality rates associated with such an approach [3–5]. The perioperative mortality rate when transthoracic access is used varies from 6% to 20% [6, 7]. Extrathoracic reconstructions are characterized by lower mortality and morbidity rates. The 5-year patency rate for subclavian-carotid bypasses is high and varies from 87% to 95% [8–10]. The outflow or inflow vessel does not affect long-term patency in carotid and subclavian bypass procedures [8]. Of all the conduit types which can be used for subclavian-carotid bypasses the polytetrafluoroethylene (PTFE) demonstrated the best long-term results [8]. Among all the procedures that are used in the aortic arch branches occlusive pathology arterial transposition which use native artery as a conduit demonstrates the best results. An arterial transposition demonstrates 100% 5-year actuarial patency [8]. A common carotid stenosis or occlusion can be treated with endovascular procedures. The cases of simultaneous carotid bifurcation endarterectomy and intraoperative common carotid angioplasty have been reported [11]. In described patient such a procedure could be difficult or impossible because of long occlusion compromising almost total length of common carotid artery.

One can expect that retrograde common carotid endarterectomy would be characterized by higher long-term patency rate comparing to subclavian-carotid bypasses. A CCA endarterectomy procedure is also deprived of characteristic difficulties and complications for SC-C/C-S bypasses (2 vascular anastomosis, anastomotic complications, recurrent laryngeal and phrenic nerves injuries, thoracic duct injury, graft infection, intimal hyperplasia, „carotid steal” effect, multiple cervical incisions)

Następnie wykonano endarterektomię standardową rozwidlenia tętnic szyjnych z wszczepieniem łaty z politetrafluoroetyleny (PTFE, *polytetrafluoroethylene*). Całkowity czas zaklepowania tętnicy szyjnej wspólnej wyniósł 33 min. U chorego nie obserwowano powikłań neurologicznych i zatorowych w przebiegu pooperacyjnym. W drugiej dobie po operacji wykonano kontrolne badanie *duplex-scan*, stwierdzając prawidłowe parametry przepływu w obrębie tętnic szyjnych oraz brak nierówności wewnętrznej powierzchni ściany tętnicy szyjnej wspólnej (ryc. 4). Chorego wypisano ze szpitala w trzeciej dobie po operacji, bez powikłań, z ustalonym terminem ponownej hospitalizacji w celu wykonania endarterektomii prawej tętnicy szyjnej wewnętrznej.

Dyskusja

Wsteczne udrożnienie tętnicy szyjnej wspólnej w przypadku jej całkowitej niedrożności wykonuje się bardzo rzadko (ok. 17 przypadków przytoczonych w piśmiennictwie). Technikę tę opisano po raz pierwszy w 1967 r. [2]. Ze względu na brak kontroli odcinka proksymalnego udrażnianej tętnicy należy ona do kontrowersyjnych metod leczenia. Istnieje ryzyko perforacji ściany tętnicy oraz rozwarstwienia łuku aorty. W opisywanym przypadku zabieg udrożnienia tętnicy szyjnej wspólnej uznano za możliwy ze względu na miękką zmianę miażdżycową wypełniającą tętnicę, łatwo poddającą się oddzieleniu od ściany, oraz korzystny obraz angiograficzny pokazujący drożny początkowy 1-centymetrowy odcinek tętnicy szyjnej wspólnej.

Istnieje wiele technik operacyjnego leczenia zwężenia lub zamknięcia tętnicy szyjnej wspólnej. Obecnie nie wykonuje się operacji z otwarciem klatki piersiowej ze względu na duży odsetek śmiertelności i powikłań okołoperacyjnych [3–5]. Śmiertelność przy zastosowaniu dostępu przez klatkę piersiową waha się od 6 do 20% [6, 7]. Operacje rekonstrukcyjne bez otwierania klatki piersiowej charakteryzują się znacznie mniejszą śmiertelnością i mniejszym odsetkiem powikłań. Odsetek 5-letnich drożności pomostów podobojczykowo-szyjnych jest duży i wynosi 87–95% [8–10]. Odsetek drożności jest zbliżony niezależnie od tego, czy tętnicą zaopatrującą pomost jest tętnica szyjna wspólna czy tętnica podobojczykowa [8]. Wśród materiałów używanych do wykonywania pomostów podobojczykowo-szyjnych największym odsetkiem 5-letnich drożności charakteryzuje się politetrafluoroetylen (PTFE) [8]. Wśród zabiegów operacyjnych przeprowadzanych u chorych z niedrożnością gałęzi łuku aorty najlepsze wyniki uzyskuje się podczas transpozycji tętniczej, w przypadku której odsetek 5-letnich drożności wynosi 100% [8]. W zamknięciu lub zwężeniu tętnicy szyjnej wspólnej wykorzystuje się również procedury z dostępu wewnątrznaczyniowego. Opisy-

[1, 2]. There is common opinion that retrograde CCA technique should be performed by surgeons which practiced ring endarterectomies in other regions like the femoral or iliac arteries, so that they know what resistance is offered by subintimal tissue [1].

Conclusions

The ring-stripping retrograde common carotid endarterectomy procedure has haemodynamic and long-term patency advantages. It can be done through only one cervical incision. This procedure seems to be especially suitable for long total common carotid occlusions in patients with simultaneous carotid bifurcation occlusive pathology. The lack of control of proximal part of common carotid artery, risk of perforation and aortic dissection makes this procedure controversial so a retrograde CCA endarterectomy is performed occasionally. In our opinion this technique is enough safe when performed by experienced surgeon to be considered an alternative treatment in carefully selected patients

References

1. De Aguiar ET, Lederman A, Matsunga P (2002) Ring-stripping retrograde common carotid endarterectomy: case report. *Sao Paulo Med J*, 120 (5): 154–157.
2. Moore WS, Blaisdell W, Hall AD (1967) Retrograde thrombectomy for chronic occlusion of common carotid artery. *Arch Surg*, 95: 664–673.
3. Raithel D (1980) Our experience of surgery for innominate and subclavian lesions. *J Cardiovasc Surg*, 21: 423–430.
4. Thompson BW, Read RC, Campbell GS (1980) Operative correction of proximal blocks of the subclavian or innominate arteries. *J Cardiovasc Surg*, 21: 125–130.
5. Vogt DP, Hertzner NR, O'Hara PJ, Beven EG (1982) Brachiocephalic arterial reconstruction. *Ann Surg*, 196: 541–552
6. Berger R, Morasch MD, Kline RA (1998) Transthoracic repair of innominate and common carotid artery disease: immediate and long-term outcome for 100 consecutive surgical reconstructions. *J Vasc Surg*, 27: 34–42.
7. Crawford ES, DEBackey ME, Morris Jr. GC, Howell JF (1969) Surgical treatment of occlusion of innominate, common carotid and subclavian arteries: a 10-year experience. *Surgery*, 65: 17.
8. Law MM, Colburn MD, Moore WS, et al. (1995) Carotid-Subclavian Bypass for Brachiocephalic Occlusive Disease. *Stroke*, 26: 1565–1571.
9. Fry WR, Martin JD, Clagett GP, Fry WJ (1992) Extrathoracic carotid reconstruction: the subclavian-carotid artery bypass. *J Vasc Surg*, 15: 83–89.
10. Defraigne JO, Remy D, Creemers E, Limet R (1990) Carotid-subclavian bypass with or without carotid endarterectomy. *Acta Chir Belg*, 90: 248–254.

wano przypadki udrożnienia opuszki i tętnicy szyjnej wewnętrznej z jednoczasową śródoperacyjną angioplastyką zwężenia początkowego odcinka tętnicy szyjnej wspólnej [11]. W przypadku opisanego chorego taka procedura byłaby trudna lub niemożliwa do przeprowadzenia ze względu na rozległe, zajmujące prawie całą długość tętnicy, zamknięcie tętnicy szyjnej wspólnej.

Wykonując udrożnienie tętnicy szyjnej wspólnej, można się spodziewać wysokiego odsetka odległej drożności. Unika się też niedogodności i powikłań charakterystycznych dla pomostów podobojczykowo-szyjnych (wykonywanie dwóch zespołów, powikłania zespołów, uszkodzenie nerwów krtaniowego wstecznego i przeponowego, uszkodzenie przewodu piersiowego, zakażenie protezy, hiperplazja intymalna, efekt podkradania z tętnicy szyjnej, mnogie cięcia skórne). Podstawowe niedogodności techniki udrożnienia wstecznego to brak kontroli odcinka proksymalnego udrażnianej tętnicy, ryzyko perforacji i rozwarstwienia ściany aorty, pozostałości blaszek miażdżycowych mogące przyczynić się do nawrotu zwężenia [1, 2]. Powszechna jest opinia, że z tej techniki może korzystać jedynie doświadczony chirurg, który wykonywał już endarterektomie przy użyciu strippera w innych rejonach (tętnice biodrowe, tętnice udowe) i wie, jaki opór mogą stawiać warstwy podśródłonkowe ściany tętnicy [1].

Wnioski

Zabieg wstecznego udrożnienia zamkniętej tętnicy szyjnej wspólnej jest korzystny ze względu na hemodynamikę przepływu i rokowanie co do odległej drożności. Można go wykonać z jednego cięcia na szyi. Zabieg ten wydaje się szczególnie korzystny w przypadku długiego zamknięcia tętnicy szyjnej wspólnej u chorych, u których trzeba wykonać jednocześnie endarterektomię rozwidlenia tętnic szyjnych. Wsteczne udrożnienie tętnicy szyjnej wspólnej należy do procedur kontrowersyjnych ze względu na brak kontroli proksymalnego odcinka tętnicy, ryzyko perforacji i rozwarstwienia łuku aorty. Wydaje się jednak zabiegiem wystarczająco bezpiecznym w rękach doświadczonego chirurga u ściśle wyselekcjonowanych pacjentów, aby uważać tę technikę za alternatywną dla długich zamknięć tętnicy szyjnej wspólnej.

11. Sidhu PS, Morgan MBF, Walters HL, Baskerville PA, Fraser SCA (1998) Combined carotid bifurcation endarterectomy and intraoperative transluminal angioplasty of proximal common carotid artery stenosis: an alternative to extra-thoracic bypass. *Clin Radiol*, 53: 444–447.