

Large-vessel giant cell arteritis

Olbrzymiokomórkowe zapalenie dużych tętnic

Angelika Pyszel, Ryszard Andrzejak, Andrzej Szuba

Department of Internal Medicine, Occupational Diseases and Hypertension, Wrocław Medical University, Wrocław, Poland (Klinika Chorób Wewnętrznych, Zawodowych i Nadciśnienia Tętniczego Akademii Medycznej we Wrocławiu)

Abstract

Giant cell arteritis (GCA) is a primary systemic vasculitis. The disease predominantly affects the elderly population, more frequently women. A constant increase in GCA incidence during last decades has been reported. Chronic autoimmune processes within the arterial wall in GCA leads to narrowing or even complete occlusion of artery lumen. Severe complications of GCA include end-organ ischemia, with frequently occurring visual loss and aortic aneurysm formation as a result of mural weakness. "Classic" GCA involves extracranial branches of the carotid arteries; most frequently the temporal artery. Giant cell arteritis isolated to large vessels without involvement of the cranial arteries represents a less common manifestation of the disease and may cause diagnostic difficulties. Early treatment with corticosteroids is the only safeguard chance to restrain and at least partially reverse serious effects of the disease. The clinician's awareness of both manifestations of GCA is crucial for early diagnosis and therapy.

Here we report the case of a 67-year-old woman with large-vessel GCA, affecting the aortic arch, the carotid and the subclavian arteries.

Key words: vasculitis, autoimmune disease, stroke, corticosteroids

Streszczenie

Olbrzymiokomórkowe zapalenie tętnic (GCA) jest pierwotnym, układowym zapaleniem naczyń. Choroba przeważnie występuje u osób w starszym wieku, częściej u kobiet. W ostatnich latach obserwuje się stały wzrost zapadalności na GCA. Istotą schorzenia jest przewlekły, autoimmunologiczny proces zapalny toczący się w ścianie tętnicy, prowadzący do zwężenia bądź całkowitego zamknięcia jej światła. Poważnym następstwem tej choroby może być niedokrwienie narządów, w tym często występująca utrata wzroku oraz, jako wynik osłabienia ściany tętnicy, powstawanie tętniaków aorty. W „klasycznym” przebiegu choroby zapaleniem zostają objęte zewnątrzczaszkowe tętnice głowowe, najczęściej tętnica skroniowa. Ponieważ w rzadszych przypadkach proces zapalny w olbrzymiokomórkowym zapaleniu tętnic może być ograniczony wyłącznie do dużych tętnic, rozpoznanie tej jednostki chorobowej może sprawiać trudności. Wcześniej rozpoczęte leczenie dużymi dawkami kortykosteroidów jest jedynym sposobem na powstrzymanie i przynajmniej częściowe odwrócenie poważnych następstw choroby. Warunkiem wczesnego rozpoznania olbrzymiokomórkowego zapalenia tętnic jest duży stopień świadomości klinicystów zarówno co do klasycznego obrazu choroby, jak i tego rzadziej występującego, przebiegającego z zajęciem dużych tętnic. W niniejszej pracy przedstawiono przypadek 67-letniej kobiety z rozpoznaniem olbrzymiokomórkowym zapaleniem tętnic, przebiegającym z zajęciem łuku aorty, tętnic szyjnych i tętnicy podobojczykowej.

Słowa kluczowe: zapalenie naczyń, choroba autoimmunologiczna, udar mózgu, kortykosteroidy

Address for correspondence (Adres do korespondencji):

Lek. Angelika Pyszel
Klinika Chorób Wewnętrznych, Zawodowych i Nadciśnienia Tętniczego AM
ul. Pasteura 4, 50-367 Wrocław, Poland
tel: +48 506 401 906
e-mail: angelika_pyszel@go2.pl

Introduction

Giant cell arteritis (GCA) is a chronic granulomatous arteritis preferentially affecting medium-sized and large arteries. Arterial stenosis and/or complete occlusion lead to organ ischemia in GCA. Arterial wall thickening is caused by oedema, cellular infiltration, granuloma formation, fibrosis, and endothelial proliferation. Luminal thrombosis is uncommon, but it occurs occasionally probably due to endothelial injury and concomitant hypercoagulopathy [1–3]. Because the most frequently affected artery in GCA is the temporal artery and Horton was the first person to describe pathomorphological changes in the disease, this entity is commonly known as “Horton's temporal arteritis” [4]. In Northern Europe and the United States of America, Giant cell arteritis is the most common primary vasculitis. GCA incidence confirmed by positive temporal artery biopsy has been estimated at 0.5–25.4/100,000 [4]. However, post-mortem studies indicate that there are many undiagnosed subclinical cases of GCA [5]. GCA incidence rises with age. In people below 50 years of age the disease is uncommon. Female gender predisposes to GCA, with a 23-fold increase in relative risk for women [6].

Although progress in immunology has led to identification of typical cellular elements of inflammatory infiltration in GCA, the pathogenesis of the disease and antigens triggering the immune stimulation remain unknown. Familial occurrence and racial differences in GCA morbidity suggest genetic susceptibility to development of the disease. A possible factor involved in GCA pathogenesis is oxidative stress i.e. caused by cigarette smoke or sunlight. In acute cases, a time connection with infection or vaccination was noted. The observation of increased incidence of GCA with age may be explained by changes in the immunological system, including a decrease of autotolerance mechanisms [4, 7, 8].

Early diagnosis and treatment play the key role in GCA prognosis. However, a high level of clinician suspicion is necessary to recognize premonitory symptoms of the disease. Giant cell arteritis mostly develops slowly and occurs in the elderly, in whom initial signs of the disease may be misinterpreted or can be passed off. The most common systemic symptoms are: malaise, fever, night sweats, weight loss and depression. Patients with cranial artery involvement usually complain of a strong headache with sudden onset, mostly localized in the temporal region. The pain may present as facial, oral, tooth and ear pain, or as a jaw or tongue claudication [4]. The signs of temporal arteritis are: pain, thickness, nodularity, tenderness, lack of pulsation and occasionally scalp necrosis. Ophthalmic manifestations occur in 28.9–70% of cases. They are often the first manifestation of the

Wstęp

Olbrzymiokomórkowe zapalenie tętnic (GCA) jest przewlekłą chorobą ziarniniakową, zajmującą tętnice średniej i dużej wielkości. Zmniejszenie przepływu krwi lub całkowite zamknięcie tętnicy prowadzi w tym schorzeniu do niedokrwienia narządów. Pogrubienie ściany tętnicy kosztem średnicy jej światła wynika z obecności w ścianie obrzęku, nacieku zapalnego, ziarniniaków, włóknienia i proliferacji komórek śródbłonna. Niekiedy występują zakrzepy w świetle tętnicy (nie należą jednak do klasycznego obrazu tej jednostki chorobowej), które mogą wynikać z uszkodzenia błony wewnętrznej przez proces zapalny oraz występującej w schorzeniu nadkrzepliwości krwi [13]. W olbrzymiokomórkowym zapaleniu tętnic najczęściej zajęta jest tętnica skroniowa. Pierwszym lekarzem, który opisał obraz patomorfologiczny choroby był Horton, dlatego powszechnie stosuje się nazwę: „olbrzymiokomórkowe zapalenie tętnicy skroniowej typu Hortona” [4].

W Europie Północnej oraz w Stanach Zjednoczonych olbrzymiokomórkowe zapalenie tętnic jest najczęstszą postacią pierwotnego zapalenia naczyń. Częstość występowania tego schorzenia potwierdzonego dodatnim wynikiem biopsji tętnicy skroniowej ocenia się na 0,5–25,4/100 000 osób [4]. Jednak, jak wskazują wyniki badań autopsyjnych, choroba często przebiega subklinicznie i pozostaje nierozpoznana za życia pacjenta [5]. Częstość jej występowania wzrasta wraz z wiekiem, rzadko stwierdza się u osób poniżej 50 rż. Kobiety chorują 23-krotnie częściej niż mężczyźni [6].

Chociaż postęp w naukach immunologicznych pozwolił zidentyfikować typowe dla olbrzymiokomórkowego zapalenia tętnic komórkowe elementy nacieku zapalnego, nadal nie wyjaśniono jej patogenezy. Nie zidentyfikowano antygeny w ścianie tętnicy, przeciwko któremu byłaby skierowana odpowiedź immunologiczna organizmu. Występowanie rodzinne oraz różnice rasowe w częstości GCA świadczą o uwarunkowaniu genetycznym skłonności do jej rozwinięcia. Również dym nikotynowy, światło słoneczne i wywoływany przez nie stres oksydacyjny uwzględnia się jako potencjalne czynniki patogenetyczne. W przypadkach ostrych często istnieje związek czasowy z przebytą infekcją lub szczepieniem. Zwiększanie częstości występowania olbrzymiokomórkowego zapalenia tętnic wraz z wiekiem tłumaczy się zmianami w układzie odpornościowym, które polegają na zmniejszeniu mechanizmów autotolerancji [4, 7, 8].

Wczesna diagnoza i leczenie, które są kluczowe dla poprawy prognozy GCA, wymagają rozpoznania wczesnych objawów choroby. Najczęściej rozwija się ona stop-

disease and include transient or permanent visual loss, diplopia and ptosis [9, 10]. Permanent visual loss occurs in 0–20% of cases [8]. The patients may present symptoms of polymyalgia rheumatica (PR), that coexists with GCA in 50% of cases and often precedes symptoms of GCA. The PR symptoms include: symmetrical shoulder and pelvic girdle pains and stiffness in the neck [11]. Erythrocyte sedimentation rate (ESR) and C-reactive protein (CRP) level are useful in the diagnosis of GCA, although in 5% of GCA cases initial ESR is lower than 50 mm/h, ESR of 30 mm/h occurs exceptionally rarely [13]. ESR and CRP may also be used as surrogate markers of disease activity during corticosteroid therapy [12].

Diagnostic criteria for GCA have varied throughout the last decades. In 1990 they were established by The American College of Rheumatology (ACR) [14]. According to the ACR, the presence of at least three criteria from five is necessary for GCA diagnosis. American College of Rheumatology criteria are as follow:

- age above or equal to 50 years at disease onset;
- new onset of localized headache;
- temporal artery tenderness or decreased temporal artery pulse;
- elevated erythrocyte sedimentation rate (ESR) ≥ 50 mm/hour;
- artery biopsy, showing necrotizing arteritis, characterized by a predominance of mononuclear cell infiltrates or a granulomatous process with multinucleated giant cells.

The specificity of ACR criteria in the presence of at least three of these five criteria was estimated at 78.9–91.2%, and the sensitivity at 93.5–97.5% [14, 15]. ACR criteria describe classical GCA, with temporal artery involvement. Although less frequently reported, GCA may be clinically isolated to large vessels, without temporal artery involvement [16]. Because of differences between clinical manifestation of “classical” and large-vessel GCA, there is a suggestion to distinguish these two variants of the disease [15, 17].

Corticosteroids are the treatment of choice in GCA. They are usually administered orally but intravenous methylprednisolone is proposed in the beginning of treatment in cases with ophthalmic or cerebral manifestations. When treatment is administered early, the ischemic complications are often reversible. Both, initial and long-term dosage of steroids and the duration of treatment have not been strictly determined. Prednisone is initiated at a dose of 40–80 mg daily, usually causing significant improvement in the clinical state within several days. The dose may be reduced to 40 mg by the end of the first month (reducing by 5 mg every week), until a dose of 20 mg is reached. Further reduction de-

niowo i występuje u ludzi starszych, u których objawy tego schorzenia mogą być przypisywane innym chorobom lub są bagatelizowane. Najczęstszymi ogólnoustrojowymi objawami GCA są: zmęczenie, gorączka lub stan podgorączkowy, nocne poty, zmniejszenie masy ciała, depresja. W przypadkach z zajęciem tętnic czaszkowych występuje silny ból głowy, z ostrym początkiem, najczęściej umiejscowiony w części skroniowej. Ból może również dotyczyć twarzy, jamy ustnej, zęba, uszu albo objawia się jako chromanie żuchwy lub języka [4]. Objawem zajęcia tętnicy skroniowej jest jej bolesność, pogrubienie, guzowatość, brak tętna, przeczulica, wyjątkowo zgorzel niedokrwienna na owłosionej skórze głowy. Zaburzenia widzenia, które występują w 28,9–70% przypadków, są często pierwszą oznaką choroby i polegają na przejściowej lub stałej utracie wzroku, podwójnym widzeniu czy opadaniu powieki [9, 10]. Trwała utrata zdolności widzenia występuje u 0–20% osób [8]. Dla olbrzymiokomórkowego zapalenia tętnic bardzo charakterystyczne są również bóle karku oraz symetrycznie zlokalizowane bóle mięśni proksymalnych obręczy barkowych bądź miednicy, z towarzyszącym ich zeszywnieniem [11]. Wskazuje to polimyalgię reumatyczną, która występuje u 50% pacjentów z olbrzymiokomórkowym zapaleniem tętnic. Polimyalgia reumatyczna często poprzedza wystąpienie objawów tego schorzenia.

Pomocnymi badaniami w diagnostyce olbrzymiokomórkowego zapalenia tętnic jest oznaczenie OB oraz stężenia białka C-reaktywnego (CRP) [12]. Choć w 5% przypadków OB na początku choroby jest niższe niż 50 mm/h, rzadko obserwuje się jego wartość poniżej 30 mm/h [13]. Wartości OB oraz CRP mogą być również wskaźnikami wyciszenia procesu zapalnego w czasie steroidoterapii [12].

Kryteria diagnostyczne chorych z GCA zmieniały się na przestrzeni lat. W 1990 roku Amerykańskie Stowarzyszenie Reumatologiczne (ACR) [14] ustaliło kryterium, zgodnie z którym w celu rozpoznania choroby konieczne jest spełnienie 3 z 5 następujących warunków:

- wiek ≥ 50 lat;
- pojawienie się wcześniej niewystępujących bólów głowy;
- przeczulica lub zmniejszone tętnienie tętnicy skroniowej;
- podwyższona wartość OB przynajmniej do 50 mm/h;
- obraz histologiczny biopsji tętnicy wykazujący toczący się w niej proces zapalny, z dominacją nacieku komórek jednojądrzastych lub granulocytów oraz często z obecnością charakterystycznych komórek olbrzymich.

depends on clinical symptoms, ESR rate and CRP level [8]. Long-term corticosteroids treatment is usually necessary for several years.

Case report

Here we report the case of a 67-year-old woman with large-vessel GCA with involvement of aortic arch, carotid and subclavian arteries.

A 67-year-old old Caucasian woman was admitted to our hospital (tertiary care centre) because of progressive weakness and malaise. Physical examination on admission revealed slight left-sided hemiparesis, lack of brachial pulse on the left arm and clinical signs of dehydration.

Her past medical history is also significant with hypertension for 6 years. Three months earlier the patient was admitted to a primary care hospital with stroke symptoms with left side hemiparesis. Laboratory studies at that time revealed a significantly accelerated erythrocyte sedimentation rate (100 mm/hour). Duplex-Doppler ultrasonography revealed occlusion of the left common, internal and external carotid arteries with significant mural thickening. Brain CT revealed three ischemic foci, one in the right frontal and two in the right parietal lobe. The consulting angiologist suggested the diagnosis of giant cell arteritis (GCA) and recommended steroids (Prednisone 60 mg orally qd). Steroid therapy resulted in rapid clinical improvement and significant resolution of hemiparesis during several days of therapy. The patient was discharged home on oral prednisone (40 mg qd).

Laboratory testing on admission to our hospital revealed normal erythrocyte sedimentation rate (ESR 10 mm/hour), WBC 18.3 G/l, elevated glucose level (565 mg%), hypertriglyceridaemia (393 mg%), elevated serum creatinine (193 μ mol/l), elevated D-dimer level (1820 ng/l), slightly elevated liver enzymes (GOT — 45 U/l, GPT — 55 U/l, GGTP — 148 U/l) and troponin level (0.19 ng/ml), negative ANA, ANCA and antiphospholipid antibodies. Duplex-Doppler of the neck arteries revealed asymmetric thickening of the left common carotid artery wall up to 3.3 mm (Figure 1), occlusion of the common, the internal and the external right carotid artery, and tight narrowing of the left subclavian artery causing subclavian steal syndrome (reverse direction of blood flow in the vertebral artery — dilated up to 4.7 mm). Magnetic resonance (MR) and angio-CT of the neck arteries and the aortic arch confirmed Duplex-Doppler findings in carotid arteries, but also revealed 3.2 cm long aneurysmal dilatation of the aortic arch with thickening of the wall up to 5 mm (Figures 2 and 3).

Specyficzność rozpoznania olbrzymiokomórkowego zapalenia tętnic przy obecności przynajmniej 3 z powyższych kryteriów ocenia się na 78,9–91% (czułość na 93–97,5%) [14, 15]. Według kryteriów ACR klasyczny obraz choroby występuje z zajęciem tętnicy skroniowej. Niekiedy schorzenie może być ograniczone wyłącznie do dużych tętnic, bez objęcia procesem zapalnym tętnicy skroniowej [16]. Z uwagi na różnice w objawach klinicznych oraz potrzebę zastosowania innych metod diagnostycznych, niektórzy autorzy sądzą, że należy odróżnić olbrzymiokomórkowe zapalenie tętnic ograniczonego do dużych tętnic od zajęcia tętnic czaszkowych [15, 17].

W olbrzymiokomórkowym zapaleniu tętnic leczeniem z wyboru jest terapia kortykosteroidami. Leki te stosuje się doustnie, jednak w razie zajęcia narządu wzroku przez pierwsze dni zaleca się dożylnie podawanie metyloprednizolonu. Przy niezwłocznym zastosowaniu leczenia zmiany niedokrwienne są potencjalnie odwracalne. Dotychczas jednoznacznie nie określono zarówno początkowej, jak i podtrzymującej dawki leku steroidowego, a także długości leczenia. Na początku prednizon podaje się w dawce 40–80 mg/dobę, co zazwyczaj powoduje znaczącą poprawę kliniczną w ciągu kilku dni. Po miesiącu można próbować zmniejszyć dawkę do 40 mg/dobę (zmniejszenie o 5 mg w ciągu każdego tygodnia), wreszcie do 20 mg. Przy dalszym zmniejszeniu dawki należy kontrolować objawy kliniczne, wartości OB i stężenie CRP. Steroidoterapię najczęściej trzeba stosować przez wiele lat [8].

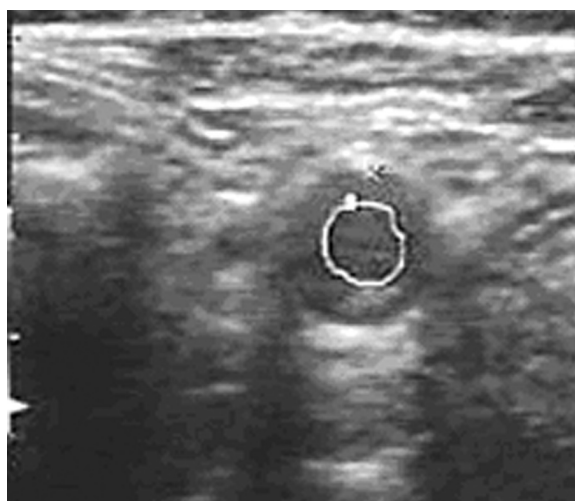

Figure 1. The color Doppler ultrasound study of the common carotid artery. Significant hypoechoic thickening of the artery wall

Rycina 1. Badanie USG (badanie dopplerowskie kodowane kolorem) tętnicy szyjnej wspólnej. Wyraźnie zaznaczone hypoechoiczne pogrubienie ściany naczynia

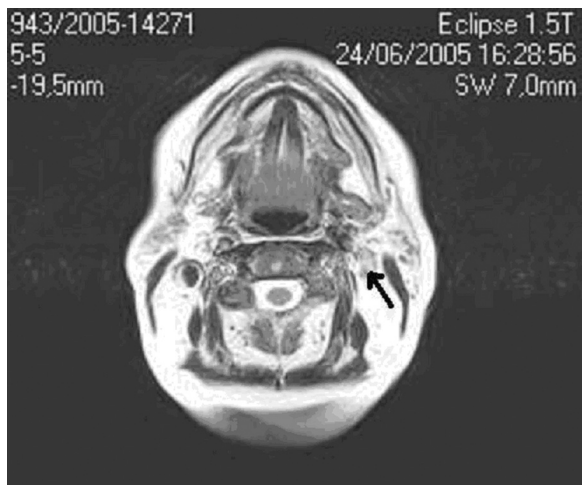


Figure 2. Magnetic resonance of the neck at the base of the skull. Occlusion of the right common carotid artery

Rycina 2. Rezonans magnetyczny szyi u podstawy czaszki z uwidocznieniem tętnic dogłowych. Niedrożna prawa tętnica szyjna wspólna

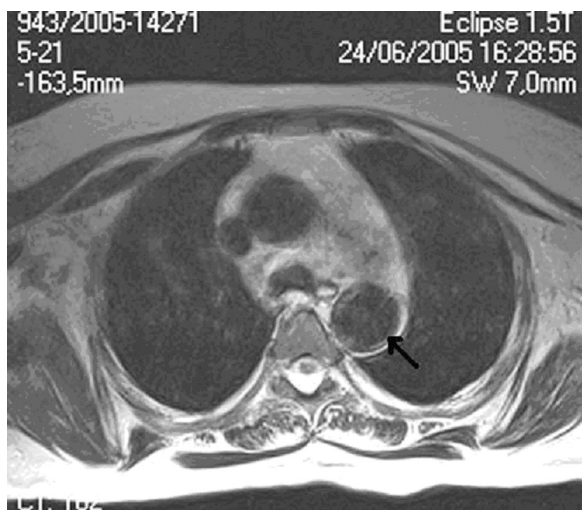


Figure 3. Chest magnetic resonance with cross-section of the aortic arch. Circumferential wall thickening of the ascending aorta

Rycina 3. Rezonans magnetyczny klatki piersiowej z przekrojem łuku aorty. Wyraźne okrężne pogrubienie ściany aorty wstępującej

After admission the patient was treated with insulin and IV fluids resulting in quick normalization of glycaemia and electrolytes and improvement in clinical status. The steroid therapy was maintained. The patient was discharged home in good general condition on prednisolone (20 mg orally qd) and insulin.

Five months later the patient was admitted to our hospital to estimate the activeness of the GCA. Laboratory testing on admission revealed normal erythrocyte

Opis przypadku

W niniejszej pracy opisano przypadek 67-letniej kobiety, u której rozpoznano GCA przebiegające z zajęciem dużych tętnic: łuku aorty, tętnic szyjnych i podobojczykowej.

Pacjentkę z trwającym od 5 lat nadciśnieniem tętniczym przyjęto do Kliniki Chorób Wewnętrznych, Zawodowych i Nadciśnienia Tętniczego z powodu pogłębiającego się osłabienia i złego samopoczucia. W badaniu przedmiotowym stwierdzono niewielkie osłabienie siły mięśniowej lewej kończyny górnej i dolnej, nieoznaczalne ciśnienie tętnicze na lewym ramieniu oraz cechy odwodnienia.

Trzy miesiące wcześniej chorą przyjęto do Szpitala Rejonowego z powodu niedowładu lewostronnego. W wywiadzie pacjentka zgłosiła osłabienie i bóle mięśni w zakresie obręczy miednicy obecne od miesiąca. W wykonanych badaniach laboratoryjnych zwracał uwagę znacznie podwyższony odczyn opadania krwinek czerwonych (OB > 100 po 1 h). W badaniu ultrasonograficznym (USG) stwierdzono niedrożność lewej tętnicy szyjnej wspólnej, wewnętrznej i zewnętrznej, z wyraźnym pogrubieniem ścian tętnic. W tomografii komputerowej (CT) głowy wykazano obecność trzech ognisk niedokrwiennych: jednego w płacie czołowym prawym oraz dwóch w płacie ciemieniowym prawym. Konsultujący angiolog wysunął podejrzenie olbrzymiomórkowego zapalenia tętnic i zalecił rozpoczęcie steroidoterapii (Encorton 60 mg/d.). W ciągu kilku dni odnotowano szybką poprawę stanu chorej, w tym znaczne ustąpienie niedowładu kończyn. Pacjentkę wypisano do domu z zaleceniem kontynuowania steroidoterapii (prednizon 40 mg).

W badaniach laboratoryjnych wykonanych podczas hospitalizacji chorej wykazano prawidłowy odczyn opadania (OB: 10 mm po 1 h), leukocytozę (18,3 G/l), znacznie podwyższony poziom glikemii (565 mg%), hipertriglicydemię (393 mg%), podwyższone stężenie kreatyniny (193 μ mol/l), D-dimerów (1820 ng/l), nieznacznie podwyższone stężenie enzymów wątrobowych (GOT — 45 U/l, GPT — 55 U/l, GGTP — 148 U/l) i troponiny (0,19 ng/ml) oraz ujemne przeciwciała ANA, ANCA i antyfosfolipidowe. W dopplerowskim badaniu ultrasonograficznym tętnic dogłowych wykazano rozlane asymetryczne pogrubienie ściany tętnicy szyjnej wspólnej lewej do 3,3 mm (ryc. 1), niedrożność tętnic szyjnych prawych: wspólnej, wewnętrznej i zewnętrznej, oraz zwężenie tętnicy podobojczykowej lewej z zespołem podkradania (w szerokiej na 4,7 mm tętnicy kręgowej uwidoczono odwrócony przepływ). Za pomocą rezonansu magnetycznego (MR) oraz badania angio-CT tętnic dogłowych i łuku aorty potwierdzono obecność zwę-

sedimentation rate (ESR 10 mm/hour), normal CRP level (1.2 mg/l) and good control of steroid-induced diabetes. Duplex-Doppler of the neck arteries revealed narrowing of arteries, the same as five months earlier, but also a decrease in the thickening of the left common carotid artery wall of up to 1.5 mm. The patient was discharged home on reduced dose of steroid therapy (prednisolone 15 mg orally qd).

Discussion

Inflammatory process in GCA most frequently affects temporal arteries, and also vertebral, ophthalmic and posterior ciliary arteries. However, clinicians should be aware of the fact that in GCA every medium and large artery may be affected. Although involvement of aorta, carotid, mesenteric and renal arteries is not common, it was described by several authors [4, 18]. Large branches of aortic arch are affected in 10–15% of cases, and upper limb ischemia is the most frequent clinical manifestation. Aneurysm formation, arterial wall dissection and rupture were described within aorta only in 0–7% of reported cases [19]. In our patient the inflammatory process led to occlusion of the right common, internal and external carotid arteries and narrowing of the left subclavian artery with subclavian steal syndrome. Cerebrovascular ischemic strokes occur only in 3% of reported GCA cases and most frequently are secondary to the involvement of vertebral and basilar arteries [20]. Ischemic stroke in our patient was caused by acute occlusion of inflamed right carotid arteries secondary to thrombosis of the arterial lumen.

The pattern of arterial involvement in our patient is characteristic for Takayasu disease. However, the patient age, initial ESR above 100 mm/h and the rapid clinical improvement with the normalization of ESR value after implementation of steroid therapy strongly support the diagnosis of GCA isolated to large vessels [21].

Temporal artery biopsy remains the “gold standard” in GCA diagnosis. However, the temporal artery biopsy is negative in 10–60%, even with the clinical signs of temporal artery involvement, because the inflammatory process affects the artery in a skipping manner [22] [22]. In GCA isolated to large arteries the percentage of positive temporal artery biopsy is significantly lower [16]. We have not attempted temporal artery biopsy in our patient because clinical symptoms of temporal artery involvement were absent and the steroid treatment was implemented three months earlier.

Several authors postulate that GCA with large artery involvement should be considered a separate entity. This distinction would give the basis for the establishment of separate criteria and diagnostic algorithms

żeń wykazanych w dopplerowskim badaniu USG, jak również tętniakowate poszerzenie łuku aorty na odcinku 3,2 cm oraz charakterystyczne dla zapalenia tętnic pogrubienie ścian tętnic do 5 mm (ryc. 2 i 3). W czasie hospitalizacji wyrównano zaburzenia wodno-elektrolitowe i włączono insulinoterapię, uzyskując normalizację glikemii. Utrzymano dawkę steroidoterapii (predyzon podany rano w dawce 15 mg, w południe w dawce 5 mg).

Pacjentkę po 5 miesiącach ponownie przyjęto do kliniki w celu oceny aktywności procesu zapalnego. W badaniach laboratoryjnych wykazano wówczas prawidłowe wartości wskaźników zapalenia (OB: 10 mm po 1 h; CRP: 1,2 mg/l) oraz dobrą kontrolę glikemii. W badaniu dopplerowskim tętnic dogłównych wykazano niedrożność tych samych tętnic, co w badaniu wykonanym 5 miesięcy wcześniej, jednak odnotowano również zmniejszenie pogrubienia ściany tętnicy szyjnej wspólnej lewej do 1,5 mm. Wobec stwierdzonego wycofania aktywności procesu chorobowego zmniejszono dawkę steroidoterapii (predyzolon: rano — 15 mg).

Dyskusja

Proces zapalny w GCA najczęściej dotyczy tętnic skroniowych, a oprócz nich: kręgowych, ocznych i ręskowych tylnych. Należy jednak pamiętać o możliwości zajęcia każdej tętnicy o średniej lub dużej wielkości. Zajęcie aorty, tętnic szyjnych, nerkowych, kręzkowych oraz wieńcowych, choć nie występuje często w tej chorobie, wielokrotnie już opisano [4, 18]. Duże tętnice wychodzące z łuku aorty są zajęte w 10–15% przypadków, co klinicznie najczęściej przejawia się niedokrwieniem kończyn górnych. Tętniaki tętnic, ich rozwarstwienie oraz rozerwanie ściany tętnicy opisano tylko w zakresie aorty i ocenia się, że są powikłaniem w 0–7% przypadków [19]. U badanej proces zapalny doprowadził do zamknięcia światła tętnicy szyjnej wspólnej prawej, wewnętrznej i zewnętrznej oraz do zwężenia tętnicy podobojczykowej lewej z zespołem podkradania. Incydenty niedokrwienne mózgu występują jedynie u około 3% chorych z GCA i najczęściej są następstwem zajęcia tętnic kręgowych i tętnicy podstawnej mózgu [20]. Przyczyną niedokrwienia mózgu w opisywanym przypadku było ostre zamknięcie tętnic szyjnych po prawej stronie w wyniku masywnej zakrzepicy tętnicy szyjnej wspólnej wewnętrznej i zewnętrznej nałożonej na zmiany zapalne tych naczyń.

Rodzaj oraz częstość występowania zajętych tętnic u pacjentki przypominają chorobę Takayasu. Jednak choroba ta przeważnie występuje u osób młodych, wartości OB są znamienne niższe, a reakcja na steroidy istotnie słabsza [21].

Biopsja tętnicy skroniowej nadal pozostaje metodą referencyjną w rozpoznaniu olbrzymiokomórkowe-

for GCA isolated to large arteries [15, 17]. Currently, GCA isolated to large vessels often does not fulfil the ACR criteria for GCA. This is caused by the fact that two of five criteria established by ACR (temporal artery tenderness or decreased temporal artery pulse and positive artery biopsy) are present only with temporal artery involvement, and another one (new onset of localized headache) is related to temporal or other cranial artery involvement.

In GCA isolated to large arteries, imaging techniques including Duplex-Doppler, MRI, MRA, CT and recently, positron emission tomography (PET) play a crucial role in diagnosis. They enable visualization of arterial wall thickening and in monitoring of the intensity of the inflammatory process in GCA [23–25].

In our patient, marked mural thickening of up to 5 mm of the right common carotid artery and aorta was found in initial Duplex-Doppler, MR and angio-TK studies. Five months later we noted a reduction of the maximal thickness of the right common carotid artery wall to 1.5 mm in Duplex-Doppler.

Taking into account the good reaction to corticosteroids, the age and characteristic clinical features, including pre-existing polymyalgia rheumatica symptoms, initial ESR exceeding 100 mm/h, negative serum ANA, ANCA and antiphospholipid antibody, we have recognized large vessel GCA without temporal artery involvement.

The presented case report supports the need for the establishment of separate criteria and diagnostic algorithms for GCA isolated to large vessels.

References

- Ashton-Key M, Gallagher PJ (1991) Surgical pathology of cranial arteritis and polymyalgia rheumatica. *Baillieres Clin Rheumatol*, 5: 387–404.
- Rodriguez Gomez M, Lopez Barros G, Fernandez Dominguez L, Margusino Framinan C, Jimenez JL (1995) Acute ischemia of the lower limb in a patient with temporal arteritis and rheumatoid arthritis, carrier of anticardiolipin antibodies. *An Med Interna*, 12: 492–494.
- Hu Z, Yang Q, Zeng S et al (2002) Giant cell arteritis in China: a prospective investigation. *Angiology*, 53: 457–463.
- Ghanchi FD, Dutton GN (1997) Current concepts in giant cell (temporal) arteritis. *Surv Ophthalmol*, 42: 99–123.
- Ostberg G (1971) Temporal arteritis in a large necropsy series. *Ann Rheum Dis*, 30: 224–235.
- Smith CA, Fidler WJ, Pinals RS (1983) The epidemiology of giant cell arteritis. Report of a ten-year study in Shelby County, Tennessee. *Arthritis Rheum*, 26: 1214–1219.
- Duhaut P, Bosshard S, Dumontet C (2000) Giant cell arteritis and polymyalgia rheumatica: role of viral infections. *Clin Exp Rheumatol*, 18: S22–S23.

go zapalenia tętnic. Jednak nawet przy występowaniu objawów klinicznych z tętnicy skroniowej, u 10–60% pacjentów wynik biopsji tętnicy skroniowej jest negatywny, ponieważ proces zapalny najczęściej obejmuje tętnicę odcinkowo (ogniskowo, czasami segmentarnie) [22]. W olbrzymiokomórkowym zapaleniu tętnic z zajęciem wyłącznie dużych naczyń wskaźnik dodatkowej biopsji tętnicy skroniowej jest jeszcze niższy [16]. Z uwagi na brak objawów klinicznych z tętnicy skroniowej oraz 3-miesięczną steroidoterapię nie wykonano biopsji tętnicy skroniowej. Ponadto chociaż u chorych z GCA ograniczonym do dużych naczyń wynik biopsji jest często dodatni, badanie to nie może być główną metodą diagnostyczną w tym rodzaju schorzenia [17]. Dlatego istnieje przekonanie, że olbrzymiokomórkowe zapalenie tętnic z zajęciem dużych tętnic, lecz bez zajęcia tętnicy skroniowej, należy traktować jako oddzielną jednostkę chorobową. Takie rozróżnienie mogłoby być podstawą do ustalenia kryteriów diagnostycznych oraz reguł diagnostyki schorzenia ograniczonego do dużych naczyń [15, 17]. Obecne kryteria ACR często nie pozwalają na rozpoznanie GCA przebiegającego z zajęciem dużych naczyń, nawet w wypadku występowania schorzenia, ponieważ 2 spośród 5 kryteriów (przeczulica lub zmniejszone tętnienie tętnicy skroniowej oraz pozytywny wynik biopsji tętnicy) występują tylko w wypadku zajęcia tętnicy skroniowej. Natomiast kryterium pojawienia się wcześniej niewystępującego bólu głowy wiąże się z zajęciem tętnic czaszkowych.

W olbrzymiokomórkowym zapaleniu tętnic przebiegającym z zajęciem dużych tętnic kluczową rolę odgrywają takie badania obrazowe, jak badanie dopplerowskie, MR, angio-CT, a ostatnio również emisyjna tomografia pozytronowa (PET). Zastosowanie powyższych technik umożliwia uwidocznienie pogrubienia ściany tętnicy oraz monitorowanie intensywności procesu zapalnego w przebiegu choroby [23–25]. Podczas pierwszej hospitalizacji chorej w Klinice wykazano pogrubienie ścian tętnicy szyjnej wspólnej prawej oraz aorty do 5 mm w badaniu dopplerowskim, MR i angio-CT. Natomiast w badaniu dopplerowskim, przeprowadzonym po 5 miesiącach, stwierdzono redukcję grubości ściany tętnicy szyjnej wspólnej prawej do 1,5 mm, co potwierdza skuteczność zastosowanej terapii.

Wnioski

Uwzględniając dobrą reakcję na kortykosteroidy, wiek pacjentki oraz charakterystyczny obraz choroby, z poprzedzającymi objawami polimialgii reumatycznej, 3-cyfrowym OB w ostrym rzucie choroby, ujemnymi przeciwciałami ANA, ANCA i antyfosfolipidowymi, roz-

8. Penn H, Dasgupta B (2003) Giant cell arteritis. *Autoimmun Rev*, 2: 199–203.
9. Gonzalez-Gay MA, Blanco R, Rodriguez-Valverde V et al (1998) Permanent visual loss and cerebrovascular accidents in giant cell arteritis: predictors and response to treatment. *Arthritis Rheum*, 41: 1497–1504.
10. Glutz von Blotzheim S, Borruat FX (1997) Neuro-ophthalmic complications of biopsy-proven giant cell arteritis. *Eur J Ophthalmol*, 7: 375–382.
11. Evans JM, Hunder GG (2000) Polymyalgia rheumatica and giant cell arteritis. *Rheum Dis Clin North Am*, 26: 493–515.
12. Hayreh SS, Podhajsky PA, Raman R, Zimmerman B (1997) Giant cell arteritis: validity and reliability of various diagnostic criteria. *Am J Ophthalmol*, 123: 285–296.
13. Martinez-Taboada VM, Blanco R, Armona J et al (2000) Giant cell arteritis with an erythrocyte sedimentation rate lower than 50. *Clin Rheumatol*, 19: 73–75.
14. Hunder GG, Bloch DA, Michel BA et al (1990) The American College of Rheumatology 1990 criteria for the classification of giant cell arteritis. *Arthritis Rheum*, 33: 1122–1128.
15. Lambert M, Weber A, Boland B, De Plaen JF, Donckier J (1996) Large vessel vasculitis without temporal artery involvement: isolated form of giant cell arteritis? *Clin Rheumatol*, 15: 174–180.
16. Lie JT (1995) Aortic and extracranial large vessel giant cell arteritis: a review of 72 cases with histopathologic documentation. *Semin Arthritis Rheum*, 24: 422–431.
17. Brack A, Martinez-Taboada V, Stanson A, Goronzy JJ, Weyand CM (1999) Disease pattern in cranial and large-vessel giant cell arteritis. *Arthritis Rheum*, 42: 311–317.
18. Save-Soderbergh J, Malmvall BE, Andersson R, Bengtsson BA (1986) Giant cell arteritis as a cause of death. Report of nine cases. *Jama*, 255: 493–496.
19. Evans JM, O'Fallon WM, Hunder GG (1995) Increased incidence of aortic aneurysm and dissection in giant cell (temporal) arteritis. A population-based study. *Ann Intern Med*, 122: 502–507.
20. Galetta SL, Balcer LJ, Liu GT (1997) Giant cell arteritis with unusual flow-related neuro-ophthalmologic manifestations. *Neurology*, 49: 1463–1465.
21. Johnston SL, Lock RJ, Gompels MM (2002) Takayasu arteritis: a review. *J Clin Pathol*, 55: 481–486.
22. Skaug TR, Midelfart A, Jacobsen G (1995) Clinical usefulness of biopsy in giant cell arteritis. *Acta Ophthalmol Scand*, 73: 567–570.
23. Schmidt WA, Natusch A, Moller DE, Vorpahl K, Gromnica-Ihle E (2002) Involvement of peripheral arteries in giant cell arteritis: a color Doppler sonography study. *Clin Exp Rheumatol*, 20: 309–318.
24. Narvaez J, Narvaez JA, Nolla JM, Sirvent E, Reina D, Valverde J (2005) Giant cell arteritis and polymyalgia rheumatica: usefulness of vascular magnetic resonance imaging studies in the diagnosis of aortitis. *Rheumatology (Oxford)*, 44: 479–483.
25. Turlakow A, Yeung HW, Pui J et al (2001) Fludeoxyglucose positron emission tomography in the diagnosis of giant cell arteritis. *Arch Intern Med*, 161: 1003–1007.

poznano u chorej olbrzymiokomórkowe zapalenie tętnic z zajęciem dużych tętnic, pomimo braku objawów zajęcia przez proces zapalny tętnicy skroniowej oraz braku oceny histopatologicznej tętnicy.

Opisywany przypadek potwierdza potrzebę rewizji kryteriów diagnostycznych oraz zasad diagnostyki, umożliwiających rozpoznanie choroby przebiegające z zajęciem dużych tętnic.