

# Endovascular treatment of abdominal aortic pseudoaneurysm caused by penetrating injury

## Wewnątrznaczyniowe leczenie tętniaka rzekomego aorty brzusznej spowodowanego urazem przenikającym

Bohdan Solonynko, Zbigniew Gałązka, Jacek Szmidt

Department of General, Vascular, and Transplant Surgery, Medical University of Warsaw, Warsaw, Poland  
(Katedra i Klinika Chirurgii Ogólnej, Naczyniowej i Transplantacyjnej Warszawskiego Uniwersytetu Medycznego)

### Abstract

*Penetrating injuries of the abdominal aorta are rare but extremely dangerous and potentially lethal because of massive haemorrhage requiring urgent surgical treatment. Among the causes of trauma, gunshots and stab wounds are considered the most common.*

*In this article, we present the results of endovascular treatment by means of stentgraft implantation in a patient with huge infradiaphragmatic pseudoaneurysm caused by stab wound done by knife confirmed in computed tomography angiogram. The endovascular repair was shown to be an effective alternative for open surgery in three-year postoperative follow-up.*

**Key words:** aorta injuries, pseudoaneurysm, endovascular treatment

### Streszczenie

*Urazy przenikające aorty brzusznej należą do rzadkich, ale nadzwyczaj niebezpiecznych. Wśród mechanizmów uszkodzenia najczęściej wymienia się postrzały lub rany klute, powodujące pęknięcie ściany aorty i masywny krwotok, w przypadku którego zwykle konieczna jest pilna interwencja chirurgiczna.*

*W doniesieniu przedstawiono zastosowanie leczenia wewnątrznaczyniowego za pomocą stentgraftu u chorego z potwierdzonym w angiotomografii komputerowej rozległym tętniakiem rzekomym podprzeponowego odcinka aorty, który był następstwem rany klutej brzucha zadanej nożem. Okres 3-letniej obserwacji wykazał, że opisana metoda może być skuteczną alternatywą dla operacji otwartej.*

**Słowa kluczowe:** urazy aorty, tętniak rzekomy, leczenie wewnątrznaczyniowe

Acta Angiol 2010; 16, 1: 37–41

### Address for correspondence:

Bohdan Solonynko  
Katedra i Klinika Chirurgii Ogólnej, Naczyniowej i Transplantacyjnej  
Warszawskiego Uniwersytetu Medycznego  
ul. Banacha 1a, 02–097 Warszawa  
Tel.: +48 (22) 599 24 67, faks: +48 (22) 599 14 68  
e-mail: [bs1@o2.pl](mailto:bs1@o2.pl)

## Introduction

Thoracic aorta is the most frequent localization of traumatic vascular lesions [1]. Injuries in the infradiaphragmatic region are much less frequent. It occurs in 0.05% of blunt trauma of the abdomen [2]. Gunshots and stab wounds of the aorta are extremely dangerous and potentially lethal because of massive haemorrhage requiring urgent surgical treatment [3, 4].

In recent decades endovascular procedures with stentgraft implantation have become a common alternative for open surgery in the treatment of traumatic lesions of the thoracic aorta because of the resultant reduction in mortality and perioperative complications [5–9]. At the same time, only a few articles about endovascular treatment of infradiaphragmatic aorta injury caused by stab wound have been published [4, 10].

## Case report

A 22-year-old male was admitted to the Department of General, Vascular, and Transplant Surgery of the Medical University of Warsaw due to a lesion of the infradiaphragmatic aorta associated with hypovolemic shock. The patient had a stab wound done by knife in a street fight three months previously. During a laparotomy in another hospital at that time, lesions in the minor curvature of the stomach and the tail of the pancreas were closed, and a left adrenalectomy was carried out because of the injury. After 11 days of hospital treatment the patient was discharged. Ten weeks later, symptoms of gastric bleeding were observed. During relaparotomy and gastrotomy, a fistula between the aorta and the posterior wall of the stomach was diagnosed and sutured. A lesion of the anterior wall of the infradiaphragmatic aorta 25 mm over the celiac trunk with large retroperitoneal hematoma and contrast medium extravasation — pseudoaneurysm — was proven in spiral angio computed tomography (angio-CT) carried out after admission to our department (Figure 1A).

The decision to carry out endovascular treatment was made immediately. The pathology found in angio-CT was confirmed by intraoperative angiography. The lesion was covered and the pseudoaneurysm was excluded by a 28 mm wide and 127 mm long straight Zenith COOK stentgraft. The control angiography showed successful exclusion of the aneurysm sac and patency of the celiac trunk.

In postoperative angio CT, the diameter of the pseudoaneurysm was 98 mm (Figure 1B). There were no signs of aneurysm infection. Even though empirical antibiotic therapy (piperacillin with tazobactam, metronidazol, and itraconazol) was applied, hectic fever appeared

## Wstęp

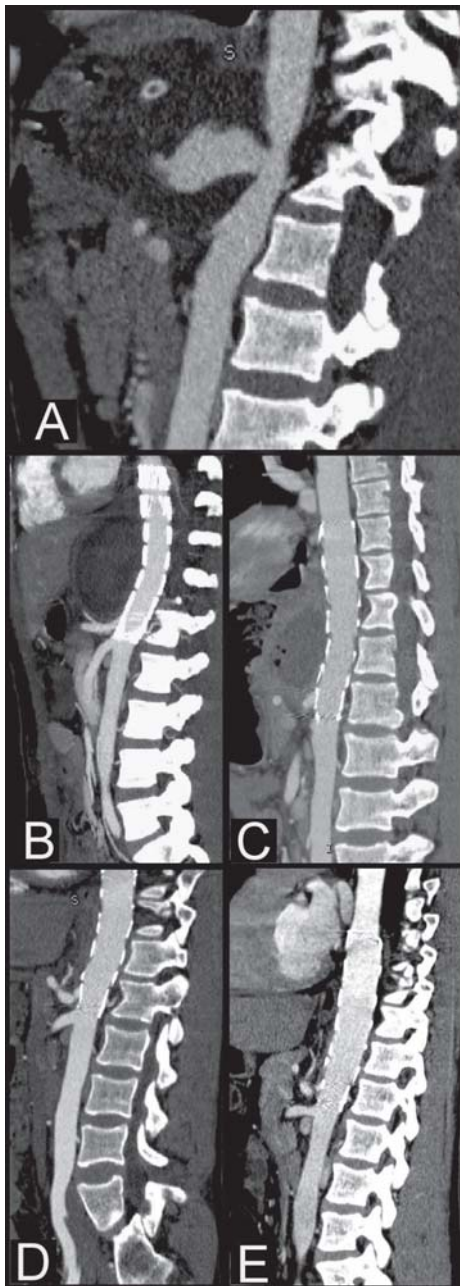
Urazy aorty najczęściej zlokalizowane są w obrębie klatki piersiowej [1]. Zdecydowanie rzadziej obserwuje się uszkodzenia podprzeponowego odcinka aorty, które występują u około 0,05% chorych po przebytym tępych urazie brzucha [2]. Za szczególnie niebezpieczne, bezpośrednio zagrażające życiu, uważa się postrzały lub rany klute, powodujące pęknięcie aorty i masywny krwotok, w przypadku którego zwykle konieczna jest pilna interwencja chirurgiczna [3, 4].

Na przestrzeni ostatnich lat coraz powszechniej stosowaną alternatywą dla operacji otwartej w urazach aorty piersiowej stało się wprowadzenie leczenia wewnątrznaczyniowego za pomocą stentgraftów, co pozwoliło na znaczne zmniejszenie śmiertelności i liczby powikłań okołoperacyjnych [5–9]. Dotychczas opublikowano bardzo nieliczne doniesienia, opisujące zastosowanie metody endowaskularnej u chorych z uszkodzeniem podprzeponowego odcinka aorty spowodowanym raną kłutą brzucha [4, 10].

## Opis przypadku

Chorego w wieku 22 lat przyjęto w trybie pilnym do Kliniki Chirurgii Ogólnej, Naczyniowej i Transplantacyjnej Warszawskiego Uniwersytetu Medycznego z powodu uszkodzenia podprzeponowego odcinka aorty brzusznej i towarzyszących objawów wstrząsu hipowolemicznego. Trzy miesiące wcześniej pacjent doznał urazu przenikającego jamy brzusznej, zadanego nożem w bójce ulicznej. W laparotomii wykonanej wówczas w innym szpitalu zeszyto krzywiznę mniejszą żołądka i ogon trzustki oraz z powodu stwierdzonych uszkodzeń usunięto lewe nadnercze. Po 11 dniach leczenia chorego wypisano ze szpitala. Stan pacjenta był dobry. Następnie po upływie kolejnych 10 tygodni nagle wystąpiły u niego objawy kliniczne masywnego krwotoku z górnego odcinka przewodu pokarmowego, które były wskazaniem do ponownej hospitalizacji. Podczas relaparotomii i gastrotomii rozpoznano obecność przetoki pomiędzy tylną ścianą żołądka a aortą, którą zeszyto od wewnątrz żołądka. Operację przeprowadzono na tym samym oddziale chirurgicznym, na którym wykonywano pierwszą laparotomię, po czym chorego skierowano do Kliniki autorów niniejszej pracy. Po przyjęciu w angio-tomografii komputerowej (angio-CT) stwierdzono uszkodzenie zlokalizowane na przedniej ścianie podprzeponowego odcinka aorty około 25 mm powyżej pnia trzewnego oraz rozległy krwaki przestrzeni zaotrzewnowej z cechami wynacznienia kontrastu — tętniak rzekomy (ryc. 1A).

Chorego niezwłocznie zakwalifikowano do leczenia wewnątrznaczyniowego. Śródoperacyjna aorto-



**Figure 1.** Angio CT-2D reconstructions: **A.** Before the operation, pseudo aneurysm with contrast medium extravasation; **B.** 2 days after operation, the stentgraft was implanted and aneurysm is successfully excluded; **C.** 14 days after operation, the gas bubble is seen in the aneurysmal sac; **D.** 6 months after operation, complete aneurysm resorption; **E.** 3 years after operation, normal CT scan of infradiaphragmatic aorta with implanted stentgraft

**Rycina 1.** Rekonstrukcje 2D angio-tomografii komputerowej aorty. **A.** Przed operacją tętniak rzekomy z wyciekaniem środka cieniującego; **B.** 2 dni po operacji. Stan po implantacji stentgraftu — skuteczne wyłączenie tętniaka rzekomego; **C.** 14 dni po operacji widoczny jeden z pęcherzyków gazu w obrębie tętniaka rzekomego (cechy zakażenia); **D.** 6 miesięcy po operacji całkowita resorpcja tętniaka rzekomego; **E.** 3 lata po operacji. Prawidłowy obraz podprzeponowego odcinka aorty z widocznym stentgraftem

grafia potwierdziła obraz angio-CT. Wykonano zamknięcie ubytku ściany aorty brzusznej i jednocześnie wyłączenie tętniaka rzekomego za pomocą prostego stentgraftu typu Zenith o średnicy 28 mm i długości 127 mm. W kontrolnej arteriografii wykazano całkowitą eliminację napływu środka cieniującego do przestrzeni zaotrzewnowej oraz prawidłową drożność pnia trzewnego.

W pooperacyjnej angio-CT średnica tętniaka rzekomego wynosiła 98 mm (ryc. 1B). Wówczas nie stwierdzano radiologicznych cech jego zakażenia. W drugim tygodniu po operacji u chorego wystąpiła gorączka o charakterze heptycznym, mimo empirycznie stosowanej antybiotykoterapii (piperacylina z tazobaktamem, metronidazol, itrakonazol). Stwierdzono narastanie hematologicznych i serologicznych wykładników stanu septycznego (leukocytoza — 17 300, CRP — 90, OB — 50), natomiast nie wykazano wzrostu drobnoustrojów we krwi obwodowej. W kolejnej angio-CT rozpoznawano już radiologiczne cechy zakażenia tętniaka rzekomego (obecność pęcherzyków gazu w obrębie worka tętniaka) (ryc. 1C). Wykonano jego nakłucie pod kontrolą tomografii komputerowej i odesłano około 20 ml krwistego płynu, z którego wyhodowano kolonie *Escherichia coli* ESBL. W tym samym czasie wyniki posiewów krwi obwodowej były nadal ujemne. Wdrożono leczenie z zastosowaniem teikoplaniny, imipenemu i netylmycyny. W trakcie 2-tygodniowej antybiotykoterapii ustąpiły kliniczne cechy zakażenia, a leukocytoza i stężenie białka C-reaktywnego (CRP) powróciły do wartości prawidłowych. Chorego wypisano ze szpitala w stanie ogólnym dobrym z zaleceniem przeprowadzania okresowych kontroli w angio-CT w 3., 6. i 12. miesiącu, a następnie co rok. W badaniu po 6 miesiącach nie stwierdzono już obecności tętniaka rzekomego (ryc. 1D). W ciągu 3-letniej obserwacji nie wystąpiły kliniczne ani radiologiczne cechy zakażenia stentgraftu (ryc. 1E). Ponadto nie wykazano migracji i nieszczelności endoprotezy.

## Omówienie

Wśród przyczyn pourazowego uszkodzenia aorty brzusznej i dużych pni tętniczych najczęściej wymienia się wypadki komunikacyjne [2, 11]. Za równie niebezpieczne uważa się postrzały i rany klute zadane ostrym narzędziem, które powodują ubytek w ścianie naczynia z następowym krwotokiem lub powstanie tętniaka rzekomego. Jednak dość często diagnostyka i wybór odpowiedniego sposobu leczenia są utrudnione ze względu na towarzyszące uszkodzenia narządów wewnętrznych. W opisywanym przypadku podczas do-raznie wykonanej laparotomii stwierdzono jedynie

two weeks after the operation. The laboratory tests confirmed an inflammation (WBC — 17300/ml, CRP — 90 mg/dl ESR — 50), but the blood culture was negative. The gas bubbles suggesting an infection were seen on the subsequent angio-CT (Figure 1C). Puncture of the aneurysm was carried out under CT scan guidance, and about 20 ml of bloody fluid was aspirated. Microbiological examination of the fluid showed the growth of *Escherichia coli* ESBL culture. At the same time, the peripheral blood culture was negative. The patient was treated for two weeks with teicoplanin, imipenem, and netilmicin, and the clinical laboratory and radiological symptoms of the infection receded. The patient was discharged with recommendation of angio-CT control examination after 3, 6, and 12 months, and thereafter annually. In the CT scan after six months, signs of pseudoaneurysm were not observed (Figure 1D). In three-year follow-up, neither the clinical nor radiological symptoms of the stentgraft infection were raised (Figure 1E).

### Discussion

Traffic accidents are mentioned as the most frequent cause of aorta and large vessel injury [2, 11]. Gunshot and stab wounds with arterial lesions and massive haemorrhage or pseudoaneurysm formation are also considered dangerous. Nevertheless, diagnostics and proper treatment are difficult because of concomitant visceral trauma.

In the case described above, during urgent laparotomy, injury of the minor curvature of the stomach, the tail of the pancreas, and the left adrenal gland were found. No symptoms of bleeding from the aorta were observed. After just ten weeks, an aorto-gastric fistula occurred and was sutured. The described operations were carried out in the general surgery department in a small regional hospital which had no possibility of vascular imaging.

The most valuable investigation in this patient was angio-CT, in which the pseudoaneurysm of the abdominal aorta about 25 mm above the celiac trunk was confirmed. Considering the hostile abdomen after two laparotomies and our centre's experience in endovascular treatment of thoracic aorta injuries, the decision to exclude the site of the lesion by straight stentgraft was made. The method mentioned above seems to be effective and successful in long-term follow-up. Nevertheless, signs of pseudoaneurysm infection occurred two weeks after the operation and remained after antibiotics administration.

In the literature there are only a few case reports describing the endovascular treatment of abdominal aorta lesions caused by penetrating injury.

uszkodzenie krzywizny mniejszej żołądka, ogona trzustki i lewego nadnercza, bez objawów aktywnego krwawienia z aorty. Dopiero po upływie kolejnych 10 tygodni nagle wystąpiła przetoka aortalno-żołądkowa, którą zeszyto. Opisane powyżej operacje przeprowadzono na jednym z powiatowych oddziałów chirurgii ogólnej, który nie dysponował nowoczesną aparaturą do diagnostyki chorób naczyń.

U tego chorego kluczowe znaczenie dla postawienia właściwego rozpoznania miało wykonanie w ośrodku autorów pracy badanie angio-CT, w którym stwierdzono pourazowy tętniak rzekomy zlokalizowany w aorcie brzusznej około 25 mm powyżej pnia trzewnego. Uwzględniając bardzo trudny dostęp operacyjny (przebyte 2-krotnie laparotomie) oraz własne wieloletnie doświadczenie w leczeniu urazów aorty piersiowej, zdecydowano o zamknięciu ubytku ściany aorty brzusznej za pomocą prostego stentgraftu. Powyższa metoda okazała się skutecznym i efektywnym sposobem postępowania w odległym okresie obserwacji. Aczkolwiek, w drugim tygodniu po operacji u chorego pojawiły się przejściowe objawy zakażenia w obrębie wyłączanego z krążenia tętniaka rzekomego, które całkowicie ustąpiły po zastosowaniu celowanej antybiotykoterapii.

W piśmiennictwie pojawiają się jedynie nieliczne opisy przypadków leczenia wewnątrznaczyniowego uszkodzenia aorty brzusznej w przebiegu urazu przenikającego, któremu zwykle towarzyszyły także obrażenia innych narządów wewnętrznych, na przykład dwunastnicy, jelita krętego lub poprzecznicy wymagające wykonania w trybie doraźnym laparotomii. Niejednokrotnie był to istotny powód utrudniający lub wręcz uniemożliwiający śródoperacyjne rozpoznanie rzeczywistego urazu aorty, zwłaszcza wśród chorych stabilnych hemodynamicznie [10, 12]. Dlatego zdaniem większości autorów zasadnicze znaczenie ma przeprowadzenie diagnostyki obrazowej naczyń, czyli ultrasonografii dopplerowskiej i angio-CT, w celu uniknięcia ewentualnej pomyłki [3, 10, 11]. Mimo to czasami obserwowano powstawanie pourazowego tętniaka rzekomego kilka miesięcy, a nawet lat, na przykład po przebytych postrzale brzucha [12, 13]. Kolejnym ważnym zagadnieniem u chorych po urazie przenikającym jest obawa przed wystąpieniem zakażenia w obrębie tętniaka rzekomego w wyniku powstania nieprawidłowego połączenia między uszkodzoną tętnicą a przewodem pokarmowym. Takie powikłanie wystąpiło w opisywanym przypadku i było najprawdopodobniej spowodowane obecnością przetoki aortalno-żołądkowej, której objawy pojawiły się po upływie prawie trzech miesięcy od pierwotnie wykonanej laparotomii. Podobne do-



Usually it coexists with injuries of other organs (for example the duodenum, small bowel, or transverse colon) requiring urgent laparotomy. It happened to be a valuable reason for difficulties or even inability in intraoperative diagnostics of aortic trauma especially if the patient is haemodynamically stable [10, 12]. As a consequence, the majority of authors consider vascular imaging to be useful in order to avoid possible mistakes [3, 10, 11]. Nevertheless, sometimes the formation of a pseudoaneurysm is observed a few months or even years after a gunshot wound to the abdomen [12, 13]. A subsequent serious problem in patients following penetrative injury is the risk of infection or aorto-enteric fistula. This complication appeared in the described case. It was probably caused by the aorto-gastric fistula, which occurred three months after the first laparotomy. Danneels et al. [14] describe a similar experience in which recurrent infection was observed in 60% of cases after sc. bridge procedure by means of stent-graft implantation in patients with aorto-enteric fistula following aortic reconstructions with vascular prosthesis implantation.

We conclude that endovascular treatment is an effective alternative for open repair. However, in cases of visceral trauma the risk of endovascular graft infection should be considered; therefore, the prolonged antibacterial and antifungal therapy was applied for six weeks.

## References

1. Attia C, Villard J, Boussel L (2007) Endovascular repair of localized pathological lesions of the descending thoracic aorta: midterm results. *Cardiovasc Intervent Radiol*, 30: 628–637.
2. Teruya TH, Bianchi C, Abou-Zamzam AM et al (2005) Endovascular Treatment of Blunt Traumatic Abdominal Aortic Injury with a Commercially Available Stent Graft. *Ann Vasc Surg*, 19: 474–478.
3. Yeh MW, Horn JK, Schecter WP et al (2005) Endovascular repair of an actively hemorrhaging gunshot injury to the abdominal aorta. *J Vasc Surg*, 42:1007–1009.
4. Chiocos SC, Benza A, Chabac GR (2007) Abdominal aorta section caused by abdominal stab wound: discussion of the two cases. *Chirurgia (Bucur)*, 102: 237–240.
5. Orend KH, Zarbis N, Schelzig H et al (2007) Endovascular treatment of acute traumatic lesions of the descending thoracic aorta — 7 years experience. *Eur J Vasc Endovasc Surg*, 34: 666–672.
6. Canaud L, Alric P, Branchereau P, Marty-Ané C, Berthet J (2008) Lessons learned from midterm follow-up of endovascular repair for traumatic rupture of the aortic isthmus. *J Vasc Surg*, 47: 733–738.
7. Xenos ES, Abedi NN, Davenport DL et al (2008) Meta-analysis of endovascular vs open repair for traumatic descending thoracic aortic rupture. *J Vasc Surg*, 48: 1343–1351.
8. Hoffer EK (2008) Endovascular intervention in thoracic arterial trauma. *Injury*, 39: 1257–1274.
9. Dziekiewicz M, Brzozowski K, Żukowski, Maruszyński M (2008) Endovascular treatment of descending aorta gunshot injury. *Acta Angiol*, 14: 20–24.
10. Hussain Q, Maleux G, Heye S, Fournau I (2008) Endovascular Repair of an Actively Hemorrhaging Stab Wound Injury to the Abdominal Aorta. *Cardiovasc Intervent Radiol*, 31: 1023–1025.
11. Tucker S, Rowe VL, Rao R et al (2005) Treatment Options for Traumatic Pseudoaneurysms of the Paravisceral Abdominal Aorta. *Ann Vasc Surg*, 19: 613–618.
12. Bechara-Zamudio L, Olive G, Barone H et al (1998) Traumatic abdominal aortic pseudoaneurysm treated with balloon-expandable bifurcated endoprosthesis. *J Vasc Surg*, 28: 345–348.
13. Miller JS, Wall MJ, Mattox KL (1998) Ruptured aortic pseudoaneurysm 28 years after gunshot wound: case report and review of literature. *J Trauma*, 44: 214–216.
14. Danneels MIL, Verhagen HJM, Teijink JAW et al (2006) Endovascular Repair for Aorto-enteric Fistula: A Bridge Too Far or a Bridge to Surgery. *Eur J Vasc Endovasc Surg*, 32: 27–33.