

Ultrasound-guided compression repair of iatrogenic femoral artery pseudoaneurysms after endovascular procedures

Leczenie uciskiem jatrogennych pseudotętniaków tętnic udowych po przezskórnych zabiegach wewnątrznaczyniowych pod kontrolą ultrasonografii dopplerowskiej

Tomasz Jargiełło¹, Anna Drelich Zbroja¹, Maciej Szajner¹, Anna Szymańska¹, Jacek Wroński², Tomasz Zubilewicz², Małgorzata Szczerbo-Trojanowska¹

¹Department of Interventional Radiology, University School of Medicine, Lublin, Poland; ²Department of Vascular Surgery, University School of Medicine, Lublin, Poland

(¹Zakład Radiologii Zabiegowej i Neuroradiologii Akademii Medycznej w Lublinie; ²Klinika Chirurgii Naczyń Akademii Medycznej w Lublinie)

Abstract

Background. The paper discusses the issue of iatrogenic femoral artery pseudoaneurysm treatment and initial results of color Doppler ultrasound-guided compression repair of pseudoaneurysms.

Material and methods. In the group of 18,000 patients subjected to femoral endovascular procedures, the Doppler examinations were performed in 194 individuals suspected of persistent arterial damage. The B-mode, Color and Power Doppler images were assessed. On examination, the blood flows in the common, superficial and deep femoral arteries above and below the typical site of puncture were measured. In the patients with the diagnosis of pseudoaneurysms, the color Doppler ultrasound-guided compression tests were performed. When the compression test was effective, compression was continued for 30–60 minutes until the image without the signal of blood flow in the pseudoaneurysm was obtained. When the compression test was ineffective or the control Doppler examination revealed the blood flow within the pseudoaneurysm, the patients were sent for surgical treatment.

Results. Pseudoaneurysms were found in 42 patients, i.e. 0.23% of all the patients subjected to artery catheterization procedures and 21.6% of those suspected of persistent femoral artery damage. No artery damage was detected in 144 patients, in 7 cases the arteriovenous fistulas were diagnosed. In one patient, the examination revealed concurrent pseudoaneurysm and arteriovenous fistula. None of the patients showed the disorders of the femoral artery patency. The ultrasound-guided compression tests were performed in 39 patients. Compression repair was successful in 17 patients (40.5%) with diagnosed pseudoaneurysms. The remaining patients with pseudoaneurysms and arteriovenous fistulas were treated surgically.

Conclusions. Color Doppler ultrasound-guided compression repair of iatrogenic femoral artery pseudoaneurysms is a safe method and should be used as an initial stage of treatment. Proper qualifications and experience are required to obtain good results. Successful compression repair is beneficial to patients, shortens the hospital stay and reduces the cost of treatment.

Key words: pseudoaneurysm, iatrogenic damage, femoral artery, ultrasonography, duplex Doppler

Address for correspondence (Adres do korespondencji):

Dr med. Tomasz Jargiełło, Zakład Radiologii Zabiegowej i Neuroradiologii AM, ul. Jaczewskiego 8, 20–954 Lublin, Poland
tel: +48 (0 81) 742 59 02, fax: +48 (0 81) 742 56 66, e-mail: tojarg@hotmail.com

Streszczenie

Wstęp. Praca dotyczy jatrogennych pseudotętniaków tętnic udowych występujących u chorych leczonych w ośrodku lubelskim. W artykule omówiono wstępne wyniki leczenia pseudotętniaków uciskiem sondą ultrasonograficzną pod kontrolą obrazów uzyskanych metodą kolorowego Dopplera.

Materiał i metody. Spośród 18 000 chorych poddanych zabiegom wewnątrznaczyniowym z nakłucia tętnicy udowej u 194 pacjentów wykonano badanie dopplerowskie, podejrzewając przetrwałe uszkodzenia tętnicy. Badano obrazy B-mode oraz zapis dopplerowski uzyskany metodą kodowania kolorem oraz techniką power doppler. Podczas badań dokonywano pomiarów przepływu krwi w odcinkach tętnic udowych wspólnych, powierzchownych i głębokich powyżej i poniżej typowego miejsca nakłucia. U chorych, u których rozpoznano pseudotętniaki, wykonywano próbę uciskową sondą ultrasonograficzną pod kontrolą obrazu dopplerowskiego metodą znakowania kolorem. W przypadku skutecznej próby uciskowej, ucisk kontynuowano przez następne 30–60 minut, aż do uzyskania obrazu bez sygnału przepływu krwi w pseudotętniaku. W przypadku nieskuteczności próby uciskowej lub gdy za pomocą kontrolnego badania dopplerowskiego wykazano przepływ krwi w obrębie pseudotętniaka, chorych kierowano do leczenia chirurgicznego.

Wyniki. Pseudotętniaki stwierdzono u 42 osób — 0,23% wszystkich chorych po zabiegach cewnikowania tętnic i 21,6% pacjentów z podejrzeniem przetrwałego uszkodzenia tętnic udowych. U 144 osób nie odnotowano uszkodzenia tętnic, a u 7 chorych rozpoznano przetokę tętniczo-żylną. U jednego pacjenta badanie ujawniło współistnienie pseudotętniaka i przetoki tętniczo-żylny. U żadnego chorego nie stwierdzono zaburzeń drożności tętnic podziału udowego. U 39 osób wykonano próbę uciskową za pomocą sondy ultrasonograficznej. Leczenie uciskiem było skuteczne u 17 chorych (40,5%) z rozpoznanymi pseudotętniakami. Pozostałych pacjentów z pseudotętniakami i przetokami tętniczo-żylnymi poddano leczeniu chirurgicznemu.

Wnioski. Leczenie jatrogennych pseudotętniaków tętnic udowych metodą ucisku sondą pod kontrolą dopplerowską z kolorowym odwzorowaniem przepływu jest metodą bezpieczną i należy ją stosować jako wstępną formę terapii. Osiągnięcie dobrych wyników wymaga właściwej kwalifikacji i dużego doświadczenia. Leczenie uciskiem jest korzystne dla chorych — skraca czas pobytu w szpitalu i zmniejsza koszty leczenia.

Słowa kluczowe: pseudotętniak, uraz jatrogeny, tętnica udowa, ultrasonografia, duplex Doppler

Introduction

Until recently iatrogenic pseudoaneurysms of femoral arteries after catheterization have been rare. In the reports of the 80-ties, the frequency of such complications did not exceed 0.02–0.05%. The data presented in the last 10 years evidently demonstrate an increase in the number of diagnosed iatrogenic pseudoaneurysms of femoral arteries. The authors of numerous papers estimate that the incidence of pseudoaneurysms ranges from 0.1% to even 8% [1–3].

This is mainly caused by rapid development of technology and increased number of indications for low-invasive endovascular procedures. In the last 10 years, the number of peripheral angioplasty procedures, particularly of the coronary arteries, was found to be 100 times higher than previously. The direct causes include: the use of the devices of big diameters (7, 8 and 9 F) which are necessary to insert the balloon catheters and commonly applied vascular stents. Moreover, intensive antiaggregative and antithrombotic treatment during the procedures and in the perioperative period is of great

Wstęp

Jeszcze do niedawna jatrogenne pseudotętniaki tętnic udowych powstające po cewnikowaniu tętnic należały do rzadkości. W doniesieniach z lat 80. częstość takich powikłań nie przekraczała 0,02–0,05%. Dane na ten temat z ostatnich 10 lat wskazują jednoznacznie na wielokrotny wzrost liczby rozpoznawanych jatrogennych pseudotętniaków tętnic udowych. Autorzy licznych prac podają, że częstość występowania pseudotętniaków wynosi 0,1–8% [1–3].

Przyczyn takiego stanu rzeczy upatruje się przede wszystkim w gwałtownym rozwoju techniki i rozszerzeniu wskazań do małoinwazyjnych zabiegów przeznaczyniowych. Ocenia się, że w ostatnich 10 latach liczba wykonywanych zabiegów angioplastyki obwodowej, a w szczególności tętnic wieńcowych wrosła ponad 100-krotnie. Do bezpośrednich przyczyn należy zastosowanie zestawów wprowadzających o dużej średnicy (7, 8 i 9 F), koniecznych do wprowadzania cewników z balonami do angioplastyki, i powszechnie dziś używanych stentów naczyniowych. Istotne jest także inten-

importance. Finally, since endovascular procedures are routinely performed, especially in interventional cardiology, the number of technical errors is likely to increase [4–6].

The formation of pseudoaneurysm is associated with persistent damage to the arterial wall and limited extravasation of blood into the surrounding tissues. Its development is mainly connected with pain. Left untreated, the pseudoaneurysm is likely to result in an infection, increase in its size, including possible rupture, compression of nerves and veins, arteriovenous fistula as well as peripheral embolism leading limb ischaemia [4, 7].

Prolonged pain in the groin and abnormal vascular murmur detected at the site of femoral puncture are the indications for color Doppler examination. The Doppler examination provides proper diagnosis in almost all cases. The size of pseudoaneurysm as well as the presence of mural thrombus can be accurately evaluated, moreover the site of arterial damage may be localized in 70% of the patients [8].

For many years, once the diagnosis was established, surgical suturing of the persistent arterial opening and surgical wound cleansing were the only methods of treatment. The operative treatment is still widely accepted as a method of iatrogenic pseudoaneurysm repair, however, together with increased frequency of this complication and commonly available modern Doppler ultrasonography, numerous reports were published concerning effective, noninvasive repair of pseudoaneurysms by ultrasound-guided compression. The principle of this procedure is based on compression of the neck and sac of pseudoaneurysm with maintained blood flow in the artery (Fig. 1). The color Doppler procedure makes it possible to localize compression precisely and to adjust its optimal force, which enables us to maintain the blood flow in the injured artery. Compared to blind compression, it is clearly its advantage [5–7].

The present paper deals with iatrogenic pseudoaneurysms of the femoral arteries detected in our center during the period of last 5 years and discusses the initial results of their treatment using color Doppler ultrasound-guided compression.

Material and methods

Between June 1996 and June 2002, about 10,000 radiological angiographic examinations and endovascular procedures of recanalization and embolization of peripheral arteries using the femoral and axillary artery puncture were performed in the University Hospital No. 4 in Lublin. Moreover, about 10,000 cardiologic procedures — coronarographies and coronaroplasties with femoral and radial artery puncture were carried out.

sywne leczenie antyagregacyjne i przeciwzakrzepowe podczas zabiegów i w okresie okołozabiegowym. Ponadto powszechne wykonywanie zabiegów przeznaczeniowych, zwłaszcza w kardiologii interwencyjnej, zwiększa możliwość występowania błędów technicznych [4–6].

Powstanie pseudotętniaka wiąże się z przetrwałym uszkodzeniem ściany tętnicy i ograniczonym wynaczieniem krwi do otaczających tkanek. Formowanie się pseudotętniaka wywołuje dolegliwości bólowe. Pozostawienie pseudotętniaka bez leczenia grozi natomiast zakażeniem, powiększaniem się jego jamy (włącznie z pęknięciem), uciskiem na nerwy i żyły, powstaniem przetoki tętniczo-żylniej, a także zatorowością obwodową i niedokrwieniem kończyny [4, 7].

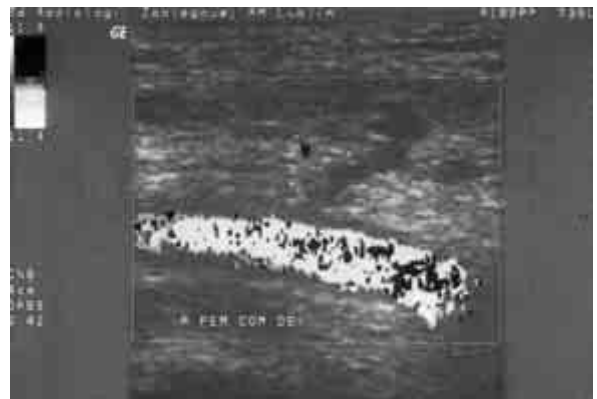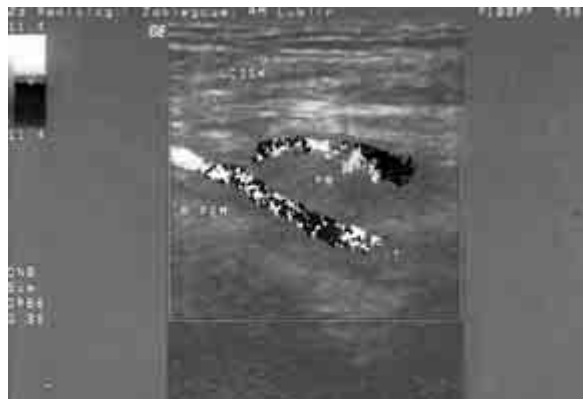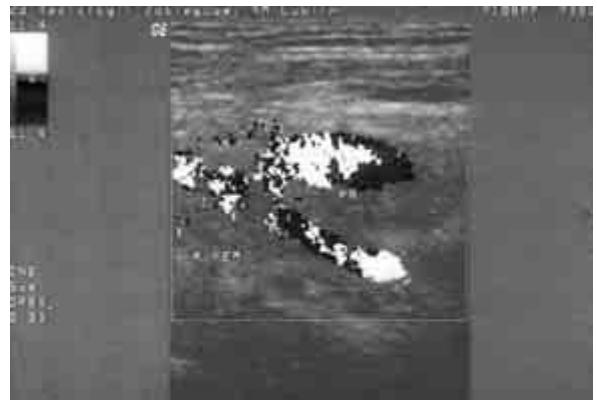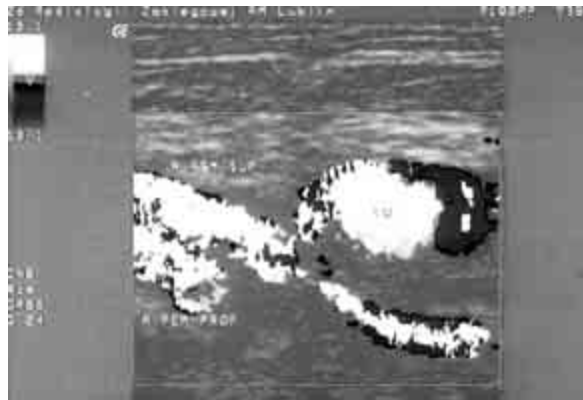Przedłużający się ból w pachwinie oraz stwierdzenie nieprawidłowego szmeru naczyniowego w miejscu nakłucia tętnicy udowej stanowią wskazanie do wykonania ultrasonografii z wykorzystaniem techniki kolorowego Dopplera. Badanie dopplerowskie umożliwia prawidłowe rozpoznanie praktycznie we wszystkich przypadkach. Możliwa jest dokładna ocena wielkości pseudotętniaka, obecności ewentualnej skrzepliny przyściennej oraz zlokalizowanie miejsca uszkodzenia tętnicy u około 70% chorych [8].

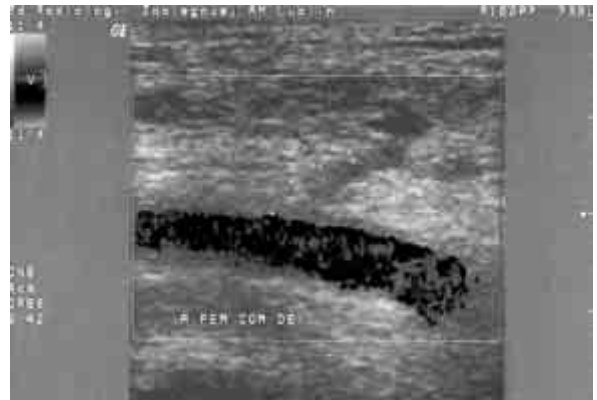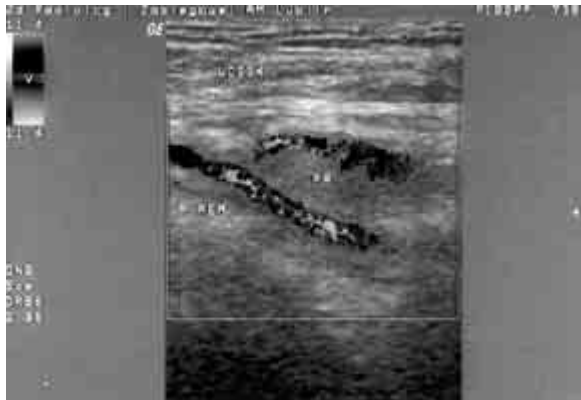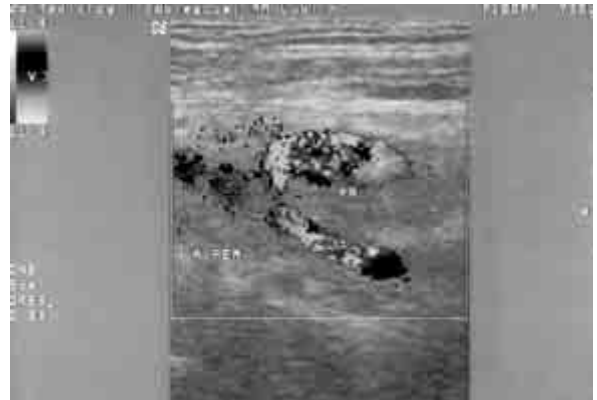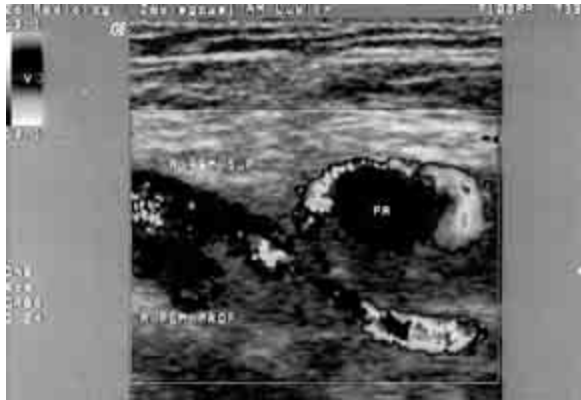Przez wiele lat jedyną metodą leczenia po ustaleniu diagnozy było chirurgiczne zszycie przetrwałego otworu w tętnicy i oczyszczenie rany operacyjnej. Leczenie operacyjne pozostaje nadal powszechnie akceptowaną metodą zaopatrzenia pseudotętniaków jatrogennych, lecz w związku ze wzrostem częstości tego powikłania, a zwłaszcza z upowszechnieniem się nowoczesnej ultrasonografii dopplerowskiej pojawiło się wiele doniesień o skutecznym, nieinwazyjnym leczeniu pseudotętniaków poprzez kontrolowany ucisk sondą ultrasonograficzną. Zabieg polega na kompresji szyi i worka pseudotętniaka z zachowaniem przepływu krwi w tętnicy (ryc. 1). Zabieg kontrolowany z zastosowaniem kolorowego Dopplera pozwala dokładnie umiejscowić ucisk oraz optymalnie dostosować siłę nacisku, umożliwiając zachowanie przepływu krwi w uszkodzonej tętnicy, co jest metodą skuteczniejszą niż ucisk niekontrolowany [5–7].

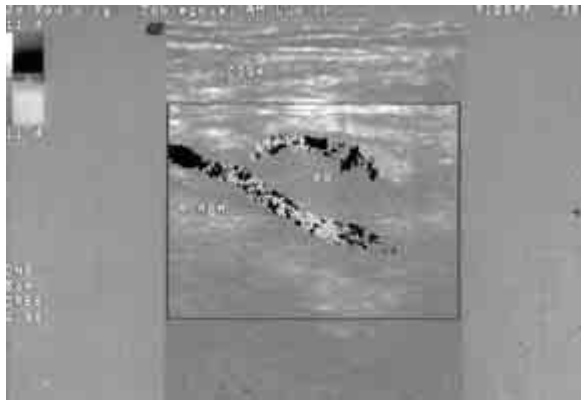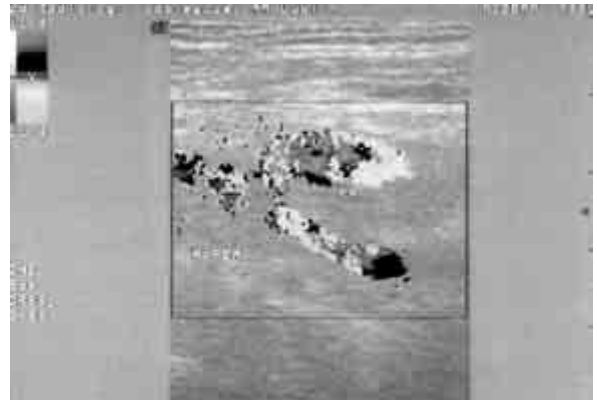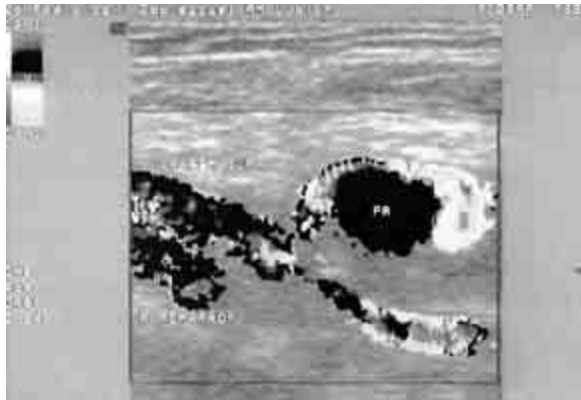
W niniejszej pracy przedstawiono problem występowania jatrogennych pseudotętniaków tętnic udowych u chorych zgłaszających się do ośrodka lubelskiego w ciągu 5 lat. Omówiono również wstępne wyniki leczenia pseudotętniaków za pomocą ucisku sondą ultrasonograficzną pod kontrolą dopplerowską metodą znakowania kolorem.

Material i metody

Podczas 6 lat — od czerwca 1996 do czerwca 2002 roku — w Samodzielnym Szpitalu Klinicznym







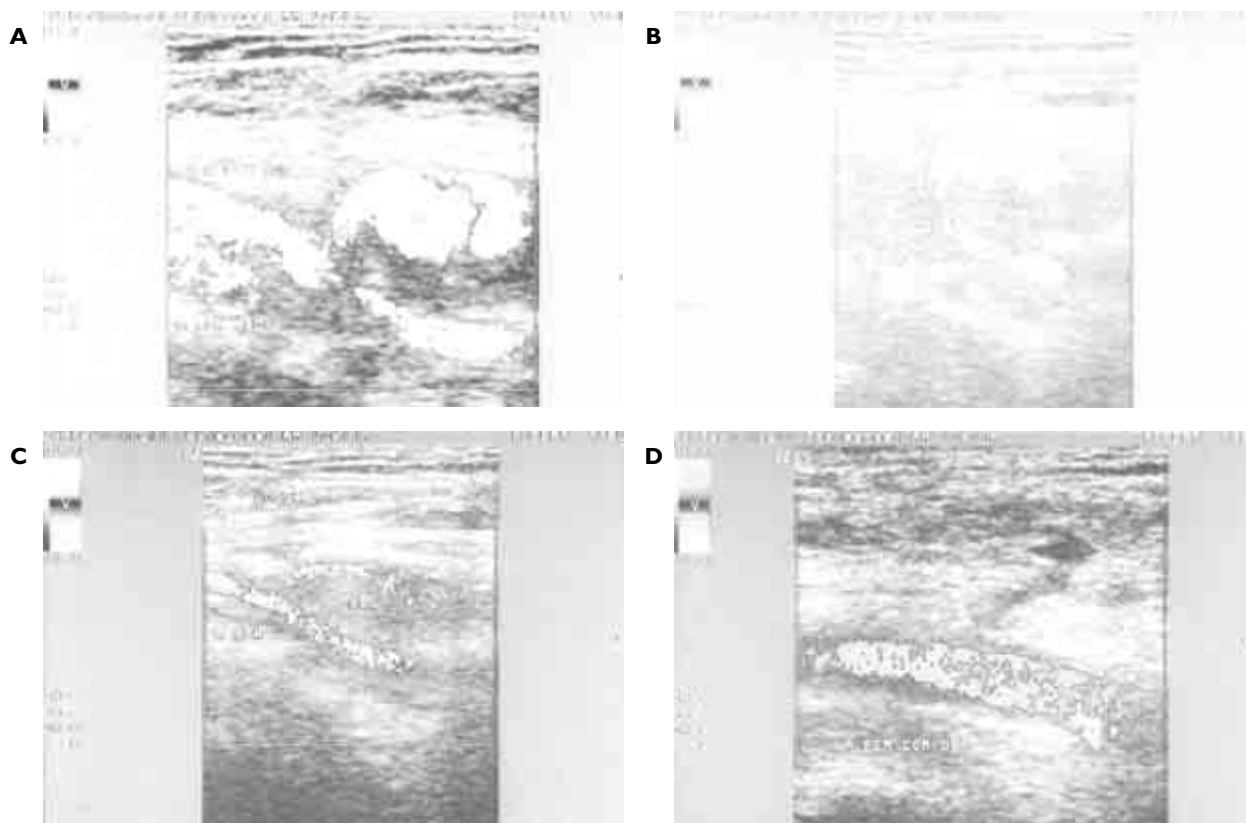


Figure 1. Pseudoaneurysm of the superficial femoral artery in a 57-year-old patient after coronaroplasty: **A.** The pseudoaneurysmal cavity (PA) partly filled with mural thrombus, “the neck” is visible; **B.** and **C.** Successive phases of ultrasound-guided compression with maintained blood flow in the injured artery; **D.** Follow-up at the 3rd day after successful compression repair; arrows show the path of puncture, above the artery — a small anechoic region as remains after the pseudoaneurysm changed into haematoma

Rycina 1. Pseudotętniak tętnicy udowej powierzchownej u 57-letniego chorego po koronaroplastyce: **A.** Jama pseudotętniaka (PA) częściowo wypełniona przyścienną skrzepliną, widoczna „szyja” pseudotętniaka; **B.** i **C.** Kolejne fazy ucisku sondą ultrasonograficzną z widocznym zachowanym przepływem krwi w uszkodzonej tętnicy; **D.** Badanie kontrolne w 3 dobie po skutecznym leczeniu uciskiem, strzałki wskazują tor kanału nakłucia, powyżej tętnicy widoczny jest niewielki bezechowy obszar jako pozostałość po pseudotętniaku przekształconym w krwiak

Totally, about 20,000 diagnostic and therapeutic procedures after peripheral artery puncture were performed, 90% of which, i.e. 18,000, were the punctures of femoral arteries of the groin.

The Doppler examinations to assess the site of puncture of the femoral arteries were carried out in 194 patients. The indications for Doppler examinations included prolonged pain complaints at the site of puncture and massive haematoma of soft tissues within the groin region. Additionally, in 53 patients abnormal murmur was found on auscultation with a stethoscope.

All the patients were subjected to duplex Doppler examinations using Logiq 500 (General Electric Medical System) with a linear probe 5–10 MHz and convex probe 3.5 MHz. All the examinations assessed B-mode and Power Doppler images. On examination, the blood flow was measured and the plots of Doppler frequency spectrum from the segments of common, superficial and deep

Nr 4 w Lublinie wykonano około 10 000 radiologicznych badań angiograficznych i przeznaczeniowych zabiegów udrażniania i embolizacji tętnic obwodowych z nakłucia tętnic udowych i pachowych. Ponadto przeprowadzono około 10 000 badań i zabiegów kardiologicznych — koronarografii i koronaroplastyki z nakłuciami tętnic udowych i promieniowych. W sumie jest to około 20 000 zabiegów diagnostycznych i terapeutycznych wykonywanych po nakłuciu tętnic obwodowych, z czego około 18 000 (90%) stanowią nakłucia tętnic udowych w pachwinach.

Ultrasonograficzne badania dopplerowskie w celu oceny miejsca nakłucia tętnic udowych wykonano u 194 chorych. Wskazaniem do badania dopplerowskiego były przedłużające się dolegliwości bólowe w miejscu nakłucia oraz masywny krwiak tkanek miękkich okolicy pachwiny. Ponadto u 53 pacjentów podczas badania za pomocą stetoskopu stwierdzano dodatkowo nieprawidłowy szmer.

femoral arteries above and below the typical puncture site were obtained.

In the patients with diagnosed pseudoaneurysms, the color Doppler ultrasound-guided compression tests were performed. The tests were carried out in such a way as to close the blood flow to pseudoaneurysms and to maintain the blood flow in the femoral artery. When the compression test was effective, compression was continued for the next 30–60 minutes to obtain the image with the no blood flow signal in the pseudoaneurysm without applying compression. Then the ultrasound-directed compression dressing was applied not to arrest the blood flow in the femoral artery. The compression dressing was removed next morning on follow-up Doppler examination. When the compression test was ineffective or the follow-up Doppler examination demonstrated the blood flow within the pseudoaneurysm, the patients were sent for surgical treatment. Some of these patients were subjected to angiography when the Doppler examination did not allow to find the exact site of femoral artery damage. Additionally, angiography was performed in the patients with diagnosed arteriovenous fistulas.

Results

In the group of about 18,000 patients subjected to artery catheterization procedures with femoral artery puncture in the groin, the duplex Doppler examinations were performed in 194 cases (about 1.2%), in which persistent arterial wall damage was clinically suspected.

The presence of pseudoaneurysm was demonstrated in 42 patients, which accounted for 0.23% of all the patients after artery catheterization procedures and 21.6% of the patients in whom persistent femoral artery injuries were suspected. Among the remaining 152 patients sent for Doppler examinations, 144 had no arterial damage but the haematomas in the soft tissues; in 7 patients the arteriovenous fistula was diagnosed. In one patient, the Doppler examination revealed the concurrent pseudoaneurysm and arteriovenous fistula. None of the patients demonstrated the femoral patency disorders causing limb ischaemia.

The causes of pseudoaneurysms included cardiovascular procedures — in 37 cases, coronaroplasty — in 24 and coronarography — in 13. The remaining 5 pseudoaneurysms (12%) were observed after radiological procedures: peripheral artery angioplasty — 4, diagnostic angioplasty — 1. All the patients with the diagnosis of arteriovenous fistulas were earlier subjected to cardiovascular procedures.

U wszystkich chorych ultrasonograficzne badania dopplerowskie z podwójnym obrazowaniem (*duplex Doppler*) przeprowadzono, używając aparatu Logiq 500 (*General Electric Medical Systems*), za pomocą szerokopasmowej sondy liniowej 5–10 MHz i sondy *convex* 3,5 MHz. We wszystkich badaniach oceniano obrazy *B-mode* oraz obrazy wykonane metodą kodowania przepływu krwi kolorem (*color i power Doppler*). Podczas badań dokonywano pomiarów przepływu krwi, uzyskując wykresy spektrum częstotliwości dopplerowskiej (*PW-Doppler*) z odcinków tętnic udowych wspólnych, powierzchniowych i głębokich powyżej i poniżej typowego miejsca nakłucia.

U chorych, u których rozpoznano pseudotętniaki, wykonywano próbę uciskową sondą ultrasonograficzną pod kontrolą dopplerowską metodą znakowania kolorem. Celem zabiegu było zamknięcie dopływu krwi do pseudotętniaka za pomocą ucisku przy jednoczesnym zachowaniu przepływu krwi w tętnicy udowej. W przypadku skutecznej próby uciskowej, ucisk kontynuowano pod kontrolą kolorowego Dopplera przez następne 30–60 minut do uzyskania obrazu bez sygnału przepływu krwi w pseudotętniaku, bez stosowania ucisku. Potem, również pod kontrolą USG, zakładano opatrunek uciskowy, aby nie tamować przepływu krwi w tętnicy udowej. Opatrunek uciskowy zdejmowano następnego dnia w godzinach porannych, wykonując kontrolne badania dopplerowskie. W przypadku nieskuteczności próby uciskowej lub gdy kontrolne badanie dopplerowskie wykazało przepływ krwi w obrębie pseudotętniaka, chorych kierowano do leczenia chirurgicznego. U pacjentów, u których badanie dopplerowskie nie pozwalało na jednoznaczne ustalenie miejsca uszkodzenia tętnic podziału udowego, wykonywano angiografię. U chorych z rozpoznaną przetoką tętniczo-żylną angiografię przeprowadzano również przed operacją.

Wyniki

Spośród około 18 000 chorych będących po zabiegach cewnikowania tętnic z nakłucia tętnic udowych w pachwinach badania metodą *duplex Doppler* wykonano u 194 (ok. 1,1%) pacjentów — w związku z klinicznym podejrzeniem przetrwałego uszkodzenia ściany tętnicy.

Obecność pseudotętniaka stwierdzono u 42 chorych, co stanowiło 0,23% wszystkich osób po zabiegach cewnikowania tętnic i 21,6% pacjentów z podejrzeniem przetrwałego uszkodzenia tętnic udowych. Spośród pozostałych 152 chorych skierowanych na badanie dopplerowskie, u 144 osób nie stwierdzono uszkodzenia tętnic, a jedynie krwiak w tkankach miękkich, zaś u 7 cho-

In 35 patients, the duplex Doppler images showed simple, unilocular pseudoaneurysms. In 7 patients, the images revealed multilocular pseudoaneurysms. The mural thrombus was found in 25 pseudoaneurysms and the sac was visualized in 29 cases. In 29 cases, pseudoaneurysms were localized anteriorly to the femoral artery, in 13-laterally or medially.

The sizes of pseudoaneurysms ranged from 10 to 70 mm in diameter, including the mural thrombus. The site of arterial damage was color Doppler — detected in 35 (83%) patients. The neck of pseudoaneurysms, i.e. at least a 5-mm segment between the wall and the sac was displayed in 24 patients; in 9 cases the pseudoaneurysms came into direct contact with the wall of the injured artery. In 7 patients, despite the pseudoaneurysm display, the exact site of damage was not determined.

Thirty nine patients underwent the ultrasound-guided compression test; the remaining 3 patients couldn't be subjected to this test due to strong pain and lack of cooperation. The compression test was effective in 21 patients, i.e. the ultrasound image obtained showed no signal of blood flow in the pseudoaneurysm or blocking of the blood flow in the damaged artery. In this group, after the 30–60-minute compression, the images of flattened pseudoaneurysms without blood flow signals were achieved in 19 patients and all the patients [21] had the color Doppler-directed compression dressing applied. After the dressings were removed, the follow-up Doppler examinations revealed the clotting within the pseudoaneurysm in 15 patients. In 6 patients the blood flow in the pseudoaneurysm was still observed. After further 24-hour application of the compression dressing, the pseudoaneurysms were excluded from circulation in another 2 patients (Fig. 2).

Totally, 50 patients (42 with pseudoaneurysms and 8 with arteriovenous fistulas) — i.e. 0.27% of all the patients subjected to arterial catheterization procedures and 25.7% of those suspected of persistent artery damage required non-conservative treatment.

The ultrasound-guided compression repair was effective in 17 patients (40.5%) with pseudoaneurysms. The remaining 35 patients — 25 with pseudoaneurysms and 8 with arteriovenous fistulas were subjected to surgical treatment of suturing the wall of injured vessels. Out of 25 pseudoaneurysms, which did not respond to compression, 19 were diagnosed later than 3 days after artery puncture. Prior to surgery, angiography was performed in 19 cases — patients with arteriovenous fistulas and those without Doppler-determined site of arterial damage or precise assessment of the femoral system.

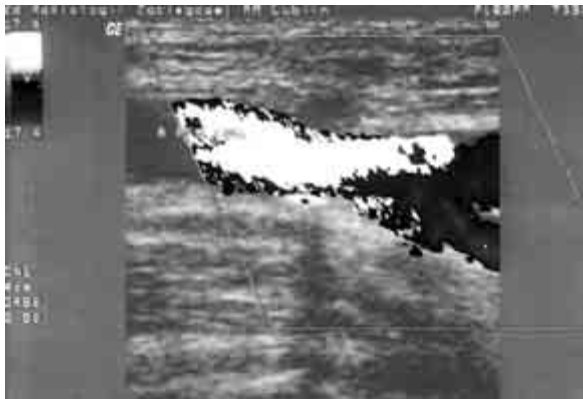
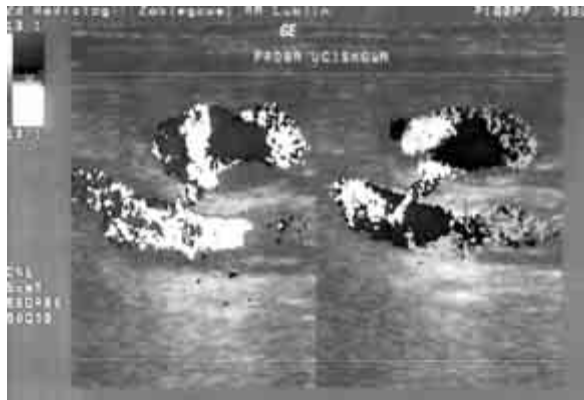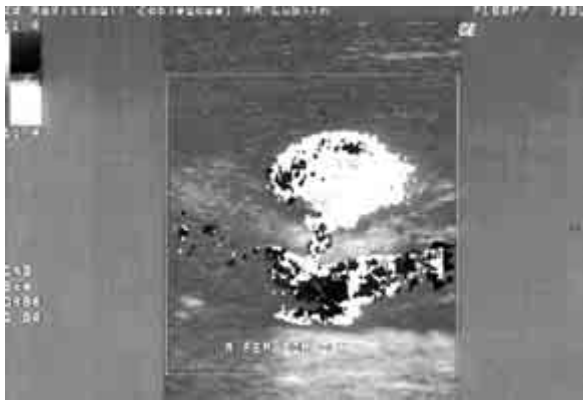rych rozpoznano przetokę tętniczo-żylną. U jednego pacjenta za pomocą badania dopplerowskiego wykryto współistnienie pseudotętniaka i przetoki tętniczo-żylnej. U żadnego chorego nie stwierdzono zaburzeń drożności tętnic podziału udowego powodujących niedokrwienie kończyny.

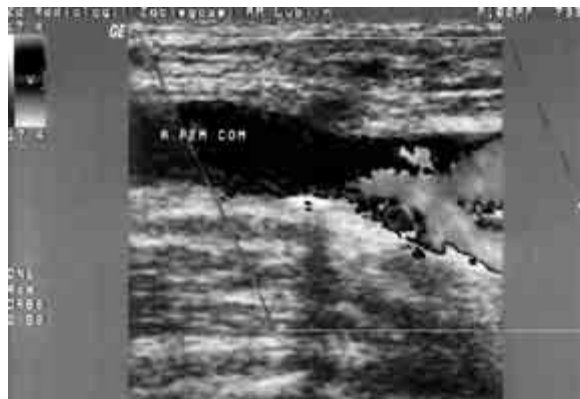
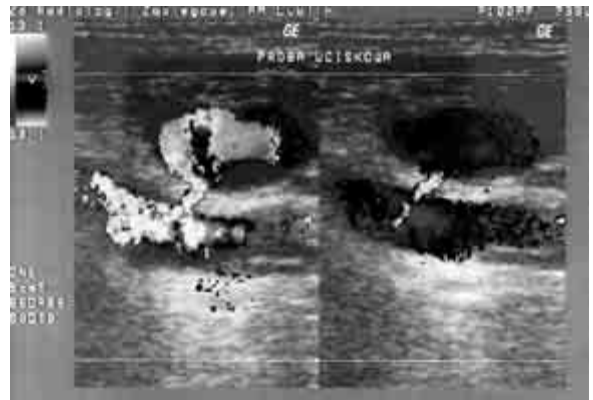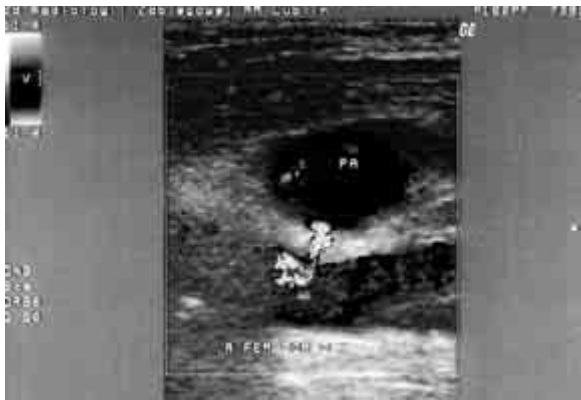Przyczyną powstania 37 pseudotętniaków (88%) były zabiegi kardiologiczne: koronaroplastyka — 24, koronarografia — 13. Pozostałych 5 pseudotętniaków (12%) stwierdzono po zabiegach radiologicznych: po angioplastyce tętnic obwodowych — 4, po angiografii diagnostycznej — 1. Wszystkich pacjentów z rozpoznanymi przetokami tętniczo-żylnymi wcześniej poddano zabiegom kardiologicznym.

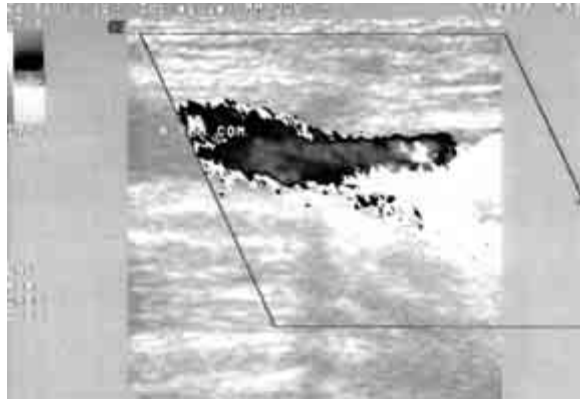
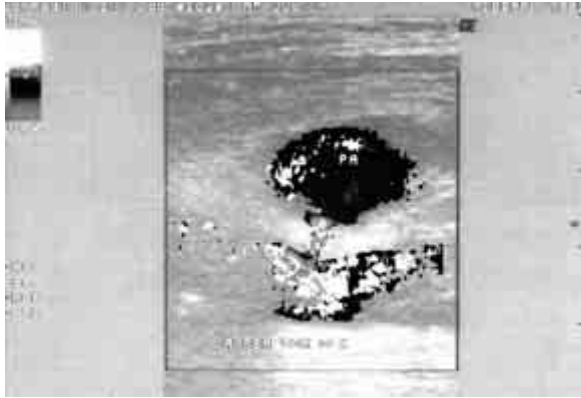
U 35 chorych badanie metodą *duplex Doppler* ujawniło obecność prostego pseudotętniaka jednokomorowego, a u 7 osób uzyskano obrazy pseudotętniaków wielokomorowych. Obecność przysięcennej skrzepliny stwierdzono w przypadku 25 pseudotętniaków, a torbę pseudotętniaka uwidocznił u 29 pacjentów. U 29 chorych pseudotętniaki były położone do przodu od tętnicy udowej, a u 13 — bocznie lub przysiędkowo.

Średnica pseudotętniaków wynosiła 10–70 mm wraz ze skrzepliną przysięcenną. U 35 (83%) chorych miejsce uszkodzenia tętnicy wykryto za pomocą badania dopplerowskiego kodowanego kolorem. „Szyję” pseudotętniaka, czyli co najmniej 5-milimetrowy odcinek pomiędzy ścianą tętnicy a workiem pseudotętniaka zaobserwowano u 24 chorych, a u 9 pseudotętniak stykał się bezpośrednio ze ścianą uszkodzonej tętnicy. U 7 chorych pomimo uwidocznienia pseudotętniaka badanie dopplerowskie nie umożliwiło ustalenia dokładnego miejsca uszkodzenia.

U 39 chorych wykonano próbę uciskową sondą ultrasonograficzną, u 3 pozostałych pacjentów nie można było przeprowadzić tej próby z powodu silnych dolegliwości bólowych oraz braku współpracy chorych. Próba uciskowa była skuteczna u 21 osób — uzyskano obraz USG bez sygnału przepływu krwi w komorze pseudotętniaka i bez blokowania przepływu krwi w uszkodzonej tętnicy. W grupie tej po ucisku trwającym 30–60 min obrazy spłaszczonego pseudotętniaka bez sygnału przepływu krwi uzyskano u 19 chorych, wszystkim założono opatrunek uciskowy pod kontrolą dopplerowską metodą kodowania kolorem. Po zdjęciu opatrunku uciskowego, wykonano kontrolne badanie dopplerowskie, które wykazało wykrzepienie krwi w obrębie pseudotętniaka u 15 chorych. U 6 pacjentów przepływ krwi w pseudotętniaku utrzymywał się. Po dalszym 24-godzinnym zastosowaniu opatrunku uciskowego uzyskano wyłączenie pseudotętniaka z krwioobiegu jeszcze u 2 chorych (ryc. 2).







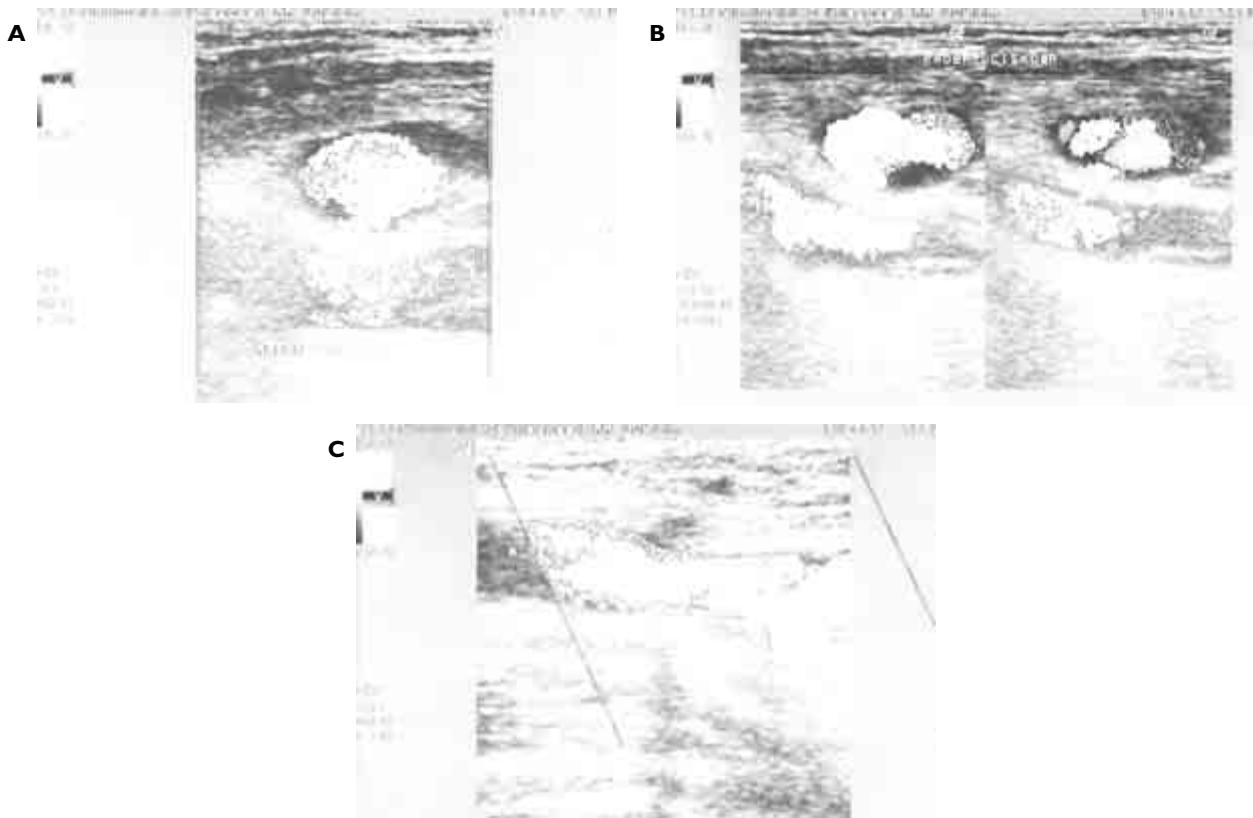


Figure 2. Pseudoaneurysm of the common femoral artery in a 63-year-old woman after coronarography: **A.** Clearly visible “the neck” of the pseudoaneurysm (PA) and mural thrombus in the extravasation cavity; **B.** Color Doppler images show the compression test with increasingly stronger compression, gradual compression of the pseudoaneurysm cavity; **C.** The image after compression treatment, normal continuity of the arterial wall of the femoral artery; arrows show remains after extravasation

Rycina 2. Pseudotętniak tętnicy udowej wspólnej u 63-letniej chorej powstały po koronarografii: **A.** Wyraźnie widoczna „szyja” pseudotętniaka (PA) i przyścienna skrzeplina w jamie wynaczynienia; **B.** Zapis uzyskany metodą kolorowego Dopplera obrazuje próbę uciskową ze zwiększaniem siły ucisku, stopniowa kompresja jamy pseudotętniaka; **C.** Obraz po leczeniu uciskiem, prawidłowa ciągłość przedniej ściany tętnicy udowej; strzałkami pokazano pozostałość po wynaczynieniu krwi

Discussion

Despite a substantial increase in the number of endovascular procedures of arterial catheterization observed in the last 10 years, the number of complications in the site of femoral artery puncture requiring additional treatment does not exceed 0.4% in the Lublin center. Compared to the literature data, the percentage of pseudoaneurysms and arteriovenous fistulas is low and significantly differs from that in other centers, in which the highest number of such complications reaches even 8% [9].

The surgical repair of pseudoaneurysms resulting from arterial catheterization is an effective method, free of serious complications, however it is associated with longer hospitalization and higher treatment cost. Moreover, the scar and postoperative adhesions in some patients make the vascular access more difficult for further endovascular procedures [10].

Therefore, ultrasound-guided compression repair is an alternative for surgical treatment. Since Doppler ultrasonography is the best method of diagnosing iatro-

Ogółem 50 osób (42 z pseudotętniakami i 8 z przetokami tętniczo-żylnymi), czyli 0,27% pacjentów spośród wszystkich poddanych zabiegom cewnikowania tętnic i 25,7% chorych z podejrzeniem przetrwałego uszkodzenia tętnicy wymagało leczenia innego niż zachowawcze.

Leczenie za pomocą ucisku sondą ultrasonograficzną było skuteczne w przypadku 17 chorych (40,5%) z rozpoznanymi pseudotętniakami. Pozostałych 35 pacjentów — 25 z pseudotętniakami i 8 z przetokami tętniczo-żylnymi — poddano operacji chirurgicznego zszywania ścian uszkodzonych naczyń. U 19 spośród 25 chorych nieskuteczny ucisk dotyczył pseudotętniaków rozpoznanych w okresie dłuższym niż 3 doby od nakłucia tętnicy. U 19 pacjentów przed operacją wykonano angiografię. Byli to chorzy z przetokami tętniczo-żylnymi oraz chorzy, u których nie ustalono za pomocą badania dopplerowskiego miejsca uszkodzenia tętnicy lub u których nie można było dokładnie ocenić przebiegu tętnic podziału udowego.

genic pseudoaneurysms, the simultaneous noninvasive treatment does not increase the cost. The difficulties of this method are related to severe pain resulting from compression and lack of patient's cooperation. The complication consisting in the thrombus passage to the arterial lumen is purely hypothetical. In the majority of cases a local anaesthetic or intravenous analgesic completely relieves or decreases the pain providing comfortable conditions for compression. A relevant problem is the long-lasting arrest of blood flow in the femoral artery, which is likely to result in vessel thrombosis and acute limb ischaemia and therefore the idea of compression under color Doppler monitoring was introduced. The lack of possibilities of effective pseudoaneurysm compression with simultaneously maintained blood flow in the femoral artery is a contraindication for this method of treatment [9, 11].

The evaluation of effectiveness of ultrasound-guided compression repair of iatrogenic pseudoaneurysms is not explicit. The effectiveness in the majority of literature reports is 70–90%. However, according to some authors the percentage of good outcomes does not exceed 30%. And therefore it is difficult to evaluate objectively the 40%-effectiveness of color Doppler-guided compression repair presented in this paper. In our opinion, these discrepancies result from different criteria of patient selection and choice of examined groups [2, 5, 7, 11].

Good results of the compression method are greatly related to the interval between the femoral artery catheterization and compression test. The effectiveness of compression significantly decreases 3 days after the development of pseudoaneurysms, a week after the chances to close the injured arterial wall are minimal. Furthermore, it has been pointed out that the percentage of failures increases with prolonged to 12 hours time of maintaining the introducing sheath in the artery, which is the case in cardiovascular procedures and is motivated by any necessity of endovascular reintervention. All authors agree that the time factor reduces the effectiveness of compression treatment much stronger than the diameter of vascular accesses or intensive anti-thrombotic treatment. The majority of authors report that the use of wide introducing sheaths and antithrombotic treatment are the main factors responsible for the development of pseudoaneurysms and their role in limiting the effectiveness of compression repair is not so relevant. The localization of arterial wall damage is found important and although there is no convincing explanation, pseudoaneurysms of the common femoral arteries better respond to compression than those from superficial and deep femoral arteries. Another impor-

Dyskusja

Pomimo istotnego zwiększenia liczby wykonywanych przeznaczyniowych zabiegów cewnikowania tętnic w okresie ostatnich 10 lat, liczba powikłań w miejscu nakłucia tętnic udowych wymagających dodatkowego leczenia nie przekracza w ośrodku lubelskim 0,4%. W porównaniu z odpowiednimi danymi z piśmiennictwa światowego odsetek pseudotętniaków i przetok tętniczo-żylnych jest niski i znacznie odbiega od wyników ośrodków o najwyższej liczbie takich powikłań, sięgającej nawet 8% [9].

Chirurgiczne leczenie pseudotętniaków powstałych po cewnikowaniu tętnic jest metodą skuteczną i pozbawioną poważnych powikłań, wiąże się jednak z wydłużonym czasem hospitalizacji i zwiększa koszty terapii. Ponadto blizna i zrosty pooperacyjne u części chorych utrudniają dostęp naczyniowy podczas kolejnych zabiegów wewnątrznaczyniowych [10].

Leczenie za pomocą ucisku sondą ultrasonograficzną stanowi więc cenną alternatywę dla leczenia operacyjnego. Ponieważ ultrasonografia dopplerowska jest najlepszą metodą rozpoznawania pseudotętniaków jatrogennych, możliwość jednoczesnego badania diagnostycznego i nieinwazyjnej terapii nie zwiększa kosztów leczenia. Utrudnieniem w stosowaniu tej metody są silne dolegliwości bólowe związane z uciskiem i brak współpracy chorego. Powikłanie w postaci przemieszczenia skrzepliny do światła tętnicy jest w zasadzie hipotetyczne. W większości przypadków znieczulenie miejscowe lub dożylnie podanie leków przeciwbólowych pozwala zlikwidować całkowicie lub ograniczyć ból, umożliwiając komfortowe prowadzenie ucisku. Istotny problem stanowi natomiast długotrwałe zatrzymanie przepływu krwi w tętnicy udowej, co może doprowadzić do zakrzepicy naczynia i ostrego niedokrwienia kończyny. Dlatego istotne jest, aby zabieg przebiegał z jednoczesną kontrolą dopplerowską metodą kodowania kolorem. Brak możliwości skutecznego uciśnięcia pseudotętniaka z jednoczesnym zachowaniem przepływu krwi w tętnicy udowej stanowi przeciwwskazanie do stosowania tej metody leczenia [9, 11].

Ocena skuteczności leczenia jatrogennych pseudotętniaków za pomocą ucisku sondą ultrasonograficzną nie jest jednoznaczna. Wśród danych z piśmiennictwa dominują doniesienia o skuteczności wynoszącej 70–90%. Z kolei niektórzy autorzy podają, że odsetek pozytywnych wyników nie przekracza 30%. Zatem obiektywna ocena uzyskanej w niniejszej pracy 40-procentowej skuteczności zabiegów uciskania pseudotętniaków pod kontrolą kolorowego Dopplera jest trudna. Według autorów niniejszej pracy tak duże rozbieżności wynikają z różnych kryteriów kwalifikacji chorych i doboru badanych grup [2, 5, 7, 11].

tant factor is the neck of the pseudoaneurysm. The Doppler display of 5-mm or longer canal connecting the artery and pseudoaneurysmal cavity provides good prognosis since it was observed that compression of the pseudoaneurysm whose cavity directly communicates with the artery without blocking the blood flow in the injured artery is almost impossible. Moreover, all authors agree that the size of pseudoaneurysms is not relevant for the outcome of compression treatment [12–14]. Although some reports suggest that pseudoaneurysms smaller than 2 cm are more likely to clot spontaneously or respond better to compression, our experience seems to contradict such suggestions. In our material spontaneous clotting of pseudoaneurysms was observed but mainly of those which in their early stage were found to be at least in half clotted with the mural thrombus.

Conclusions

The above considerations show that despite many factors limiting the effectiveness of color Doppler-guided compression repair of iatrogenic pseudoneurysms, the method may be safely used as an initial form of treatment. Proper qualifications of patients and experience are required to achieve good results. Successful compression treatment is beneficial to patients, shortens the hospitalization period and reduces the treatment cost.

References

1. Katzenschlager R, Ugurluoglu A, Ahmadi A et al. (1995) Incidence of pseudoaneurysm after diagnostic and therapeutic angiography. *Radiology*, 195: 463–466.
2. Fellmeth BD, Roberts AC, Bookstein JJ (1991) Postangiographic femoral artery injuries: nonsurgical repair with US-guided compression. *Radiology*, 178: 671–675.
3. Coley BD, Roberts AC, Fellmeth BD et al. (1995) Postangiographic femoral artery pseudoaneurysm: further experience with US-guided compression repair. *Radiology*, 194: 307–311.
4. Jargiello T, Zubilewicz T, Janczarek M et al. (1998) Pulsating mass after accidental artery trauma: diagnosis with duplex ultrasound and the role of angiography. *VASA*, 27: 111–117.
5. Cox GS, Young JR, Gray BR et al. (1994) Ultrasound-guided compression repair of postcatheterization pseudoaneurysms: results of treatment in one hundred cases. *J Vasc Surg*, 19: 683–686.
6. Dean SM, Olin JW, Piedmonte M et al. (1996) Ultrasound-guided compression closure of postcatheterization pseudoaneurysms during concurrent anticoagulation: a review of seventy seven patients. *J Vasc Surg*, 23: 28–35.
7. Mooney MJ, Tollefson DFJ, Andersen CA et al. (1995) Duplex-guided compression of iatrogenic femoral pseudoaneurysms. *J Am Coll Surg*, 181: 155–159.
8. Sheikh KH, Adams DB, Mc Cann R et al. (1989) Utility of Doppler color flow imaging for identification of femoral arterial complications of cardiac catheterization. *Am Heart J*, 117: 623–627.

Pozytywne wyniki metody uciskowej w znacznym stopniu wiążą się z odstępem czasu pomiędzy cewnikowaniem tętnicy udowej a próbą uciskową. Skuteczność zabiegu znacznie maleje po 3 dobie od powstania pseudotętniaka, a po tygodniu szanse na zamknięcie uszkodzenia ściany tętnicy są już znikome. Ponadto odsetek niepowodzeń wzrasta wraz z wydłużonym do 12 godzin czasem utrzymywania śluz naczyniowych w tętnicy, co zdarza się podczas zabiegów kardiologicznych, ze względu na ewentualną konieczność powtórnej interwencji śródnaczyniowej. Bez wątplenia czynnik czasowy znacznie bardziej ogranicza skuteczność leczenia uciskiem niż średnica dostępow naczyniowych czy intensywne leczenie przeciwzakrzepowe. Większość autorów podaje, że stosowanie szerokich śluz naczyniowych i leczenie przeciwzakrzepowe przede wszystkim powoduje powstawanie pseudotętniaków, nie jest natomiast tak istotne w ograniczeniu skuteczności leczenia uciskiem. Ważna jest lokalizacja uszkodzenia ściany tętnicy — chociaż nie istnieją przekonujące dowody, pseudotętniaki tętnic udowych wspólnych znacznie lepiej poddają się uciskowi niż pseudotętniaki wychodzące z tętnic udowych powierzchownych i głębokich. Innym istotnym czynnikiem jest „szyja” pseudotętniaka. Uwidocznienie w badaniu dopplerowskim 5-milimetrowego lub dłuższego kanału łączącego tętnicę z jamą pseudotętniaka jest pomyślnym czynnikiem rokowniczym. Zauważono bowiem, że uciśnięcie pseudotętniaka, którego jama bezpośrednio łączy się z tętnicą, bez zablokowania przepływu krwi w uszkodzonej tętnicy jest praktycznie niemożliwe. Natomiast wielkość pseudotętniaka nie wpływa na skuteczność leczenia uciskiem [12–14]. Autorzy niektórych doniesień sugerują, że pseudotętniaki o średnicy mniejszej niż 2 cm mają większą tendencję do samoistnego wykrzepienia lub lepiej poddają się uciskowi, jednak doświadczenia autorów niniejszej pracy są odmienne. W materiale własnym obserwowano samoistne wykrzepianie pseudotętniaków, zwłaszcza tych, które we wczesnym okresie były już co najmniej w połowie wypełnione skrzepliną przyścienną.

Wnioski

Niniejsze badanie wskazuje, że pomimo wielu czynników ograniczających skuteczność leczenia pseudotętniaków jatrogennych za pomocą ucisku sondą pod kontrolą dopplerowską metodą kodowania kolorem, metodę tę można bezpiecznie stosować jako wstępną formę terapii. Osiągnięcie pozytywnych wyników wymaga właściwej kwalifikacji i dużego doświadczenia. Leczenie za pomocą ucisku jest korzystne dla chorych — skraca czas pobytu w szpitalu i zmniejsza koszty leczenia.

9. Schaub F, Theiss W, Heinz M et al. (1994) New aspects in ultrasound-guided compression repair of post-catheterization femoral artery injuries. *Circulation*, 90: 1861–1865.
10. Trerotola SO, Savader SJ, Prescott CA, Osterman FA (1993) US-guided pseudoaneurysm repair with a compression device. *Radiology*, 189: 285–286.
11. Hajarizadeh H, LaRosa CR, Cardullo P et al. (1995) Ultrasound-guided compression of iatrogenic femoral pseudoaneurysm failure, recurrence and long-term results. *J Vasc Surg*, 22: 425–433.
12. Hood DB, Mattos MA, Douglas MG et al. (1996) Determinants of success of color-flow duplex-guided compression repair of femoral pseudoaneurysms. *Surgery*, 120: 585–588.
13. Paulson EK, Hertzberg BS, Paine SS, Carroll BA (1992) Femoral artery pseudoaneurysm: value of color Doppler sonography in predicting which ones will thrombose without treatment. *AJR*, 159: 1077–1081.
14. Sorrel KA, Feinberg RL, Wheeler JR et al. (1993) Color-flow duplex-directed manual occlusion of femoral false aneurysms. *J Vasc Surg*, 17: 571–577.