

Application of the noninvasive method of Near Infra-Red Transillumination-Back Scattering (NIR-T/BSS) for monitoring of changes in cerebral arterial blood supply in surgical treatment of the carotid arteries

Zastosowanie nieinwazyjnej metody NIR-T/BSS (Near Infra-Red Transillumination-Back Scattering) do monitorowania zmian ukrwienia mózgu w chirurgii naczyń szyjnych

Andrzej F. Frydrychowski¹, Czesław Kwiatkowski²

¹Department of Physiology, Medical University of Gdańsk, Poland; ²Department of Cardiac Surgery, Clinic of Vascular Surgery, Medical University of Gdańsk, Poland (¹Katedra i Zakład Fizjologii Akademii Medycznej w Gdańsku; ²Klinika i Katedra Kardiochirurgii, Oddział Chirurgii Naczyniowej Akademii Medycznej w Gdańsku)

Abstract

Background. A steady rising trend is observed in the number of carotid surgeries performed. Methods of monitoring of changes in cerebral blood supply used so far, prove inadequate and insufficient. Of special importance and value would be availability of such monitoring during carotid surgery.

Aim of the study. The objective of the current study was evaluation of the applicability and usefulness of a newly devised non-invasive method of Near Infra-Red Transillumination/Backscattering Sounding (NIR-T/BSS) for monitoring of changes in cerebral blood supply in the course of carotid endarterectomy and for assessment of the effectiveness of the surgery, as well as a supplementary diagnostic tool prior to surgical treatment.

Material and methods. NIR-T/BSS recordings were made in 50 patients with recognised carotid stenosis, in whom surgical treatment with carotid endarterectomy was performed.

Results. Application of the NIR-T/BSS method enabled: A. objective assessment of the collateral circulation, B. selection of the sequence of sides to be operated on in cases of equal bilateral carotid stenosis, as determined with Doppler ultrasound, C. monitoring of the changes in cerebral blood supply during the surgery, and D. post-operative evaluation of the beneficial effect of the surgery.

Conclusions. The early results obtained with the NIR-T/BSS method provide arguments to believe that this method will soon be recognised as highly useful modality in monitoring of the changes in cerebral blood supply. The technique is characterised by high simplicity of use in intra-operative conditions, high sensitivity and congruence of the obtained results with those collected with other methods, as well as with the logic of the physiological reactions. The presented NIR-T/BSS recordings provide qualitative and not quantitative arguments.

Key words: carotid artery disorders, transillumination, near-infrared, cerebral blood flow

Streszczenie

Wstęp. Z roku na rok zwiększa się liczba zabiegów wykonywanych na tętnicach szyjnych. Dotychczas stosowane metody kontroli zmian ukrwienia mózgu wydają się niewystarczające. Szczególnie dotkliwy jest brak możliwości monitorowania podczas zabiegu operacyjnego.

Cel pracy. Wykazanie przydatności nowo opracowanej metody transluminacji w bliskiej podczerwieni (NIR-T/BSS) do monitorowania zmian ukrwienia mózgu podczas zabiegu operacyjnego endarterektomii, oceny jego skuteczności, jak również do wspomagania diagnostyki przed zabiegiem.

Address for correspondence (Adres do korespondencji):

Dr med. Andrzej F. Frydrychowski, Katedra i Zakład Fizjologii AM, ul. Dębinki 1, 80-211 Gdańsk, Poland
 tel: +48 (0 58) 349 15 20, fax: +48 (0 58) 349 15 21, kom. 601 685 157, e-mail: afrydry@amg.gda.pl

Materiał i metody. Badaniem objęto 50 chorych ze zwężeniem tętnicy szyjnej, u których wykonano zabieg endarterektomii.

Wyniki. Zastosowanie metody NIR-T/BSS pozwoliło obiektywnie ocenić krążenie oboczne, wybrać kolejność stron w przypadku zabiegów obustronnych przy takim samym stopniu zwężenia, określonym metodą opartą na efekcie Dopplera, monitorować zmiany ukrwienia mózgu podczas zabiegu operacyjnego oraz ocenić poprawę ukrwienia mózgu po zabiegu.

Wnioski. Wstępna ocena wyników uzyskanych za pomocą metody NIR-T/BSS pozwala uznać ją za bardzo przydatną metodę nieinwazyjnego monitorowania zmian ukrwienia mózgu. Technika ta jest łatwa do zastosowania w warunkach operacyjnych, charakteryzuje się wysoką czułością, a otrzymane wyniki korelują z wynikami uzyskanymi innymi metodami (np. Dopplera) oraz z procedurą zabiegu. Przedstawione zapisy mają charakter jakościowy.

Słowa kluczowe: przepływ mózgowy, bliska podczerwień, transluminacja, schorzenia naczyń szyjnych

Introduction

In the recent years, the number of surgical interventions on the carotid arteries has been rising steadily. This is a derivative of the increasing incidence of vascular pathology in patients, resulting from still increasing average life expectancy, and lifestyle-related risk factors, such as smoking, insufficient exercise and unhealthy diet.

The symptoms of a vascular occlusive pathology usually become evident, when the lumen of the artery decreases by more than 50%. Therefore, very important in the pre-operative diagnostic process is an objective assessment of the degree of arterial stenosis. The methods most frequently employed are invasive contrast medium angiography, and ultrasound examination, which is steadily gaining popularity due to increasing resolution and accuracy. In the recent years, the ultrasound Doppler technique has undergone rapid development to reach today's level of quality, when it is possible not only to assess the velocity of the bloodstream in the vessel, but also to measure the vessel's diameter and visualize its geometry. It has now become standard in ultrasound probing to use double imaging mode — Duplex and Duplex-colour. This facilitates greatly the detection of structural changes of the vessel wall and intravascular pathology [1]. Examination with the use of impulse wave enables determination of spatial relationships and anatomical location of the intracerebral arteries [2, 3]. It can be applied for monitoring of changes in blood flow in the cerebral arteries during carotid surgery [4]. Despite such remarkable technological advances, a non-invasive, simple and inexpensive method of monitoring of cerebral blood supply is still unavailable. Such a method would be of aid to vascular surgeons, providing them with information, which could increase the safety of the surgical intervention and could also be used for assessment

Wstęp

Liczba zabiegów przeprowadzanych na naczyniach szyjnych ciągle się zwiększa. Wiąże się to ze stałym wzrostem częstości występowania schorzeń naczyniowych, który z kolei wynika między innymi z wydłużenia czasu życia, ograniczenia aktywności fizycznej oraz z szeroko rozpowszechnionych niekorzystnych nawyków dietetycznych.

Objawy choroby naczyniowej pojawiają się zwykle, gdy światło naczynia zostało zwężone poniżej 50% normy. Dlatego w diagnostyce naczyniowej istotna jest możliwość dokonania obiektywnej oceny stopnia zwężenia naczyń. Do najczęściej stosowanych metod zalicza się metody kontrastowe — inwazyjne badania angiograficzne, coraz częściej zastępowane przez metody ultradźwiękowe. Ostatnio metody te znacznie udoskonalono. Obecnie umożliwiają one nie tylko ocenę prędkości przepływu krwi, lecz również pomiar średnicy naczynia z jego wizualizacją. Standardem stało się badanie metodą podwójnego obrazowania — duplex i duplex-kolor, które ułatwia rozpoznanie zmian strukturalnych ściany i zaburzeń wewnątrz naczynia [1]. Badanie tętnic wewnątrzczaszkowych za pomocą fali impulsowej umożliwia ustalenie przestrzennych zależności i anatomicznego rozmieszczenia tętnic wewnątrzczaszkowych [2, 3]. Jest ono jedynym, które — pomimo pewnych niedogodności — można wykorzystać do ciągłego monitorowania zmian w przepływie mózgowym podczas operacji tętnic szyjnych [4]. Pomimo olbrzymiego postępu naukowo-technicznego ciągle nie ma nieurazowej, prostej i taniej metody monitorowania zmian ukrwienia mózgu, która pozwalałaby bezpieczniejsze przeprowadzać zabiegi na naczyniach oraz oceniać skuteczność leczenia operacyjnego. Dlatego autorzy niniejszej pracy podjęli próbę zastosowania i oceny przydatności nowo opra-

of the effectiveness of surgical treatment. Information on cerebral blood supply could also affect the pre-operative decision on which surgical approach is likely to prove the best in a given patient, e.g. interarterial shunt.

In this study we attempt to evaluate the applicability and usefulness for that purpose of a newly devised non-invasive method of near-infrared transillumination/back-scattering sounding (NIR-T/BSS).

Material and methods

Research aimed at designing a noninvasive method of assessment of the pulsation of the intracranial arteries has been conducted by a number of scientists in the past [5–16], however proved unsuccessful. Only the more recent research carried out by the multidisciplinary team from Dept. Physiology, Medical University of Gdańsk and Dept. Information Systems, Faculty of Electronics, Telecommunications and Informatics, Technical University of Gdańsk concluded with success. As a result of the joint effort, a new noninvasive method of recording and assessment of the cerebrovascular pulsation was designed, based on the analysis of near-infrared radiation reflected from the surface of the brain. Due to elimination of the influence on the analysed signal of the pulsation of superficial blood vessels within the skin, for the first time ever it became possible to obtain signals which carry information on changes in both frequency and magnitude of the pulsation of the intracranial arteries.

The NIR-T/BSS sensor, which is placed on the forehead at the level of the frontal tubers, consists of two symmetrical modules — one for each hemisphere. The module comprises an electroluminescent diode (LED) emitting NIR beam, and two sets of photodiodes, acting as photo-sensors. The heart of the new technique is the specific location of the sensors with reference to the NIR source. Closer to the source, there is so-called proximal sensor (PS), and further away there is a set of photodiodes constituting the distal sensor (DS). The distances between E and each of the sensors were selected on the basis of model studies on mathematical-statistical and mechanical-optical models [19, 20]. NIR impulses from the emitter successively penetrate several tissue layers, such as highly vascularised skin of the head, skull bones and the subarachnoid space (SAS). On their way into and partly also out of the skull, the NIR photons undergo absorption and scattering, as well as reflection from the surface of the brain, amply equipped with a mesh of superficial cerebral arteries and their branches. The natural pulsation of both these superficial and the deep intracerebral arteries is the cause of periodic bulging of the brain parenchyma and resulting

cowanej metody transluminacji w bliskiej podczerwieni (NIR-T/BSS) w chirurgii naczyń szyjnych.

Material i metody

Wielu autorów poszukiwało nieinwazyjnej metody badania tętnienia naczyń wewnątrzczaszkowych — próby te zakończyły się niepowodzeniem [5–16]. Dopiero prace podjęte w Katedrze Fizjologii Akademii Medycznej w Gdańsku [17, 18] przyniosły efekty, w wyniku których opracowano nieinwazyjną metodę, umożliwiającą ocenę naczyniopochodnych pulsacyjnych zmian szerokości przestrzeni podpajęczynówkowej, a pośrednio także parametrów tętnienia naczyń wewnątrzczaszkowych. Metoda ta oparta jest na analizie sygnału promieniowania w bliskiej podczerwieni (NIR, *Near Infra-Red*) odbitego od powierzchni mózgu. Ponieważ wyeliminowano silny wpływ przepływu skórnego krwi na rejestrowany sygnał, uzyskano niczym niezakłócony sygnał o parametrach zależnych jedynie od cech pulsacji naczyń wewnątrzczaszkowych.

Czujnik NIR-T/BSS, umieszczany na wysokości guzów czołowych, składa się z diody nadawczej (LED, *light emitting diode*) emitującej wiązkę NIR oraz dwóch fotodiod stanowiących sensory odbiorcze. Istotą metody jest lokalizacja powyższych diod w różnych odległościach od źródła promieniowania. Bliżej źródła znajduje się sensor proksymalny (PS, *proximal sensor*), a w dalszej odległości sensor dystalny (DS, *distal sensor*). Odległości te dobrano na podstawie wyników badań na modelu matematyczno-statystycznym i modelu mechaniczno-optycznym [19, 20]. Impulsy NIR z diody nadawczej przechodzą przez unaczynioną skórę głowy, kość i przestrzeń podpajęczynówkową (SAS, *subarachnoid space*). Na swej drodze ulegają częściowemu pochłanianiu i rozpraszaniu, jak również odbiciu od powierzchni mózgu, na której znajdują się naczynia tętnicze. Tętnienie naturalne tych naczyń, a także zlokalizowanych głęboko naczyń śródmózgowych, powoduje zmiany szerokości SAS, a tym samym zmiany natężenia promieniowania NIR, docierającego do sensorów. Sensory (DS i PS) wysyłają sygnały elektryczne, które po przejściu przez przetwornik analogowo-cyfrowy dzielą się przez siebie (DS/PS). Wynik tego dzielenia nazywa się ilorazem transluminacji (TQ, *transillumination quotient*), a jego składową zmienną — tętnieniem lub składową sercową ilorazu (cc-TQ, *cardiac component of transillumination quotient*).

Dzielenie to eliminuje wpływ czynników proporcjonalnych, do jakich należą m.in. związane z przepływem skórnym krwi pulsacyjne zmiany propagacji promieniowania w skórze pod DS i PS. Eliminacja tego czynnika pozwala uzyskać informację o zmianach szerokości SAS. Jednym z czynników wpływających na zmianę tej sze-

pulsatile changes in the width of the cerebrospinal fluid layer within the SAS. These instantaneous changes of the width of the SAS are direct cause of changes in amounts of NIR radiation propagated from the emitter to the sensors, particularly the DS. In response to exposure to radiation the photo-sensors generate electric signals, which undergo analogue-digital conversion. The obtained value of DS signal is then divided over that of PS signal and Transillumination Quotient (TQ) is calculated. Advanced filtering of the quotient allows for extraction of the pulsatile cardiac component of TQ (cc-TQ).

This process of division of the signals eliminates the influence on the TQ of so-called proportional factors, which affect each individual signal in a proportional manner. Such factor is the pulsatile change in NIR propagation across the skin under the sensors, which is related to the flow of blood through blood vessels of the skin. Elimination of that major source of contamination of the individual signals makes it possible to obtain information on the changes in NIR propagation due to a non-proportional factor — changing width of the SAS. One of the key causes of changes in SAS width is the pulsation of intracerebral arteries, both deep intracerebral ones and those more superficial on the surface of the brain. Pulsation of the SAS width is synchronous with heart rate. Implementation of a dedicated algorithm within the data acquisition and processing system allows for extraction from the TQ of two components: 1. slow-variable sub-cardiac component — providing information on long-period changes in the width of the SAS resulting from e.g. change in head position or brain volume, and 2. fast-variable cardiac component — which depends on and reflects the pulsation of the intracranial arteries.

In this study we focus on the cardiac component cc-TQ. For the assessment of changes in the amplitude of cc-TQ pulsation, i.e. amplitude of the principal component of the cc-TQ, and the shape of the pulsation waveform, spectral analysis of cc-TQ is performed. As a result we obtain several peaks: the tallest peak corresponding to the principal cc-TQ component (f_c) along with the first ($2f_c$) and second ($3f_c$) harmonics. Left to the f_c cc-TQ are the peaks of the sub-cardiac component scc-TQ., dominated by the frequency of respiration. Detailed description of the method has been given in other publications [17–20].

NIR-T/BSS recordings were made in 50 patients of both sexes, aged 46 through 75 years, suffering from symptomatic internal carotid artery stenosis and qualified for the surgical treatment with endarterectomy.

For each patient the recording of cc-TQ pulsation made during or after the surgery is compared against that done before the surgery, which acts as reference

rokości jest pulsacja naczyń tętnicznych leżących wewnątrzczaszkowo oraz drobnych tętniczek znajdujących się na powierzchni mózgu. Pulsacyjne zmiany szerokości SAS zachodzą synchronicznie z akcją serca. Dzięki użyciu specjalnego algorytmu w programie do zbierania i przetwarzania sygnałów, istnieje możliwość wyodrębnienia z sygnału TQ komponenty wolnozmiennnej — informującej o wolnych, długookresowych zmianach SAS (np. wynikających ze zmiany pozycji głowy lub objętości mózgu), oraz komponenty szybkozmiennnej, zwanej sercową (cc-TQ), która zależy od pulsacji naczyń wewnątrzczaszkowych i ją odzwierciedla. Autorzy niniejszej pracy zajmują się wyłącznie komponentą sercową. Aby ocenić zmiany amplitudy tętnienia (amplitudy składowej podstawowej widma cc-TQ) i kształt krzywej tętnienia, wykonuje się analizę widmową cc-TQ. W jej obrębie wyróżnia się najwyższy prążek odpowiadający podstawowej składowej sercowej (f_c) wraz z pierwszą ($2f_c$) i drugą ($3f_c$) harmoniczną. Po lewej stronie składowej sercowej widoczny jest prążek oddechowy (wraz z harmonicznymi) odpowiadający częstości oddechu.

Szczegółowy opis tej metody wraz z dowodami matematycznymi zawarto w innych publikacjach [17–20].

Badaniem objęto 50 chorych obu płci w wieku 46–75 lat, u których stwierdzono zwężenie tętnicy szyjnej i których z tego powodu poddano endarterektomii.

Istotą analizy każdego zapisu jest jego porównanie przed interwencją (stanowi to punkt odniesienia) z zapisem wykonanym podczas interwencji lub po niej. Ze względu na ograniczony zakres niniejszej publikacji przeanalizowano jedynie kierunek zachodzących zmian. Analiza amplitudy składowej sercowej wraz ze statystyką zostanie przedstawiona w pełnej wersji pracy. Z tego również powodu nie podano norm fizjologicznych w porównaniu z grupami kontrolnymi.

Przedstawione w niniejszym artykule przykłady użycia metody NIR-T/BSS nie wyczerpują wszystkich możliwości jej zastosowania. Szczegółowe analizy zastosowania w poszczególnych grupach będą stanowić temat osobnych publikacji.

Wyniki

Badania sprawności krążenia obocznego mózgu podczas zabiegu udroźnienia tętnicy szyjnej wewnętrznej

Sprawne mózgowie krążenie oboczne jest warunkiem nie tylko powodzenia zabiegu endarterektomii, ale i kwalifikacji do niego. W przypadku braku krążenia obocznego u chorych bez objawów neurologicznych, istnieje wysokie prawdopodobieństwo, że po wykonaniu zabiegu wystąpią powikłania neurologiczne, np. objawy nie-

for the given patient. In this paper, due to its limitations, we only present the analysis of the trend or direction of changes in cc-TQ. Full statistical analysis of the changes in cc-TQ amplitude will be included in the unabridged version of the paper. For the same reason, we do not include here the normal values for control groups.

In this study we also provide readers with some examples of application of the NIR-T/BSS method. The complete list of possible clinical applications of the technique is believed to be much longer and yet to be discovered.

In-depth analyses of results obtained with NIR-T/BSS in particular patient groups will be the matter of separate publications.

Results

Assessment of functional capacity of the collateral cerebral circulation in the course of surgical restoration of patency of the internal carotid artery (ICA) — ICA endarterectomy

Efficient cerebral collateral circulation is not only one of the conditions of success of the surgical repair of the affected carotid artery, but also a prerequisite of this treatment modality. In patients with insufficient collateral cerebral circulation, yet without evident neurological deficits, ICA surgery would involve a high risk of serious neurological complications, including e.g. central motor neuron damage with ensuing paresis. In such cases, the benefit from the surgical intervention consisting in improvement of patency and blood flow through the affected artery becomes outbalanced by the possible dramatic deterioration in the patient's clinical condition.

For the assessment of the functional capacity of the collateral cerebral circulation, in the preparatory phase of internal carotid endarterectomy, prior to the first incision, we recorded NIR-T/BSS signals during a standard carotid occlusion test, in which the affected artery, i.e. the one on the side of the planned intervention, was occluded manually for about 5–15 seconds. Presented below are NIR-T/BSS recordings from two patients: one with sufficient collateral circulation (Fig. 1), the other with collateral circulation insufficiently developed (Fig. 2).

Cerebrovascular pulsation during carotid occlusion test in patient with efficient collateral circulation is presented in Figure 1 — a patient with 75% left ICA stenosis, carotid occlusion on the left side. Pulsation preserved, though of lower amplitude.

Cerebrovascular pulsation during carotid occlusion test in patient without efficient collateral circulation is presented in Figure 2 — a patient with 75% left ICA stenosis, right ICA totally occluded. Carotid occlusion on

of the left side. Sensitivity of the test in such a situation is very low. For the assessment of collateral circulation during the surgical procedure, a standard test of carotid artery compression was performed, for a few seconds, with simultaneous recording by the NIR-T/BSS method. Below are two recordings (Fig. 1) illustrating the situation, in which collateral circulation is sufficient and the situation, in which collateral circulation is insufficient.

Recording of superficial cerebral artery pulsation after carotid artery compression in the case of sufficient collateral circulation is presented in Figure 1. In the case of 75% stenosis of the left ICA, carotid occlusion test was performed on the left side. A noticeable decrease in the amplitude of pulsation without its cessation is observed.

Recording in the case, when there is no collateral circulation, is presented in Figure 2. In the patient with left ICA stenosis and 75% stenosis of the right ICA and internal carotid artery stenosis on the left side,

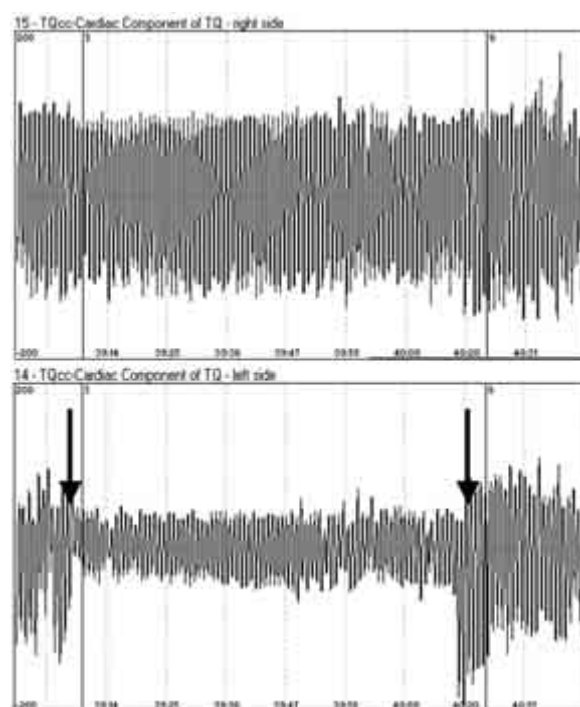


Figure 1. Preserved cerebrovascular pulsation during homolateral carotid occlusion test — evidence of sufficiency of collateral cerebral circulation. Arrows point to beginning and end of common carotid compression. A patient with 75% stenosis of the left ICA; carotid occlusion test performed on the left side. In this and all subsequent images, the lower edges of the frame contain time scale expressed in minutes

Rycina 1. Zapis tętnienia naczyń powierzchownych mózgu z okolicy prawego i lewego guza czołowego w przypadku istnienia sprawnego krążenia mózgowego. Strzałki wskazują chwilę zacisku i zwolnienia zacisku lewej tętnicy wspólnej (dolna część ryciny). Na tej i na dalszych rycinach na dolnej krawędzi ramki zaznaczono podstawę czasu wyrażoną w minutach

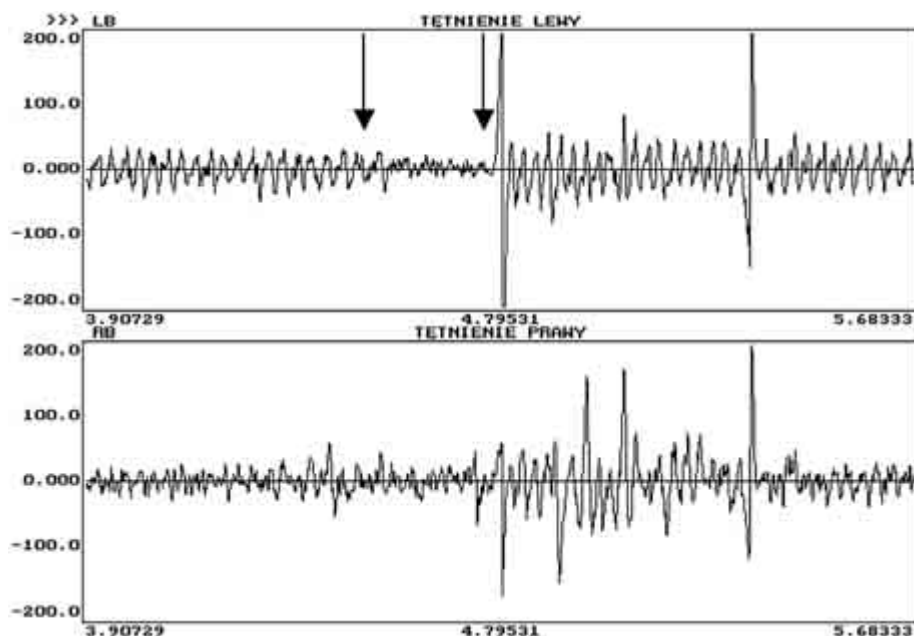


Figure 2. Cessation of cerebrovascular pulsation during homolateral carotid occlusion test — evidence of insufficiency of collateral cerebral circulation. A patient with 75% stenosis of the left ICA and total occlusion of the right ICA; arrows point to beginning and end of carotid occlusion test performed on the left side (upper image)

Rycina 2. Zapis tętnienia naczyń powierzchownych mózgu z okolicy prawego i lewego guza czołowego w przypadku braku sprawnego krążenia mózgowego. Strzałka wskazuje chwilę zacisku i zwolnienia zacisku lewej tętnicy szyjnej wspólnej (górna część ryciny). Widoczne wygaszanie amplitudy tętnienia

the left side resulted in total cessation of pulsation. Transient loss of consciousness was observed in the patient.

Monitoring of cerebral blood supply in the course of ICA surgery

Clamping of the ICA and surgical maneuvers frequently cause unpredictable changes to cerebral blood supply during endarterectomy. As a result, impairment of the functions of the central nervous system is likely to follow. Neurological and cardiological disorders are the most serious and the most frequent complications of the procedure of surgical restoration of patency of the internal carotid artery. Their incidence can be decreased by monitoring of changes in cerebral blood supply during the procedure [21].

An example of total continuous NIR-T/BSS recording during internal carotid endarterectomy is given in Figure 3. The moments of ICA clamping and clamp release are marked with arrows. Decrease of pulsation amplitude without its extinction is a sign of efficient collateral circulation. An increase in pulsation amplitude after endarterectomy serves as evidence of effective surgical treatment. Such case is presented in Figure 3 — a patient with 95% right ICA stenosis and left ICA patent. Surgery performed on the right side.

całkowicie zamkniętą ucisk po stronie lewej wywołał widoczny zanik tętna. Jednocześnie u tego pacjenta zaobserwowano krótkotrwałą utratę przytomności.

Monitorowanie ukrwienia mózgu podczas zabiegu operacyjnego

Zacisnięcie tętnicy szyjnej wewnętrznej i inne elementy procedury chirurgicznej często powodują podczas endarterektomii nieprzewidywalne zmiany przepływu mózgowego. Konsekwencją tego mogą być zaburzenia czynności ośrodkowego układu nerwowego. Najpoważniejszymi i najczęściej występującymi następstwami operacji udroźnienia tętnic szyjnych są powikłania neurologiczne i kardiologiczne. Ich częstość można zmniejszyć poprzez stałe monitorowanie krążenia mózgowego [21].

Przykład rejestracji od początku do końca zabiegu przedstawiono na rycinie 3. Widoczne są momenty zarówno zacisnięcia tętnicy szyjnej wewnętrznej, jak i zwolnienia ucisku. Zmniejszenie amplitudy tętnienia bez jego zaniku wskazuje sprawne krążenie oboczne. Zwiększenie amplitudy tętnienia po zakończeniu udroźnienia potwierdza skuteczność zabiegu (ryc. 3). U chorego z 95-procentowym zwężeniem tętnicy szyjnej wewnętrznej prawej oraz lewą tętnicą szyjną wewnętrzną drożną zoperowano stroną prawą.

Comparative bilateral assessment of the magnitude of cerebrovascular pulsation in the cases of bilateral ICA stenosis, aimed at selection of the ICA to be approached first.

So-far diagnostic techniques employed pre-operatively in patients with bilateral ICA stenosis have not enabled easy and reliable determination of the ICA that should be approached the first, because Doppler ultrasound does not allow for precise determination of the degree of stenosis with simultaneous assessment of the sufficiency of the collateral cerebral circulation. It is only the NIR-T/BSS technique that provides reliable arguments for the choice of the sequence of ICA endarterectomy.

A patient with bilateral 80% ICA stenosis. As the NIR-T/BSS recording revealed lower pulsation amplitude on the left side, surgery on this side was performed first. Recording of cc-TQ in that patient prior to surgery is presented in Figure 4.

Post-operative recording collected from the same patient is presented in Figure 5.

Estimated effect of surgical procedure

Until today, the effectiveness of the performed ICA surgery was estimated on the basis of the results of Doppler ultrasound examination carried out some time after the surgery. The NIR-T/BSS technique enables immediate evaluation of the effect of the surgery on cerebral blood supply on the side of the surgery.

Pre-operative and post-operative recordings obtained in a patient with 75% left ICA stenosis are presented in Figures 6 and 7, respectively.

The increase in magnitude of cerebrovascular pulsation (from 2.5 to 5.5 mm) on the side of ICA surgery suggests efficiency of the procedure at improving cerebral blood supply.

Discussion

The standard ultrasound methods of assessment of blood vessels are suitable for initial evaluation of the arterial stenosis. However, they do have some shortcomings, too. The most important of them are: the difficulty of longer-period monitoring due to technical problem of maintaining precisely the same position of the ultrasound head over prolonged periods of time and the inability to assess the collateral cerebral circulation. Contrary, both of these two are possible with the use of the new NIR-T/BSS technique.

During surgery, and particularly in the course of the vascular surgical procedures performed on the cerebral arteries, it becomes a mere necessity to carry out permanent monitoring of cerebral blood supply. Only this enables detection of a decrease in cerebral blood supply,

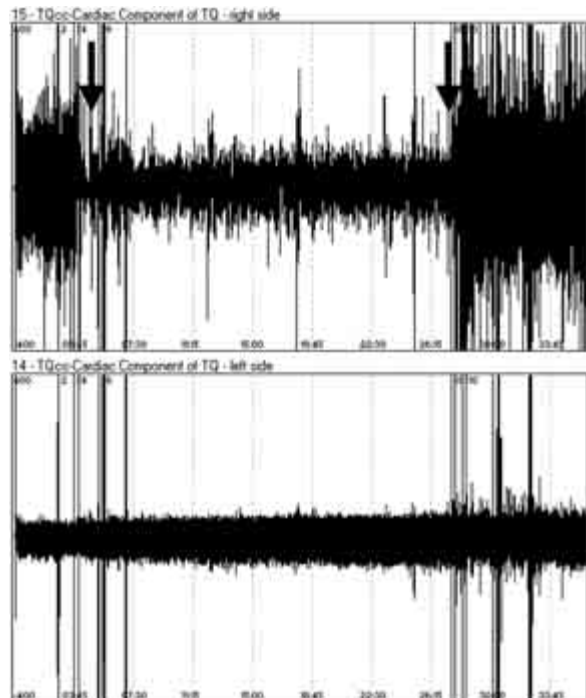

Figure 3. Changes in cerebrovascular pulsation as markers of changes in cerebral blood supply during right endarterectomy — upper frame (95% right internal carotid stenosis, left ICA patent). Vertical spikes result from impulse interferences. First arrow points to beginning of common carotid occlusion, the second one — to the end of the test

Rycina 3. Zapis monitorowania ukrwienia mózgu przedstawiony jako tętnienie naczyń powierzchownych mózgu podczas zabiegu udrożnienia tętnicy szyjnej wewnętrznej prawej — górna część ryciny (95-procentowe zwężenie tętnicy szyjnej wewnętrznej prawej, lewa drożna). Widoczne pionowe szpilki są zakłóceniami impulsowymi. Pierwsza strzałka wskazuje początek zaciśnięcia tętnicy szyjnej wspólnej, druga — chwilę zwolnienia zacisku

Badania amplitudy tętnienia naczyń powierzchownych mózgu w przypadku obustronnego zwężenia tętnic szyjnych, w celu wybrania strony do zabiegu w pierwszej kolejności

Dotychczasowe metody badania pacjentów z obustronnym zwężeniem tętnic szyjnych, włącznie z badaniem dopplerowskim, nie pozwalały precyzyjnie określić stopnia zwężenia ani ocenić sprawności krążenia obocznego, co uniemożliwiło wskazanie strony do zabiegu w pierwszej kolejności. Dopiero metoda NIR-T/BSS pozwoliła dokonać wyboru właściwej strony do zabiegu.

U chorego z obustronnym zwężeniem tętnic szyjnych wewnętrznych w 80% zapis wykazał mniejszą amplitudę tętnienia po stronie lewej, dlatego zabieg przeprowadzono właśnie po tej stronie. Na rycinie 4 przedstawiono zapis zarejestrowany u tego pacjenta przed zabiegiem operacyjnym. Zapis wykonany u tego samego chorego po zabiegu przedstawiono na rycinie 5.

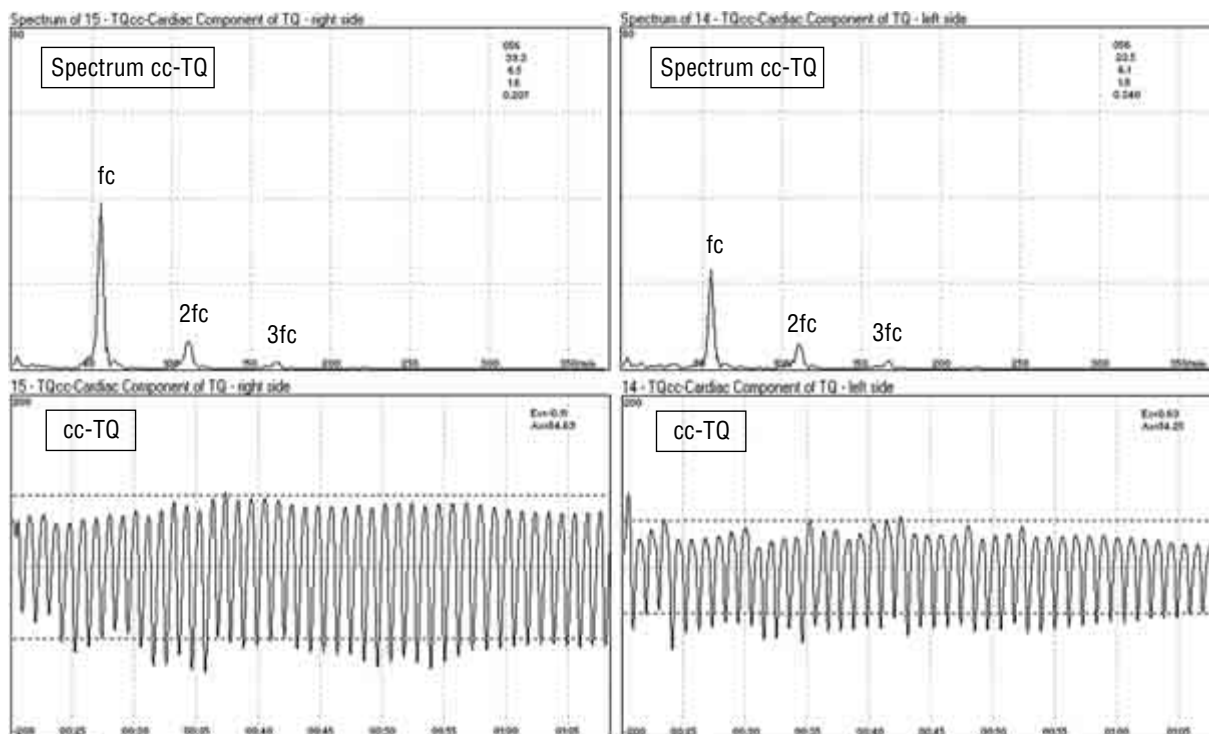


Figure 4. Cardiac component waveform (cc-TQ) obtained during recording at the right and left frontal tubers, prior to the surgery on the left ICA (right half of the figure). Bilateral carotid stenosis 80%. In this and subsequent images the upper frame contains the amplitude spectrum of the cardiac component (cc-TQ): fc — basic component, 2fc — first harmonic, 3fc — second harmonic. Numbers in upper right corners are values of heart rate, and the amplitudes of the basic component, and first and second harmonics of cc-TQ

Rycina 4. Zapis tętnienia powierzchni mózgu (cc-TQ) z okolicy prawego i lewego guza czołowego przed zabiegiem operacyjnym lewej tętnicy szyjnej wewnętrznej (prawa dolna część ryciny). Zwężenie tętnic szyjnych wspólnych obustronne 80%. Na tej i na kolejnych rycinach górne ich części przedstawiają widmo amplitudowe: fc — podstawowej składowej sercowej, 2fc — pierwszej harmonicznej, 3fc — drugiej harmonicznej. Liczby przedstawione w kolumnie oznaczają kolejno: częstość akcji serca, amplitudę podstawowej składowej sercowej oraz pierwszej i drugiej harmonicznej

which may be indication for the application of temporary internal shunt. So far, the only monitoring method used was assessment of the decrease of blood flow velocity in the middle cerebral artery (MCA), which constitutes a direct continuation of the ICA. The MCA supplies mainly the frontal, parietal and temporal lobes. The position of the NIR-T/BSS sensor module slightly above the frontal tubers allows for recording of signals carrying information on cerebrovascular pulsation of that region, dependent mainly on the pulsation of the MCA. Relevant research is still under way.

Pre-operative diagnostics of the carotid arteries, based on ultrasonography, transcranial Doppler ultrasound flow measurement and arteriography, enables precise examination of the location, size, and structure of the atherosclerotic plaque and assessment of the changes in cerebral circulation resulting from the arterial stenosis [21]. However, these diagnostic techniques do not provide information on the sufficiency of the cerebral collateral circulation. The NIR-T/BSS technique has the advantage of on-line examination of the cere-

Można zaobserwować znaczne zwiększenie amplitudy tętnienia z 23,5 mm do 33,5 mm, co świadczy o dużej poprawie ukrwienia po stronie operowanej.

Ocena skuteczności zabiegu operacyjnego

Dotychczas skuteczność przeprowadzonego zabiegu oceniano na podstawie badania dopplerowskiego przepływu krwi po stronie operowanej, po określonym czasie od zabiegu. Metoda NIR-T/BSS umożliwia określenie jego skuteczności natychmiast po zabiegu, praktycznie jeszcze na sali operacyjnej.

Na rycinie 6 przedstawiono zapis wykonany przed zabiegiem operacyjnym u chorego z 75-procentowym zwężeniem tętnicy szyjnej wewnętrznej lewej. Zapis wykonany u tego samego pacjenta po zabiegu operacyjnym przedstawiono na rycinie 7.

Widoczne jest ponad 2-krotne zwiększenie amplitudy tętnienia (z 2,5 mm do 5,5 mm) po stronie operowanej, co świadczy o skuteczności wykonanego zabiegu. Dodatkowo wyraźnie uwidoczniły się fale oddechowe po stronie operowanej i powiększyły się po stronie przeciwnej.

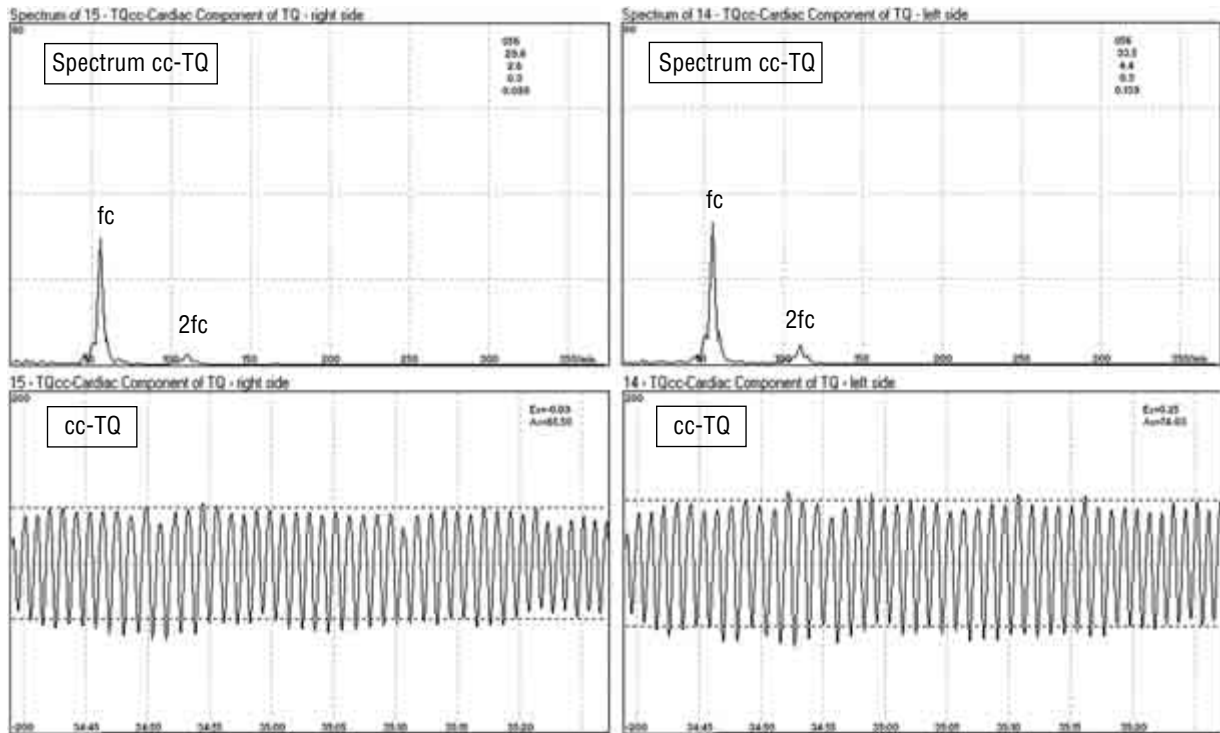


Figure 5. Cardiac component waveform (cc-TQ) obtained in the same patient, immediately after surgery. Clearly seen a prominent increase in pulsation amplitude on the side of surgery (left)

Rycina 5. Zapis tętnienia powierzchni mózgu (cc-TQ) u tego samego chorego bezpośrednio po zabiegu operacyjnym. Widoczny względny wzrost amplitudy tętnienia po stronie operowanej (lewej)

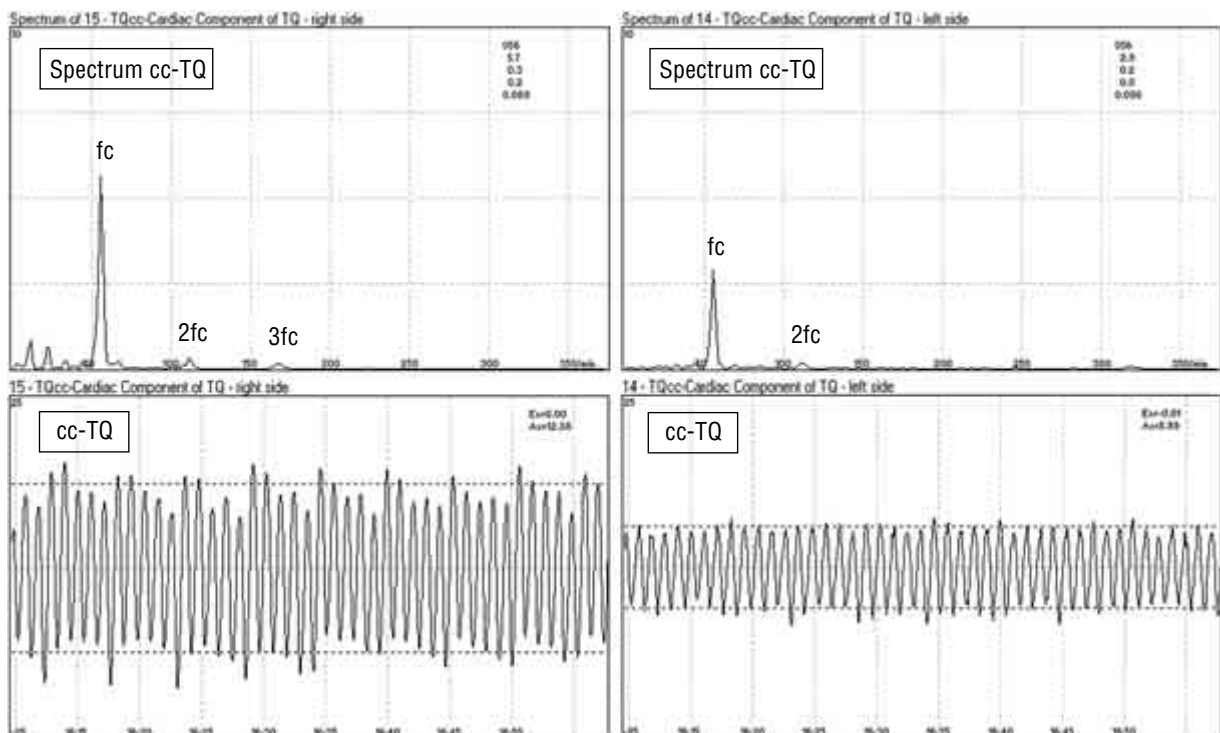


Figure 6. Cardiac component waveform (cc-TQ) obtained prior to surgery. A patient with left internal carotid stenosis 75% (right lower part of the picture). Upper parts of the picture present the amplitude spectra. Seen is superposition of the respiratory wave over the pulsation waveform

Rycina 6. Zapis tętnienia powierzchni mózgu (cc-TQ) przed zabiegiem operacyjnym. Zwężenie tętnicy szyjnej wewnętrznej lewej — 80% (prawa dolna część ryciny). Górna część ryciny przedstawia widmo amplitudowe. Widoczne nałożenie się fali oddechowej na tętnienie

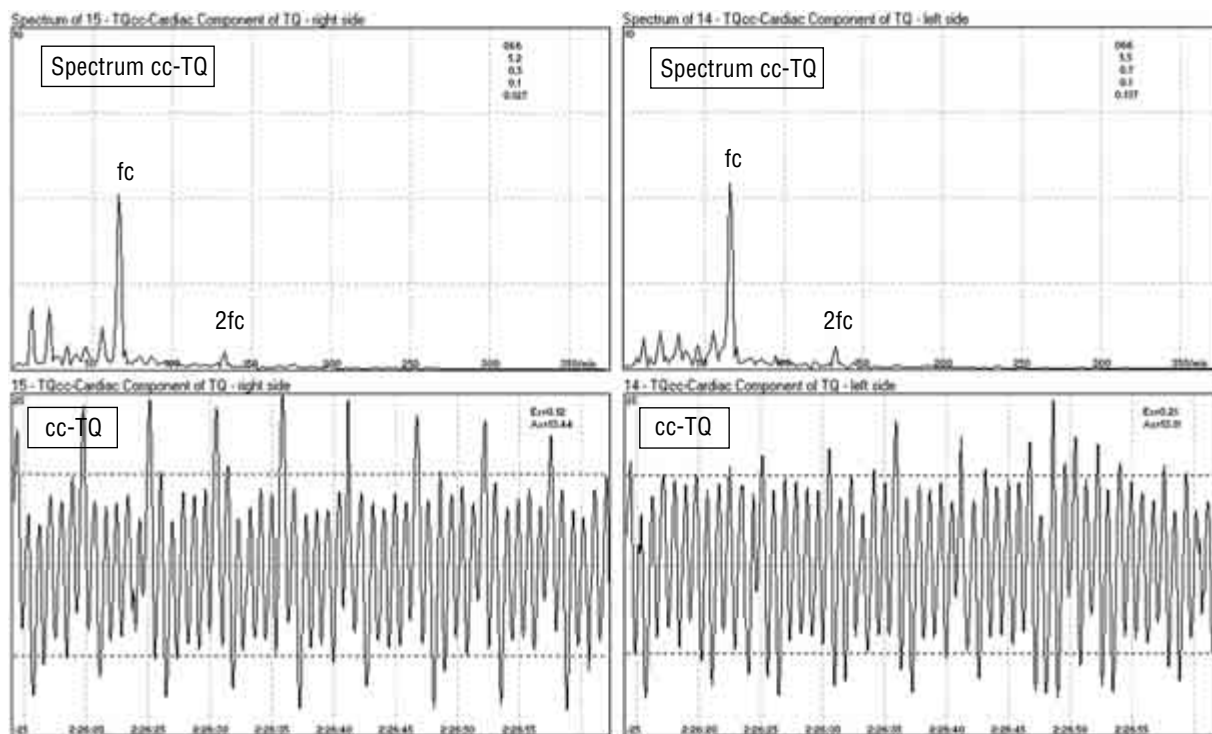


Figure 7. Cardiac component waveform (cc-TQ) obtained in the same patient, immediately after carotid surgery. Clearly seen an increase in pulsation amplitude on the side of surgery (left), with prominent respiratory waves

Rycina 7. Zapis tętnienia powierzchni mózgu (cc-TQ) u tego samego chorego bezpośrednio po zabiegu operacyjnym. Widoczny wzrost amplitudy tętnienia po stronie operowanej (lewej) z zaznaczeniem fal oddechowych

bral collateral circulation both pre-operatively and in the course of the ICA surgery — Figures 1–3.

The intra-operative clamping of the ICA frequently causes changes in cerebral blood flow. These impairments are difficult to detect, particularly in a patient under general anaesthesia. NIR-T/BSS monitoring of cerebrovascular pulsation, which provides information on cerebral blood flow, helps increase the safety of the patient during ICA surgery. Preliminary research confirmed feasibility of early detection of blood flow impairments with the NIR-T/BSS technique. In practice, the methods of intra-operative assessment of cerebral blood supply are invasive, and/or utilize large, sophisticated, immobile machinery, which cannot be used in the operating theatre setting or appear to be insufficiently reliable due to highly subjective, inaccurate interpretation of their results. Therefore, in many clinical centres, double safety measures are used, e.g. continuous monitoring of the MCA with transcranial Doppler ultrasound together with the application of local anaesthesia, preserving contact with the patient and enabling on-line assessment of changes in patient's consciousness, mental functions, speech and motor function of the contralateral side of the body. The use of NIR-T/BSS technique for intra-operative monitoring of ICA surgery patients

Dyskusja

Metody ultradźwiękowe stosowane standardowo są skuteczne we wstępnej ocenie stopnia zwężenia naczyń, posiadają jednak wiele wad. Do najważniejszych można zaliczyć trudności w okresowym monitorowaniu (techniczne trudności w bardzo precyzyjnym utrzymaniu sondy w jednym miejscu) oraz brak możliwości oceny krążenia obocznego. Metoda NIR-T/BSS nie posiada tych wad.

Podczas wykonywania zabiegu operacyjnego istnieje konieczność ciągłego monitorowania ukrwienia mózgu. Umożliwia to wykrycie spadku przepływu mózgowego, a to może być wskazaniem do użycia np. czasowego przepływu wewnętrznego — jego wczesne zastosowanie może być decydujące dla zdrowia lub życia chorego. Dotychczas jedyną metodą monitorowania było określenie spadku szybkości przepływu w tętnicy środkowej mózgu, stanowiącej bezpośrednie przedłużenie tętnicy szyjnej wewnętrznej. Ponieważ tętnica ta zaopatruje głównie płat czołowy, ciemieniowy i skroniowy, to usytuowanie sondy NIR-T/BSS nad guzami czołowymi pozwala rejestrować tętnienie tej okolicy pochodzące głównie z tej tętnicy.

Przedoperacyjna diagnostyka tętnic szyjnych składająca się z badania ultrasonograficznego, przeczasz-

is expected to enable early detection of cerebral blood flow impairments and increase the safety and comfort of the patient.

Another interesting application of the NIR-T/BSS technique is that for support of selection of sequence for ICA endarterectomy, in the cases of ultrasound-equal bilateral ICA stenosis. The qualitative results described in this study showed lower magnitude of cerebrovascular pulsation on one of the sides and ICA on that side was repaired first. Statistical verification of the results is necessary before the technique can be recommended as a standard procedure for priority ICA selection.

In our reports, which are now under way, we will also address another ICA surgery issue — the problem of post-operative hyperperfusion, which can lead to a haemorrhagic cerebral stroke. Initial data proved feasibility of detection of this condition with NIR-T/BSS, and studies in that matter are continued.

Conclusions

Preliminary analysis of the results obtained with the NIR-T/BSS method indicates that this technique can become a useful noninvasive tool for monitoring of the changes in cerebral blood supply. The technique is easy to use in intra-operative setting, and sensitive to changes in cerebrovascular conditions.

REFERENCES

1. Nowicki A (1995) Podstawy ultrasonografii dopplerowskiej. PAN, Warszawa, 188–215, 269–277, 284–287.
2. Byrd SM (1996) An overview of transcranial colour flow imaging: a technique comparison. *Ultrasound Quart*, 13: 197–210.
3. Steinke W, Hennerici M, Rautenberg W et al. (1992) Symptomatic and asymptomatic high grade carotid stenosis in Doppler colour flow imaging. *Neurology*, 42: 131–137.
4. Ogata N et al. (1996) Intraoperative monitoring during carotid cross-clamping with near infrared spectroscopy; a preliminary study. *J Biomed Opt*, 4: 405–413.
5. Staszkievicz W, Antepowicz W, Gawlikowska D (1997) Ocena przydatności monitorowania przepływu krwi w tętnicy środkowej mózgu metodą przezczaszkowego Dopplera podczas edarterektomii tętnic szyjnych w znieczuleniu miejscowym. *Ultrasonografia Polska*, 7, 1: 71–76.
6. Banagale RC (1983) History of transillumination. Chapter 1. In: Donn SM, Kuhns LR (eds.). *Pediatric transillumination*. Year Book Medical Publishers, Inc., Chicago-London, 3–14.
7. Calliauw L (1961) The value of transillumination of the skull in neurological examination of neonates and infants. *Acta Neurochir*, 10: 75–91.
8. Dodge PhP, Porter Ph (1961) Demonstration of intracranial pathology by transillumination. *Arch Neurol*, 5: 59–65.
9. Haller JS (1981) *Skull transillumination*. Baltimore, Iniversity Park Press.

kowego pomiaru przepływu metodą Dopplera i arteriografii pozwala dokładnie ocenić wielkość, umiejscowienie i strukturę blaszki miażdżycowej oraz zaistniałe w wyniku zwężenia zmiany w mózgowym krążeniu krwi [21]. Badania te nie uwzględniają jednak wydolności krążenia obocznego. Metoda NIR-T/BSS umożliwia ocenę tego krążenia zarówno śródoperacyjnie, jak i przed zabiegiem (ryc. 1–3).

Zaciśnięcie tętnicy szyjnej wewnętrznej często powoduje zmiany w przepływie mózgowym. Zaburzenia te są szczególnie trudne do wykrycia, jeżeli chorego operuje się w znieczuleniu ogólnym. Monitorowanie metodą NIR-T/BSS zwiększa bezpieczeństwo podczas zabiegu. Wstępnie przeprowadzone badania wykazały możliwość wczesnego wykrycia zaburzeń przepływu. W praktyce metody śródoperacyjnej oceny ukrwienia mózgu wiążą się z zastosowaniem bardzo skomplikowanych aparatów, których wykorzystanie w warunkach sali operacyjnej jest uciążliwe [5]. Czasami są one również zawodne ze względu na dyskusyjny sposób interpretacji wyników. W praktyce w wielu klinikach stosuje się podwójne zabezpieczenie w postaci ciągłego monitorowania tętnicy środkowej mózgu metodą przezczaszkowego badania dopplerowskiego oraz znieczulenia miejscowego, zapewniającego stały kontakt z pacjentem (ocena przytomności, funkcji psychicznych, mowy oraz czynności motorycznej strony przeciwległej do operowanej). Zastosowanie metody NIR-T/BSS może poprawić bezpieczeństwo i komfort chorego podczas tych zabiegów.

Interesujące jest zagadnienie zastosowania metody NIR-T/BSS do wybrania kolejności stron do zabiegu w przypadku obustronnych podobnych zwężeń tętnic szyjnych, ocenianych metodą dopplerowską. W metodzie tej zapis wykazywał mniejszą amplitudę tętnienia po jednej ze stron (ryc. 5) i po tej właśnie stronie wykonywano zabieg w pierwszej kolejności. Wymaga to jednak przeprowadzenia dalszych badań.

Osobny problem stanowi wczesne wykrycie hiperperfuzji pooperacyjnej, mogącej w skrajnym przypadku prowadzić do krwotocznego udaru mózgu. We wstępnych badaniach wykazano możliwość zarejestrowania takiego stanu metodą NIR-T/BSS — obecnie trwają dalsze badania dotyczące tego zagadnienia.

Wnioski

Wstępna ocena uzyskanych wyników za pomocą metody NIR-T/BSS pozwala uznać ją za wartościowy sposób nieinwazyjnego monitorowania zmian ukrwienia mózgu. Technika ta jest łatwa w zastosowaniu w warunkach operacyjnych i charakteryzuje się wysoką czułością.

10. Mazur R, Mazur E, Stołyhwo, Melis R (1967) An apparatus for detecting intracranial fluid develop. *Med Child Neurol*, 9: 19–27.
11. Mazur R (1965) Transillumination of the skull in the diagnosis of intracranial disease in children up to 3 years. *Develop Med Child Neurol*, 7: 634.
12. Mazur R (1967) An Apparatus for detecting intracranial fluid development. *Med Child Neurol*, 9: 12–19.
13. Rolfe P, Wickramasinghe YABD, Thorniley M (1991) The potential of near infrared spectroscopy for detection of fetal cerebral hypoxia. *Eur J Obs & Gynae Reprod Biol*, 42: 24–28.
14. Rozovski JM et al. (1971) Cranial transillumination in early and severy malnutrition. *Br J Nutr*, 25: 107–111.
15. Shurtleff DB (1964) Transillumination of skull in infants and children. *Am J Dis Child*, 107: 1424.
16. Skalski Z, Frydrychowski A, Mazur R, Encephalovolumeter IR (1986) Method and instrumentation for assessment of changes in intracranial homeostasis. In: Mazur R (ed.). *Zawal mózgu (Cerebral stroke)*. Bydgoskie Towarzystwo Naukowe (Bydgoszcz Scientific Society), Bydgoszcz, 181–186.
17. Frydrychowski AF (1996) Subarachnoidal space monitoring system. World Intellectual Property Organization. WO 96/25876, PCT/PL95/00018, Geneva.
18. Frydrychowski AF, Kaczmarek JW, Juzwa W, Rojewski M, Pluciński J, Gumiński W, Kwiatkowski Cz, Lass P, Bandurski T (1999) Near-infrared transillumination (NIR-TI) — a new non-invasive tool for exploration of intracranial homeostasis and monitoring of its impairments. *Biocybernetics and Biomedical Engineering*, 19: 2, 99–108.
19. Pluciński J, Frydrychowski AF, Kaczmarek J, Juzwa W (2000) Theoretical foundations for noninvasive measurement of variations in the width of the subarachnoid space. *J Biomed Optics*, 5: 3, 201–299.
20. Pluciński J, Frydrychowski AF (1999) Verification with numeric modeling of optical measurement of changes in the width of the subarachnoid space. *Biocybernetics and Biomedical Engineering*, 19: 4, 111–126.
21. Gawlikowska D, Staszkievicz W, Antepowicz W et al. (1998) Znieczulenie ogólne a regionalne w chirurgii tętnic szyjnych. *Terapia*, 9: 24–28