

# Expression of endothelial cell markers on the luminal surface of human polyester vascular grafts

## Ekspresja markerów komórek śródbłonna na powierzchni wewnętrznej poliestrowych przeszczepów naczyniowych u ludzi

Radosław Kowalewski<sup>1</sup>, Jerzy Głowiński<sup>1</sup>, Lech Zimnoch<sup>2</sup>, Stanisław Głowiński<sup>1</sup>

<sup>1</sup>Department of Vascular Surgery and Transplantology (Klinika Chirurgii Naczyń i Transplantacji),

<sup>2</sup>Department of Medical Pathomorphology, Medical University in Białystok (Zakład Patomorfologii Lekarskiej Akademii Medycznej w Białymstoku)

### Abstract

**Background.** The presence of endothelial cells on the luminal surface of synthetic vascular grafts in human beings is still a controversial issue. It is commonly accepted, that these cells are present in human grafts only close to the graft to artery anastomosis. The aim of the study was to assess the presence of main endothelial cell markers on the luminal surface of polyester vascular grafts in humans.

**Material and methods.** The studied material consisted of aorto-femoral grafts obtained from 8 patients who had been operated on due to false aneurysms of a distal anastomosis 3 to 5 years after prosthesis implantation. Graft segments were harvested 4–5 cm above the anastomosis and fixed according to the AMeX method. Immunohistochemical labeling was performed with the use of monoclonal and polyclonal antibodies against endothelial cell markers: surface molecule CD31 and von Willebrand factor (vWf).

**Results.** Intensive (+++) expression of CD 31 antigen was found on the luminal surface of 5 investigated grafts, whereas in 3 others only moderate, focal (++) expression of CD 31 antigen was shown. In normal aorta intensive (+++) expression of CD 31 antigen was demonstrated on its surface, as well as in *vasa vasorum*. Intensive (+++) expression of vWf was found on the luminal surface of all investigated grafts. Intensity and localization of vWf staining in vascular grafts was similar to that demonstrated in normal aorta.

**Conclusions.** Expression of main endothelial cell markers indicates that endothelial cells may be present on the luminal surface of knitted polyester vascular grafts in humans, not only close to the graft to artery anastomosis.

**Key words:** CD 31 antigen, von Willebrand factor, endothelial cells, polyester graft

### Streszczenie

**Wstęp.** Obecność komórek śródbłonna na powierzchni wewnętrznej syntetycznych przeszczepów naczyniowych u człowieka jest wciąż problemem kontrowersyjnym. Dominuje pogląd, że komórki te w przeszczepach u ludzi występują wyłącznie w okolicy zespolenia protezy z tętnicą. Celem badań jest ocena głównych markerów komórek śródbłonna na powierzchni wewnętrznej przeszczepów poliestrowych u ludzi.

**Materiał i metody.** Materiał do badań stanowiły aortalno-udowe przeszczepy poliestrowe 8 chorych operowanych z powodu tętniaków rzekomych zespołań dystalnych. Odcinki przeszczepów pobrano w odległości 4–5 cm powyżej zespolenia po upływie 3–5 lat od wszczęcia protezy i utrwalono zgodnie z metodą AMeX. Następnie wykonano barwienia immunohistochemiczne z użyciem monoklonalnych i poliklonalnych przeciwciał przeciwko swoistym markerom komórek śródbłonna: antygenowi błonowemu CD31 i czynnikowi von Willebranda (vWf).

### Address for correspondence (Adres do korespondencji):

Dr med. Radosław Kowalewski, Klinika Chirurgii Naczyń i Transplantacji AM  
ul. M. Curie-Skłodowskiej 24 A, 15–276 Białystok  
tel. +48 (0 85) 746 82 77, fax: +48 (0 85) 742 10 04  
e-mail: [korado@2com.pl](mailto:korado@2com.pl)

**Wyniki.** Intensywną (+ + +) ekspresję antygeny CD 31 stwierdzono na powierzchni warstwy wewnętrznej 5 badanych przeszczepów poliestrowych, w pozostałych wykazano umiarkowaną, ogniskową (+ +) ekspresję antygeny CD 31. W aorcie prawidłowej intensywna (+ + +) ekspresja antygeny CD 31 występowała zarówno na powierzchni błony wewnętrznej, jak i w naczyniach odżywczych. Intensywną (+ + +) ekspresję vWf stwierdzono na powierzchni warstwy wewnętrznej wszystkich badanych przeszczepów poliestrowych. Ekspresja vWf na powierzchni wewnętrznej przeszczepów była zbliżona pod względem intensywności i rozmieszczenia odczynu do ekspresji vWf w aorcie prawidłowej.

**Wnioski.** Ekspresja głównych markerów komórek śródbłonna wskazuje, że komórki te mogą występować na wewnętrznej powierzchni dzianych poliestrowych przeszczepów naczyniowych u ludzi, nie tylko bezpośrednio w okolicy zespolenia protezy z tętnicą.

**Słowa kluczowe:** antygen CD 31, czynnik von Willebranda, komórki śródbłonna, przeszczep poliestrowy

## Introduction

The healing processes of knitted polyester vascular prostheses (Dacron, Dallon) are commonly known and have been presented in numerous reports published from 1964 in foreign, as well as in Polish, literature [1–7]. All morphological investigations of healed polyester grafts have revealed that they are composed of three layers similar to a great extent to the main three layers of the artery wall [1, 5, 6]. In animal studies (dogs, pigs, monkeys) the endothelium regeneration was most evident and it completely covered the graft luminal surface. Furthermore its cells were morphologically the same, as endothelial cells of adjacent aorta [5, 7–9].

More difficult to judge was the functional value of this endothelium, because previously employed experimental methods were unable to determine its function and investigate its metabolism. Just in the last years, the introduction of immunohistochemistry has made it possible to assess the expression of endothelial cell markers (von Willebrand factor, CD 31 antygen), as well as coagulation and fibrinolytic factors, which indicate functional and haemostatic properties of endothelial cells lining polyester grafts in dogs [10].

Differing opinions still exist concerning the processes of neointima formation and endothelium regeneration in (used most commonly nowadays) polyester double velour prostheses in humans. Endothelial cells on the luminal surface of synthetic vascular grafts in humans have been found so far only in a few grafts obtained during secondary vascular operations or autopsies, as well as in the first investigation during the 1960's [1, 2], as in the last years [3, 11–13]. In spite of continuous attempts to improve biomaterials used for vascular prostheses manufacturing, the problem of complete endothelial lining of the luminal surface of polyester grafts in humans is still an open issue [14, 15].

## Wstęp

Procesy wgajania się dzianych poliestrowych protez naczyniowych (Dakron, Dallon) są powszechnie znane. Przedstawiono je w wielu publikacjach pojawiających się już od 1964 roku zarówno w piśmiennictwie światowym, jak i polskim [1–7]. Wszystkie dotychczas wykonane badania morfologiczne wgojonych przeszczepów poliestrowych wykazały, że składają się one z 3 warstw analogicznych do 3 głównych warstw ściany tętnic [1, 5, 6]. W badaniach przeprowadzonych na zwierzętach (psy, świnię, małpy) najpełniej regenerował się śródbłonek, całkowicie pokrywający wewnętrzną powierzchnię przeszczepu, a jego komórki były morfologicznie identyczne z komórkami śródbłonna w przyległych częściach aorty [5, 7–9].

Trudniejszym do rozstrzygnięcia problemem była ocena funkcjonalnej wartości tego śródbłonna, ponieważ dotychczasowe metody badawcze nie pozwalały na określenie funkcji i prześledzenie metabolizmu komórek śródbłonna. Dopiero zastosowane w ostatnich latach metody immunohistochemiczne umożliwiły określenie ekspresji antygenów charakterystycznych dla komórek śródbłonna (czynnik von Willebranda, antygen błonowy CD 31) oraz składników układu krzepnięcia i fibrynolizy, świadczących o funkcji i właściwościach hemostatycznych komórek śródbłonna pokrywających przeszczepy poliestrowe u psów [10].

Rozbieżności w opiniach badaczy dotyczące morfogenezy błony wewnętrznej wiążą się z procesem regeneracji komórek śródbłonna w obecnie najczęściej stosowanych protezach poliestrowych dwustronnie welurowych u ludzi. Komórki śródbłonna na powierzchni wewnętrznej przeszczepów z tworzyw sztucznych u ludzi stwierdzono tylko w nielicznych przeszczepach uzyskanych podczas wtórnych operacji naczyniowych lub badań sekcyjnych zarówno w pierwszych badaniach w latach 60. poprzedniego stulecia [1, 2], jak i w ostatnim cza-

According to the above mentioned facts, it seems reasonable to assess with immunohistochemical methods, if expression of main endothelial cell markers is present on the luminal surface of polyester vascular grafts in humans.

### Material and methods

Studies were carried out after the approval of the protocol by the Bioethical Committee of Białystok Medical University. The studied material consisted of aorto-femoral polyester grafts obtained from patients who were operated on due to false aneurysms of a distal anastomosis. Reconstruction was performed in 8 men between the ages of 58 to 74 years (63 years on average) with an advanced progression of the atherosclerotic process.

Graft segments were taken 4-5 cm above a distal anastomosis during secondary reconstructive operations, which were performed 36 to 60 months (40 months on average) after implantation of a polyester DALLON double velour prosthesis (TRICOMED S.A.; Łódź, Poland) due to atherosclerotic occlusion of iliac arteries. Directly after harvesting, the tissue material was washed with 0,9% NaCl solution and incubated in acetone at  $-18^{\circ}\text{C}$ . Grafts were then fixed according to the next steps of the AMeX method and embedded in paraffin [16, 17]. Sections for immunohistochemical labeling were performed transversely to the graft long axis. In deparaffinized and rehydrated sections, expression of endothelial cell markers CD 31 antigen and von Willebrand factor (vWf) was evaluated. Immunohistochemical labeling was performed according to the ABC method with Vectastain kits (Vector Laboratories; Connecticut, USA) [18]. The following primary antibodies were used: monoclonal antibodies against CD 31 antigen at a 1:20 dilution (DAKO, Glostrup, Denmark; code no. M0823) and polyclonal antibodies against vWf at a 1:100 dilution (Behringwerke AG; Marburg, Germany; code no. OTOM 04/05).

Slides were exposed to 3,3' diaminobenzidine (DAB) and then counterstained with hematoxylin. Histological samples were evaluated under light microscopy at a 250X magnification and photographed. The assessment of the investigated antigens intensity was based on a semi quantitative method used by many authors with the following scale: (-) negative; (+) mildly positive — less than 25% positive cells per section; (++) moderately positive — 25–50% positive cells per section and (+++) strongly positive — more than 50% positive cells per section [10, 19, 20].

Immunohistochemical labeling in polyester grafts was compared to that in normal aorta of organ donors.

sie [3, 11–13]. Pomimo ciągłych postępów w ulepszeniu biomateriałów do produkcji protez naczyniowych problemem otwartym pozostaje stwierdzenie, czy pokrycie komórkami śródbłonna powierzchni wewnętrznej przeszczepów poliestrowych u człowieka może być kiedykolwiek całkowite [14, 15].

Uwzględniając powyższe fakty, celowa wydaje się ocena za pomocą metod immunohistochemicznych występowania ekspresji markerów komórek śródbłonna na powierzchni przeszczepów poliestrowych u ludzi.

### Materiał i metody

Badania przeprowadzono po uzyskaniu zgody Komisji Bioetycznej Akademii Medycznej w Białymstoku. Materiał do badań stanowiły aortalno-udowe przeszczepy poliestrowe pobrane podczas operacji naprawczych tętniaków rzekomych zespoleń dystalnych u 8 mężczyzn w wieku 58–74 lat (średnio 63 lata) z zaawansowanym procesem miażdżycowym.

Odcinki przeszczepów pobierano około 4–5 cm powyżej zespoleń dystalnych podczas wtórnych operacji naprawczych, które wykonano po upływie 36–60 miesięcy (średnio 40 miesięcy) od wszczęcia protez poliestrowych Dallon, dwustronnie welurowych (TRICOMED S.A., Łódź) z powodu miażdżycowej niedrożności tętnic biodrowych. Bezpośrednio po pobraniu materiał tkankowy płukano 0,9% roztworem NaCl i umieszczano w acetonie o temperaturze  $-18^{\circ}\text{C}$ . Następnie poddawano go kolejnym etapom utrwalania metodą AMeX i zatapiano w parafinie [16, 17]. Skrawki do badań immunohistochemicznych wykonywano poprzecznie do długiej osi przeszczepu. Po odparafinowaniu i uwodnieniu preparatów oznaczono ekspresję markerów komórek śródbłonna: antygenu błonowego CD 31 i czynnika von Willebranda (vWf). Barwienia immunohistochemiczne wykonano metodą ABC z zastosowaniem zestawów Vectastain (Vector Laboratories, Connecticut, Stany Zjednoczone) [18]. Do oznaczeń wykorzystano pierwotne przeciwciała monoklonalne w rozcieńczeniu 1:20 przeciwko antygenowi CD 31 (DAKO, Glostrup, Dania, nr kat. M0823) i pierwotne przeciwciała poliklonalne w rozcieńczeniu 1:100 przeciwko vWf (Behringwerke AG, Marburg, Niemcy, nr kat. OTOM 04/05).

Uzyskane preparaty poddano działaniu 3,3'diaminobenzydyny oraz wybarwiono hematoksyliną. Obrazy histologiczne analizowano pod mikroskopem świetlnym w powiększeniu 250-krotnym i fotografowano. Oceny intensywności ekspresji badanych antygenów dokonano na podstawie metody półilościowej, używanej przez wielu autorów w skali: (-) negatywna; (+) słaba: poniżej 25% wybarwionych komórek w polu widzenia;

## Results

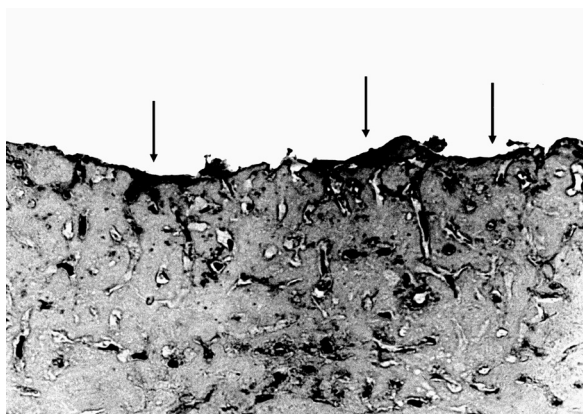
Intensive (+++) expression of CD 31 antigen was found in 5 investigated polyester grafts. Endothelial cells were demonstrated on the graft luminal surface about 4 cm from the graft to femoral artery anastomosis (Fig. 1). In the remaining 3 grafts, moderate (++) expression of CD 31 antigen was shown and the graft luminal surface was not covered with a continuous layer of endothelial cells. In normal aorta, intensive (+++) expression of CD 31 antigen was demonstrated on its surface (Fig. 2), as well as in vasa vasorum.

Intensive (+++) expression of vWf was found on the luminal surface of all investigated grafts about 4 cm from the graft to artery anastomosis (Fig. 3). Demonstrated vWf expression in polyester grafts was similar to that shown in normal aorta of organ donors as far as intensity and localization of the stain are concerned (Fig. 4).

Semi quantitative assessment of the intensity of endothelial cell markers expression in polyester grafts in comparison to normal aorta is shown in Table I.

## Discussion

Endothelial cells play a key role in haemostasis and blood vessel patency maintenance. They inhibit adhesion and activation of blood platelets [21] and synthesize activators and inhibitors of coagulation [22] as well as activators and inhibitors of fibrinolysis [23, 24]. CD 31 surface molecules and vWf are the main endothelial cell markers [25, 26]. It is commonly accepted that expression of vWf on the luminal surface of synthetic vascular grafts is typical for endothelial cells [26].



**Figure 1.** Immunohistochemical labeling for CD 31 antigen by ABC method shows intensive (+++) stain in endothelial cells on the luminal surface of a polyester graft. Magnification 250×

**Rycina 1.** Barwienie immunohistochemiczne według metody ABC dla antygenu błonowego CD 31 wykazuje intensywny (+++) odczyn w komórkach śródbłonna na wewnętrznej powierzchni przeszczepu poliestrowego. Powiększenie 250×

(++) umiarkowana: 25–50% wybarwionych komórek w polu widzenia; (+++) intensywna: powyżej 50% wybarwionych komórek w polu widzenia [10, 19, 20].

Wyniki badań przeszczepów poliestrowych porównywano z obrazami aorty prawidłowej dawców narządów.

## Wyniki

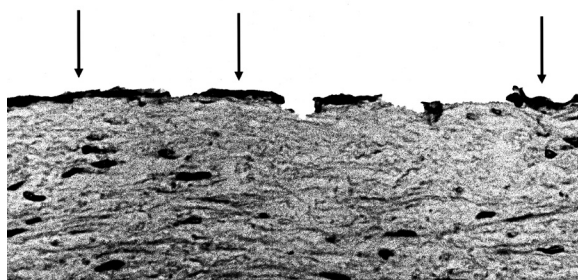
Intensywną (+++) ekspresję antygenu CD 31 wykazano w 5 badanych przeszczepach poliestrowych. Komórki śródbłonna stwierdzono na powierzchni warstwy wewnętrznej przeszczepu w odległości około 4 cm od zespolenia protezy z tętnicą udową (ryc. 1). W pozostałych 3 przeszczepach wykazano umiarkowaną (++) ekspresję antygenu CD 31, a komórki śródbłonna nie tworzyły ciągłej warstwy na powierzchni wewnętrznej przeszczepu. W aorcie prawidłowej intensywną (+++) ekspresję antygenu CD 31 stwierdzono na powierzchni błony wewnętrznej (ryc. 2) oraz w naczyniach odżywczych.

Intensywną (+++) ekspresję vWf wykazano na powierzchni warstwy wewnętrznej wszystkich badanych przeszczepów poliestrowych w odległości około 4 cm od zespolenia protezy z tętnicą (ryc. 3). Stwierdzona ekspresja vWf w przeszczepach poliestrowych była zbliżona pod względem intensywności i rozmieszczenia odczynu do ekspresji vWf na powierzchni błony wewnętrznej aorty prawidłowej dawców narządów (ryc. 4).

Porównawczą ocenę intensywności ekspresji markerów komórek śródbłonna, przeprowadzonej metodą półilościową w przeszczepach poliestrowych z obrazami aorty prawidłowej, przedstawiono w tabeli I.

## Dyskusja

Komórki śródbłonna odgrywają kluczową rolę w procesach hemostazy i utrzymaniu drożności naczyń



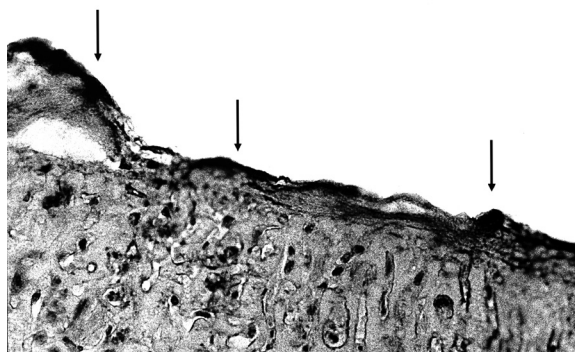
**Figure 2.** Immunohistochemical labeling for CD 31 antigen by ABC method shows intensive (+++) stain in endothelial cells on the intimal surface of normal aorta. Magnification 250×

**Rycina 2.** Barwienie immunohistochemiczne według metody ABC dla antygenu błonowego CD 31 wykazuje intensywny (+++) odczyn w komórkach śródbłonna na powierzchni błony wewnętrznej aorty prawidłowej. Powiększenie 250×



**Figure 4.** Immunohistochemical labeling for von Willebrand factor by ABC method shows intensive (+++) stain in endothelial cells on the intimal surface of normal aorta. Magnification 250×

**Rycina 4.** Barwienie immunohistochemiczne według metody ABC dla czynnika von Willebranda wykazuje intensywny (+++) odczyn w komórkach śródbłonna na powierzchni błony wewnętrznej aorty prawidłowej. Powiększenie 250×



**Figure 3.** Immunohistochemical labeling for von Willebrand factor by ABC method shows intensive (+++) stain in endothelial cells on the luminal surface of a polyester graft. Magnification 250×

**Rycina 3.** Barwienie immunohistochemiczne według metody ABC dla czynnika von Willebranda wykazuje intensywny (+++) odczyn w komórkach śródbłonna na wewnętrznej powierzchni przeszczepu poliestrowego. Powiększenie 250×

It is assumed, that 3 mechanisms contribute to endothelial cell coverage of the luminal surface of synthetic vascular grafts. The first one depends on endothelial cell proliferation from the graft to artery anastomosis [8]. In the second one, capillaries derived from the external graft layer penetrate through graft pores and become the main source of migrating endothelial cells [8, 27]. However, in the third one, endothelial cells originate from progenitor cells, which settle on the graft luminal surface from the blood flow [28, 29].

But there is still no answer to the question which has bothered many investigators for the last half-century: why do the same prostheses implanted to experimental animals become quickly and completely covered with endothelial cells, whereas their endothelialization in humans is only fragmentary? It seems that besides species differences, the fact of prosthesis implantation to young and healthy animals in contrast to older humans with arteries changed by atherosclerotic process and endothelium dysfunction should be taken under consideration [30].

Due to impaired endothelialization in humans, broad investigations into methods aimed to increase endothelial cells coverage of the luminal surface of synthetic vascular grafts in humans have been undertaken for many years. There were attempts to enhance endothelialization of graft neointima by introducing prostheses with greater porosity [7, 8], endothelial cells seeding on the prostheses' luminal surface before their implantation [31, 32], and recently, application

**Table I.** Expression of endothelial cell markers — surface molecule CD 31 (CD 31) and von Willebrand factor (vWf) in neointima of polyester vascular grafts and in normal aorta.

**Tabela I.** Ekspresja markerów komórek śródbłonna — antygenu błonowego CD 31 (CD 31) oraz czynnika von Willebranda (vWf) w warstwie wewnętrznej poliestrowych przeszczepów naczyniowych i w aorcie prawidłowej [18]

Endothelial markers Markery śródbłonna	CD 31	vWf
Normal aorta Prawidłowa aorta (n = 4)	+++	+++
Graft Przeszczep (n = 5)	+++	+++
Graft Przeszczep (n = 3)	++	+++

n — number of cases (liczba przypadków); ++ — moderate expression (ekspresja umiarkowana); +++ — intensive expression (ekspresja intensywna)

krwionośnych. Hamują adhezję i aktywację płytek krwi [21] oraz syntetyzują aktywatory i inhibitory układu krzepnięcia [22], a także aktywatory i inhibitory układu fibrynolizy [23, 24]. Głównymi markerami komórek śródbłonna są antygen błonowy CD 31 i vWf [25, 26]. Powszechnie przyjmuje się, że ekspresja vWf na wewnętrznej powierzchni syntetycznych przeszczepów naczyniowych jest typowa dla komórek śródbłonna [26].

Uważa się, że pokrywanie komórkami śródbłonna wewnętrznej powierzchni przeszczepów naczyniowych z tworzyw sztucznych odbywa się poprzez 3 mechanizmy. Pierwszy polega na proliferacji komórek śródbłonna

of bone marrow progenitor cells [29] and biomaterials structure modification [15].

The results of our studies demonstrated expression of both markers on the luminal surface of polyester vascular grafts in humans, although in 5 out of 8 assessed grafts, diminished intensity of investigated markers expression was found.

The endothelial coverage of vascular grafts depends on the biomaterial porosity [7, 8]. In our studies expression of endothelial cell markers was found in velour polyester vascular grafts that were characterised by the greatest porosity. Whereas in woven polyester and polytetrafluoroethylene grafts the expression of endothelial cells markers was found only close to the region of anastomosis [11, 12].

## Conclusions

Expression of main endothelial cell markers indicates that endothelial cells may be present on the luminal surface of knitted polyester vascular grafts in humans, not only close to the graft to artery anastomosis.

Badania wykonane w ramach pracy statutowej Akademii Medycznej w Białymstoku: nr 39 3 603/2000

## References

1. De Bakey ME, Jordan GL, Abbott JP, Halpert B, O'Neal RM (1964) The fate of dacron vascular grafts. *Archiv Surg*, 89: 757–785.
2. Berger K, Sauvage LR, Rao AM, Wood SJ (1972) Healing of arterial prostheses in man: its incompleteness. *Ann Surg*, 175: 118–127.
3. Shi Q, Wu MHD, Onuki Y et al. (1997) Endothelium on the flow surface of human aortic Dacron vascular grafts. *J Vasc Surg*, 25: 736–742.
4. Zimnoch L, Głowiński S, Jodczyk K et al. (1982) Ultrastruktura nowej błony wewnętrznej poliesterowej protezy aorty. *Polim Med*, 12: 25–38.
5. Zimnoch L, Głowiński S, Kurasz S et al. (1985) Badania ultrastrukturalne i morfologiczne poliesterowych przeszczepów tętnicy głównej. *Pat Pol*, 36: 84–97.
6. Zimnoch L, Głowiński S, Jodczyk KJ et al. (1990) Badania morfologiczne i ultrastrukturalne aortalnych przeszczepów DALLON-dwustronny welur. *Pol Przegl Chir*, 62: 907–913.
7. Zimnoch L, Głowiński S, Andrzejewska A, Raczyński K, Kondracki S, Głowiński J (1992) Porównanie procesów węgania się protez naczyniowych DALLON-standard i DALLON-dwustronny welur. *Polim Med*, 22: 43–62.
8. Clowes AW, Kirkman TR, Reidy MA (1986) Mechanism of arterial graft healing. Rapid transmural capillary ingrowth provides a source of intimal endothelium and smooth muscle in porous PTFE prostheses. *Am J Pathol*, 123: 220–230.
9. Wu MHD, Shi Q, Kouchi Y et al. (1997) Implant site influence on arterial prosthesis healing: a comparative study with a triple implantation model in the same dog. *J Vasc Surg*, 25: 528–536.

z miejsc zespolenia protezy z tętnicą [8]. W drugim następuje przenikanie z warstwy zewnętrznej przeszczepu przez pory protezy naczyń włosowatych, które są głównym źródłem migrujących komórek śródbłonka [8, 27]. Natomiast w trzecim komórki śródbłonka powstają z komórek progenitorowych osiadających na powierzchni wewnętrznej przeszczepu z przepływającą krwi [28, 29].

Wciąż jednak nie odpowiedziano na pytanie od pól wieku nurtujące licznych badaczy: dlaczego te same protezy wszczepione zwierzętom doświadczalnym szybko pokrywają się całkowicie komórkami śródbłonka, natomiast proces endotelializacji tych samych protez wszczepionych ludziom jest co najwyżej fragmentaryczny? Wydaje się, że oprócz różnic gatunkowych należy również uwzględnić fakt wszczepiania protez zwierzętom zdrowym i młodym, podczas gdy u ludzi zabieg ten przeprowadza się u osób w starszym wieku, gdy tętnice są zmienione procesem miażdżycowym i występuje dysfunkcja śródbłonka [30].

Ze względu na niedoskonałość procesu endotelializacji u ludzi od wielu lat trwają intensywne prace badawcze nad metodami zwiększenia stopnia pokrycia komórkami śródbłonka wewnętrznej powierzchni przeszczepów z tworzyw sztucznych. Zwiększenie endotelializacji warstwy wewnętrznej przeszczepów próbowano uzyskać poprzez zastosowanie protez o większej porowatości [7, 8], „sianie” komórek śródbłonka na powierzchni wewnętrznej protez przed ich wszczepieniem [31, 32], a ostatnio zastosowanie komórek progenitorowych szpiku kostnego [29] i zmianę struktury biomateriałów [15].

Wyniki niniejszych badań wykazały ekspresję obu markerów na powierzchni warstwy wewnętrznej poliesterowych przeszczepów naczyniowych u ludzi, chociaż w 3 z 8 ocenianych przeszczepów stwierdzono zmniejszoną intensywność ekspresji badanych antygenów.

Endotelializacja przeszczepów uwarunkowana jest stopniem porowatości biomateriałów [7, 8]. W badaniach autorów niniejszej pracy ekspresję markerów komórek śródbłonka stwierdzono w przeszczepach naczyniowych z welurowych protez poliesterowych, które charakteryzują się największą porowatością. Natomiast w tkanych protezach poliesterowych oraz protezach z politetrafluoroetyleny ekspresję markerów komórek śródbłonka wykazano jedynie w okolicy zespolenia [11, 12].

## Wnioski

Ekspresja głównych markerów komórek śródbłonka wskazuje, że komórki te mogą występować na wewnętrznej powierzchni dzianych poliesterowych przeszczepów naczyniowych u ludzi, nie tylko bezpośrednio w okolicy zespolenia protezy z tętnicą.

10. Kowalewski R, Zimnoch L, Wojtukiewicz MZ, Glowinski S, Glowinski J (2003) Coagulation activators and inhibitors in neointima of polyester vascular grafts. *Blood Coagul Fibrinolysis*, 14: 433–439.
11. Potter EV, Green D, Sriratanana P, Yao JST (1984) Factor VIII-related antigen in occluded human arteries and grafts. *Surgery*, 95: 683–688.
12. Urayama H, Kasashima F, Kawakami T, Kawakami K, Watanabe Y (1996) An immunohistochemical analysis of implanted woven Dacron and expanded polytetrafluoroethylene grafts in humans. *Artif Organs*, 20: 24–29.
13. Ziaja K, Błaszyński M, Wolny I, Kies G, Urbanek T, Ludyga T (2001) proces wgajania się dallonowej protezy naczyniowej w układzie tętniczym człowieka. Analiza morfologiczna materiału pozyskanego w trakcie badania sekcyjnego. *Chir Pol*, 3,4: 179–188.
14. Zacharias RK, Kirkman TR, Clowes AW (1987) Mechanisms of healing in synthetic grafts. *J Vasc Surg*, 6: 429–436.
15. Tiwari A; Salacinski HJ; Punshon G (2002) Development of a hybrid cardiovascular graft using a tissue engineering approach. *FASEB J*, 16: 791–796.
16. Schmitt GM, Schmidt SP (1986) The effects of different fixatives for immunofluorescent and immunoperoxidase localization of factor VIII-related antigen in canine carotid artery and vascular prostheses. *Histochem J*, 18: 351–356.
17. Sato Y, Mukai K, Watanabe S, Goto M, Shimosato Y (1986) The AMeX method. A simplified technique of tissue processing and paraffin embedding with improved preservation of antigens for immunostaining. *Am J Pathol*, 125: 431–435.
18. Hsu SM, Raine L, Fanger H (1981) Use of avidin-biotin-peroxidase complex (ABC) in immunoperoxidase techniques: a comparison between ABC and unlabeled antibody (PAP) procedures. *J Hist Cytochem*, 29: 577–580.
19. Misiakos EP, Kouraklis G, Agapitos E et al. (2001) Expression of PDGF-A, TGF $\beta$  and VCAM-I during the developmental stages of experimental atherosclerosis. *Eur Surg Res*, 33: 264–269.
20. Sirén V, Kauhanen P, Carpén O et al. (2003) Urokinase, tissue-type plasminogen activator and plasminogen activator inhibitor-1 expression in severely stenosed and occluded vein grafts with thrombosis. *Blood Coagul Fibrinolysis*, 14: 369–377.
21. Vane JR, Änggard EE, Botting RM (1990) Regulatory functions of the vascular endothelium. *N Engl J Med*, 323: 27–36.
22. Stern DM, Kaiser E, Nawroth PP (1988) Regulation of the coagulation system by vascular endothelial cells. *Haemostasis*, 18: 202–214.
23. Levin EG, Loskutoff DJ (1982) Cultured bovine endothelial cells produce both urokinase and tissue-type plasminogen activators. *J Cell Biol*, 94: 631–636.
24. Sprengers ED, Kluft C (1987) Plasminogen activator inhibitors. *Blood*, 69: 381–387.
25. Parums DW, Cordell JL, Micklem K, Heryet AR, Gatter KC, Mason DY (1990) JC70: a new monoclonal antibody that detects vascular endothelium associated antigen on routinely processed tissue sections. *J Clin Pathol*, 43: 752–757.
26. Dilley R, Herring M, Boxer L, Gardner A, Glover J (1979) Immunofluorescent staining for factor VIII related antigen: a tool for study of healing in vascular prostheses. *J Surg Res*, 27: 149–155.
27. Ombrellaro MP, Stevens SL, Sciarrotta J, Schaeffer D, Freeman MB, Goldman MH (1997) Effect of intra-arterial environment on endothelialization and basement membrane organization in polytetrafluoroethylene grafts. *Am J Surg*, 174: 29–32.
28. Kuwano H, Hashizume M, Yang Y, Kholoussy AM, Matsumoto T (1992) The nature of inner cellular lining of the expanded polytetrafluoroethylene vascular grafts: immunohistochemical study. *Int Surg*, 77: 186–189.
29. Bhattacharya V, McSweeney PA, Shi Q et al (2000) Enhanced endothelialization and microvessel formation in polyester grafts seeded with CD 34(+) bone marrow cells. *Blood*, 95: 581–585.
30. Sellke FW, Boyle EM, Verrier ED (1996) Endothelial cell injury in cardiovascular surgery, the pathophysiology of vasomotor dysfunction. *Ann Thorac Surg*, 62: 1222–1228.
31. Herring M, Smith J, Dalsing M et al. (1994) Endothelial seeding of polytetrafluoroethylene femoral popliteal bypasses: the failure of low-density seeding to improve patency. *J Vasc Surg*, 20: 650–655.
32. Jensen N, Brunkwall J, Falt K, Lindblad B, Bergqvist D (1996) Recovery of endothelial cells and prostanoid production in endothelial cell-seeded grafts. *Eur J Vasc Surg*, 12: 54–59.