

Personal experience in treatment of recurrent narrowing of internal carotid artery and occlusion of the external carotid artery

Doświadczenie własne w leczeniu nawrotowych zwężeń tętnicy szyjnej wewnętrznej oraz zamknięć tętnicy szyjnej zewnętrznej

Andrzej T. Dorobisz, Dariusz Patrzalek, Piotr Barć, Artur Pupka, Artur Milnerowicz, Przemysław Szyber

Department of Vascular, General and Transplant Surgery, Medical University in Wrocław, Poland
(Katedra i Klinika Chirurgii Naczyniowej, Ogólnej i Transplantacyjnej Akademii Medycznej we Wrocławiu)

Abstract

Background. At the Department of Vascular, General and Transplant Surgery, 1087 procedures for restoring the patency of a stenosis of an internal carotid artery were carried out in the years 1996 to 2001.

Material and methods. 403 patients out of this group were operated on by the traditional method of endarterectomy secured by a plane suture and 306 by the eversion method. The "Y"-arterioplasty technique was applied in 62 patients.

Results. During the 3-year follow-up period, recurrent stenosis of an internal carotid artery was observed in 42 patients and involved the external carotid artery in 12 patients. An endarterectomy was closed with a Dacron patch in 30 patients and an arterial partition reconstruction "Y" surgery was performed on 12 patients.

In all cases, the diagnosis was made upon a physical examination, coloured Doppler examination and angiography according to Seldinger's method.

Conclusions. A "Y"-incision allowed the precise endarterectomy, both of the partition and of the changed initial sections of the external and internal carotid arteries. The described "Y"-arterioplasty of the partition of a common carotid artery complies with the requirements imposed on an endarterectomy of an internal carotid artery partition. Additionally, the shifting of a partition superiorly to the site of a restored patency may safeguard a patient against recurrent stenosis, according to our material, caused mainly by hypertrophic fibrous pathologic changes developing within the site of endarterectomy.

Key words: restenosis of the internal and external carotid arteries, the "Y"-arterioplasty

Streszczenie

Wstęp. W Katedrze i Klinice Chirurgii Naczyniowej, Ogólnej i Transplantacyjnej we Wrocławiu w latach 1996–2001 wykonano 1087 zabiegów udrożnienia tętnic szyjnych.

Materiał i metody. U 403 pacjentów tętnicę zamknięto szwem prostym, u 306 zastosowano metodę wyniowania, a u kolejnych 316 — łatę w miejscu naciętej tętnicy. Technikę plastyki Y zastosowano w 62 przypadkach.

Wyniki. Z tej grupy w czasie ponad 3-letniej obserwacji w 42 przypadkach wykazano restenozę tętnicy szyjnej wewnętrznej łączącą się w 12 przypadkach ze znacznymi zwężeniami lub zamknięciem tętnicy

Address for correspondence (Adres do korespondencji):

Dr hab. Andrzej T. Dorobisz
ul. Poniatowskiego 2, 50–326 Wrocław, Poland
tel: (+48 71) 321 50 70
e-mail: atd@vassurg.am.wroc.pl

szyjnej zewnętrznej. Po przeprowadzeniu endarterektomii w 30 przypadkach wszyto łąkę, a w 12 przypadkach zastosowano plastykę Y podziału tętnicy szyjnej. We wszystkich przypadkach podstawą diagnostyki były: obraz kliniczny, badanie przedmiotowe, USG tętnic dogłowych (badanie dopplerowskie kodowane kolorem) i angiografia sposobem Seldingera.

Wnioski. Cięcia w kształcie litery „Y” zastosowane przez autorów pozwala na jednoczesne udrożnienie początkowych odcinków zarówno tętnicy szyjnej zewnętrznej, jak i wewnętrznej. Dodatkowym efektem może być zabezpieczenie przed ponowną restenozą poprzez przesunięcie podziału tętnicy szyjnej powyżej miejsca endarterektomii, przed powstawaniem hiperplastycznych zmian przerostowych.

Słowa kluczowe: tętnica szyjna wewnętrzna, tętnica szyjna zewnętrzna, ponowne zwężenia, plastyka Y

Introduction

The endarterectomy of the carotid artery is one of the most frequent procedures carried out within the arterial system. The classic procedure, which was carried out for the first time by De Backey, consists of an incision laid out from the common to the internal carotid artery, superiorly to the region where atheromatous changes terminate [1]. Operative procedures worked out during the subsequent years coupled with the experience in intra- and postoperative care of patients made this procedure relatively safe when carried out by a skilled surgeon. The number of complications with fatal outcome or early neurological complications has been reduced to a minimum [2–6]. Also, various techniques have been developed connected with the operative procedure itself. The first revascularisation of an internal carotid artery covered an anastomosis of internal and external carotid artery just above the narrowing. However, during the further development of cephalic arteries surgery this method had been abandoned for the sake of the traditional endarterectomy (longitudinal incision) secured by a plane suture or sewing in of a venous or plastic patch. The second commonly accepted method has become the eversion. In principle the choice of a particular method is dependent on preferences of the given surgeon and on the anatomical conditions of the patient [7–11].

As operative experience grew, a retrospect analysis of the operative material revealed a re-stenosis of the previously restored arterial patency. Initially this complication was estimated to account for 5% of all cases, but due the development of non-invasive follow-up examination procedures this percentage appeared to be significantly higher (even up to 15%). Nevertheless, the number of changes significant from a haemodynamic and symptomatic point of view has been estimated to be around 5% [12–14].

In the stenosis process occurring within the region of lesions caused either by atheromatosis or by an ope-

Wstęp

Endarterektomia tętnicy szyjnej wewnętrznej jest jednym z najczęściej wykonywanych zabiegów w obszarze układu tętniczego. Dokonany po raz pierwszy przez De Backeya klasyczny zabieg polega na wykonaniu cięcia od tętnicy szyjnej wspólnej do tętnicy szyjnej wewnętrznej powyżej miejsca, w którym kończą się zmiany miażdżycowe [1]. Opracowane przez lata doświadczeń techniki operacyjne, praktyka w śródoperacyjnej i pooperacyjnej opiece nad pacjentami spowodowały, że zabieg stał się stosunkowo bezpieczny w wykonaniu doświadczonego lekarza operującego. Liczbę powikłań śmiertelnych oraz wczesnych komplikacji neurologicznych zmniejszono do minimum [2–6]. Pojawiły się również różne techniki wykonywania zabiegu. Pierwszy zabieg rewaskularyzacji tętnicy szyjnej wewnętrznej przeprowadzono, wykonując zespolenie tętnicy szyjnej zewnętrznej z wewnętrzną powyżej miejsca zwężenia. Jednak w dalszym rozwoju chirurgii tętnic dogłowych zaprzestano stosowania tej metody na rzecz tradycyjnej endarterektomii (nacięcie podłużne), które zapatrywano szwem prostym lub z wszyciem łąki żyłnej czy też z tworzywem. Kolejną, powszechnie przyjętą metodą stała się ewersja. W zasadzie o zastosowanym sposobie leczenia decydują preferencje lekarza operującego lub warunki anatomiczne [7–11].

W miarę zwiększania się doświadczeń w retrospektywnych opracowaniach stwierdzono występowanie zjawiska restenozy wcześniej udrożnionej tętnicy. Początkowo liczbę tego powikłania określano na 5%, jednak w miarę doskonalenia kontrolnych nieinwazyjnych metod badań liczbę tę podwyższono (nawet do 15%). Niemniej odsetek powstałych istotnych hemodynamicznie i objawowych zmian określa się na około 5% [12–14]. W procesie zwężania tętnicy w miejscu uszkodzenia przez miażdżycę czy w skutek zabiegu operacyjnego uczestniczą także leukocyty i makrofagi [15–19]. Komórki te pod wpływem czynników wzrostu i cytokin migrują w miejsce uszkodzenia, gdzie tworzą macierz pozakomórkową z elastyny i kolagenu w odpo-

rative procedure, leucocytes and macrophages participate [15–19]. It is these cells that, in response to the prolonged inflammatory process, augmented by the growth factors and cytokines, migrate into the lesion region, to form an extra-cellular elastin and collagen matrix. Currently investigated problems cover the influence of additional phenomena influencing obliterative carotid artery changes both before the procedure and during the healing of an artery after the operative treatment. These are, in particular, persistent human cytomegalovirus (CMV) infections and bacteria of the *Chlamydia pneumoniae* group. The *Chlamydia pneumoniae*, as well as CMV, infiltrate the host cell and suppress the p-53 gene expression, which leads to an inhibition of the apoptosis of the vascular wall smooth muscle cell and to uncontrolled growth of the affected cells. The immediate effect is the formation of the so-called neointima, which leads to re-stenosis within the vessel's lesion. It seems that the significant risk factors are concomitant diabetes and macroangiopathy associated with this disease [4, 9, 20, 21]. The present state of knowledge renders it difficult to explicitly identify the cause of recurring stenosis of the previously restored arterial patency.

The endarterectomy itself requires extreme concentration. It must be carried out within the proper layer, without leaving any residues that might be carried away by the blood flow. The procedure carried out with ample consideration helps against the most severe complications, namely iatrogenic cerebral stroke caused by a thrombus within the restored patency, an embolism or development of a barrier towards the end of an endarterectomy [22].

However, atheromatous changes also affect the origin of an external carotid artery. In the case of the classic endarterectomy these are removed retrograde ("blindly") [23]. Such a procedure does not involve any particular accuracy or consideration in elimination of all the pathological changes, this being impossible from a technical point of view [24, 25].

An absolute concentration of the operating surgeon on the changes affecting the division and initial section of an internal carotid artery excludes proper restoring of the patency of an external carotid artery. The underlying cause might also be the unwillingness to prolong a procedure under cerebral ischemic conditions. At the same time the normal backflow that is obtained does not indicate that the atheromatous changes or plaques have been removed. On the other hand the role of an external carotid artery in the formation of collateral circulation by gradual occlusion of an internal carotid artery is being stressed. The branches of an ocular artery,

wiedzi na utrzymujący się przez dłuższy czas proces zapalny w tym miejscu. Obecnie bada się działanie dodatkowych czynników wpływających na powstawanie zmian zarostowych tętnic szyjnych zarówno przed zabiegiem, jak i w trakcie gojenia się operowanej tętnicy, jakimi są przetrwałe infekcje wirusa cytomegalii (CMV) i bakterie z grupy *Chlamydia pneumoniae*. Zarówno CMV, jak i *Chlamydia pneumoniae*, wnikać w komórkę gospodarza, hamują ekspresję genu p-53, co prowadzi do ograniczenia apoptozy komórki mięśnia gładkiego ściany naczynia i do tworzenia się niekontrolowanego wzrostu tych komórek. Efektem tej działalności jest tworzenie się tzw. neointimy, która doprowadza do restenozy w miejscu uszkodzenia naczynia. Istotnym elementem ryzyka wydaje się być współistniejąca cukrzyca i makroangiopatia związana z tym schorzeniem [4, 9, 10, 21]. Na podstawie obecnego stanu wiedzy trudno jednoznacznie określić przyczynę tworzenia się nawrotowych zwężeń udrożnionych tętnic szyjnych.

Sam zabieg endarterektomii należy przeprowadzać bardzo uważnie, we właściwej warstwie i bez pozostawienia jakichkolwiek zmian mogących oderwać się z prądem krwi. Tak wykonana operacja zabezpiecza przed powstaniem jednego z najgroźniejszych powikłań, jakim jest jatrogenny udar mózgu wywołany zakrzepem w miejscu udrożnienia, zator czy też utworzenie się progę pod koniec endarterektomii [22].

Jednak zmiany miażdżycowe obejmują również odejście tętnicy szyjnej zewnętrznej. W przypadku klasycznie wykonanej endarterektomii usuwa się je wstecznie („na ślepo”) [23]. Nie towarzyszy temu tak duża precyzja w oddzieleniu wszystkich zmian, nie jest to również możliwe technicznie [24, 25].

Pełna koncentracja lekarza operującego na usunięciu wszystkich zmian podziału oraz początkowego odcinka tętnicy szyjnej wewnętrznej powoduje pominięcie prawidłowego udrożnienia tętnicy szyjnej zewnętrznej. Przyczyną jest również niechęć do przedłużania zabiegu operacyjnego w czasie niedokrwienia mózgowia. Jednocześnie uzyskany po endarterektomii prawidłowy odpływ wsteczny nie dowodzi możliwości pozostawienia zmian miażdżycowych czy też kłapek. Jednocześnie podkreśla się rolę tętnicy szyjnej zewnętrznej w tworzeniu krążenia obocznego w przypadkach stopniowego zamykania tętnicy szyjnej wewnętrznej. Połączenia tętnicy szyjnej zewnętrznej oraz wewnętrznej poprzez odgałęzienia tętnicy ocznej mogą zapewnić część krążenia mózgowego, a przynajmniej uzupełnić ukrwienie gałki ocznej i nerwu wzrokowego [22]. Niektórzy autorzy uważają, że krążenie oboczne poprzez tętnicę szyjną zewnętrzną może zapewnić ukrwienie mózgu. Dokumentuje się materiały, gdzie angiograficznie uwidoczono wszystkie tętnice mózgowia poprzez takie krążenie [4].

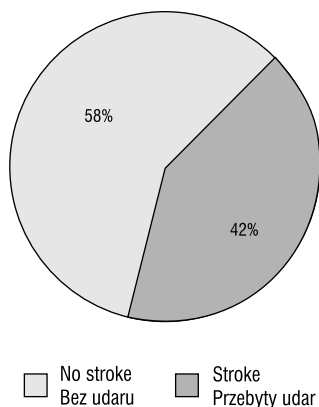


Figure 1. Number of patients with and without the previous stroke history

Rycina 1. Liczba chorych bez udarów i z przebytymi udarami w wywiadzie

joining an external and internal carotid artery, may warrant a partial cerebral circulation, or at least a supplementation of the eyeball and optic nerve blood supply [22]. Some authors are of the opinion that collateral circulation via an external carotid artery may secure the cerebral circulation. There exist angiographic materials documenting all the cerebral arteries through such circulation [4].

Material i metods

At the Department of Vascular, General and Transplant Surgery 1087 procedures restoring patency of the narrowing of an internal carotid artery were carried out in the years 1996 to 2001. 42% of the patients (452) had a history of at least one stroke incident, and in 58% (635) a sub-critical or critical narrowing of an internal carotid artery without a stroke incident was diagnosed (Figure 1).

In the group of 1087 patients there were 369 women (34%) and 718 men (66%) (Figure 2).

403 patients out of this group were operated by traditional endarterectomy secured by a plane suture and 306 by the method of an eversion. A carotid artery endarterectomy with sewing in of a patch was carried out in 316 patients. The "Y"-arterioplasty technique was applied in 62 cases, 12 of which resulted from the recurrent narrowing (Figure 3).

Mean female age was 63.07, with the oldest female patient being 86 and the youngest being 38 years old. In the male group the mean age was 61.77, the oldest patient being 86 and the youngest being 33 years old (Figure 4).

In this group 42 procedures were carried out because of the recurrent narrowing of carotid arteries. The haemodynamically significant recurrent changes that narrowed the internal carotid artery appeared within 6

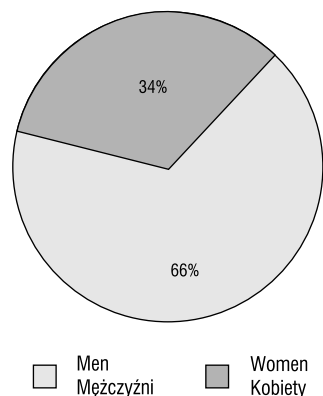


Figure 2. Sex distribution of the patients

Rycina 2. Płeć chorych

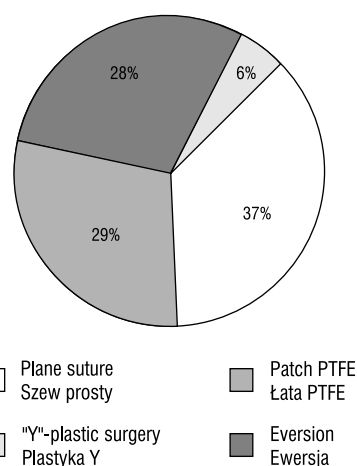


Figure 3. Surgical methods

Rycina 3. Metody operacyjne

Material i metody

W Katedrze i Klinice Chirurgii Naczyniowej, Ogólnej i Transplantacyjnej w latach 1996–2001 wykonano 1087 zabiegów udrażniające tętnicę szyjną wewnętrzną z powodu jej zwężeń. Spośród pacjentów operowanych 42% (452) przebyło w przeszłości co najmniej jeden incydent udarowy, a 58% (635) miało subkrytyczne lub krytyczne zwężenie tętnicy szyjnej wewnętrznej bez incydentu udarowego (ryc. 1).

Spośród 1087 pacjentów 369 stanowiły kobiety (34% chorych), pozostałą grupę (n = 718) stanowili mężczyźni (66%) (ryc. 2).

Metodą endarterektomii ze szwem prostym operowano 403 pacjentów, ewersję wykonano u 306 chorych. Zabieg endarterektomii tętnic szyjnych z wszyciem łaty przebyło 316 pacjentów. Technikę plastyki Y

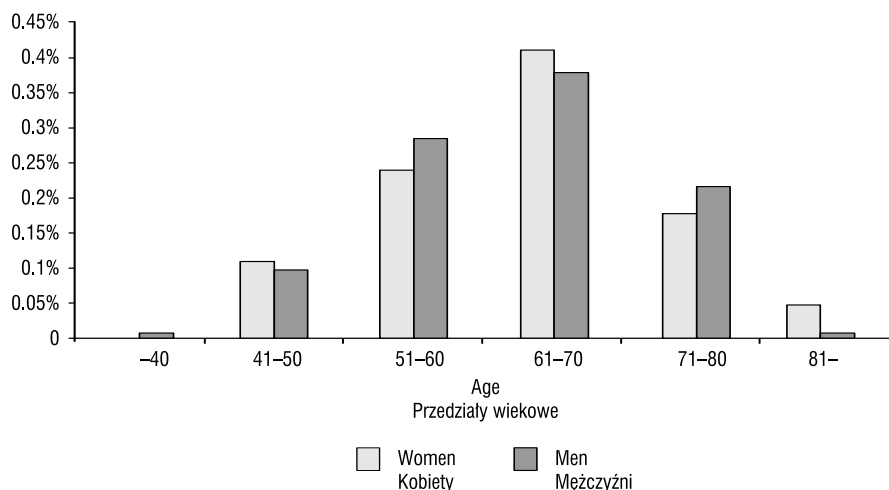


Figure 4. Age of the patients

Rycina 4. Wiek operowanych chorych

months to 3 years of the first procedure (Figure 5). In all cases the diagnosis was made upon a physical examination, coloured Doppler examination and angiography according to Seldinger’s method.

In twelve cases, apart from the recurrent narrowing of an internal artery, an occlusion of the initial section of an external carotid artery was stated. All the patients were re-operated under local anaesthesia. After clamping an internal carotid artery, direct verbal contact with the patient was maintained in order to control the brain function. In all of the cases the application of a shunt proved unnecessary. To simultaneously restore patency of an internal and external carotid artery, a "Y"-shaped incision was made, extending from a common carotid artery to both internal and external carotid arteries. It was stated that in 40 cases the reason of re-stenosis was an excessive inflammatory reaction of the arteries together with a fibrous hypertrophy, and in two cases it was the recurrence of atherosclerotic changes. However, the main reasons for external carotid artery occlusion were thrombotic changes and atherosclerotic changes left over from the first procedure. A "Y"-incision allowed the precise endarterectomy both of the partition and of the initial sections of both arteries. In 30 cases the endarterectomy was closed with a Dacron patch, and in 12 cases arterial partition reconstruction "Y" surgery was used. In the first step of arterioplasty the external walls of the incised internal and external carotid arteries were sawn up and in the second — thus resulting anterior wall. As a result the partition of the common carotid artery was shifted above the endarterectomy site. A suture of a posterior wall should be laid so as not to leave any barriers that in future might cause

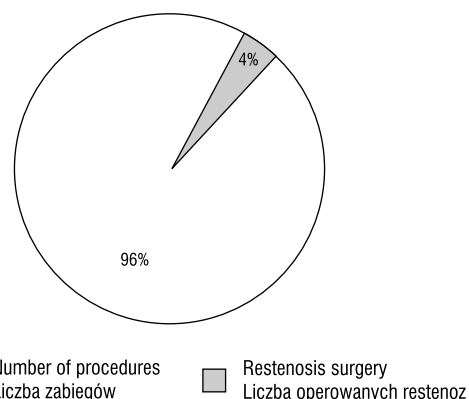


Figure 5. Percentage of patients re-operated because of the recurrent narrowing of an internal carotid artery

Rycina 5. Odsetek reoperowanych pacjentów z powodu nawrotowego zwężenia tętnicy szyjnej wewnętrznej

zastosowano w 62 przypadkach, z czego w 12 operacjach z powodu nawrotowych zwężeń (ryc. 3).

Średnia wieku dla kobiet wynosiła 63,07 roku; najstarsza operowana pacjentka miała 86 lat, a najmłodsza 38 lat. W grupie mężczyzn średnia wieku wynosiła 61,77 roku, przy czym najstarszy operowany miał 86 lat, a najmłodszy 33 lata (ryc. 4).

Z tej liczby 42 przypadki stanowią zabiegi operacyjne wykonane z powodu nawrotowego zwężenia tętnicy szyjnych.

Nawrotowe istotne hemodynamicznie zmiany zwężające tętnicę szyjną wewnętrzną wystąpiły w okresie od pół roku do 3 lat po pierwotnym zabiegu (ryc. 5).

turbulences or micro-embolisms. A patch widening an artery is superfluous, due to the upward shift of the partition.

Results and Discussion

The angiographically demonstrated large number of external carotid artery occlusions after restenosis of an internal carotid artery points to the necessity of very precise endarterectomy [3, 26]. There is no doubt that the primary reason of the closure of an external carotid artery is the recurring occlusion caused by hypertrophic or atherosclerotic changes; however, there are reasons to believe that most of them are of an iatrogenic nature [4, 11].

These are hardly ever documented because of the lack of symptoms and perfect collateral circulation maintained by the action of 3 arches of the external carotid artery. Still, the role accredited to an external carotid artery in cerebral blood supply in cases when the internal carotid artery is closed, should by itself be stimulating enough to carry out as precise an endarterectomy as possible. The above-described "Y"-arterioplasty of the partition of the common carotid artery complies with requirements imposed on the endarterectomy of an internal carotid artery partition. Additionally, the shifting of the partition superiorly to the site of a restored patency may safeguard a patient against the second narrowing — according to our material, caused mainly by hypertrophic fibrous pathologic changes developing within the site of endarterectomy [23, 25].

Re-operatively this method may, in some cases, cause minor technical problems caused by the thickened arterial walls. However, during the initial (the first) procedure such an arterioplasty should not pose any technical problems and it seems advantageous to plan such a procedure already after angiography.

Conclusions

1. In cases of re-stenosis of an internal carotid artery a high number of occlusions of an external carotid artery documented angiographically bespeaks the necessity of precise and diligent endarterectomy.
2. Shifting of the partition above the site of endarterectomy may safeguard a patient against the ACI restenosis that is, as indicated by our material, caused mainly by hypertrophic pathologic changes within an endarterectomy site.
3. The arterial partition reconstruction "Y" surgery of a common carotid artery described in this paper satisfies the requirements imposed on the endarterectomy of an internal carotid artery. It seems advantageous to plan such a procedure as an initial one (af-

We w wszystkich przypadkach rozpoznanie postawiono na podstawie objawów, wyników badania przedmiotowego, badania dopplerowskiego kodowanego kolorem oraz angiografii wykonanej sposobem Seldingera. W 12 przypadkach oprócz nawrotowego zwężenia tętnicy szyjnej wewnętrznej stwierdzono również zamknięcie początkowego odcinka tętnicy szyjnej zewnętrznej. Wszystkich chorych ponownie operowano, wykonując zabieg w znieczuleniu miejscowym. Po zaciśnięciu tętnicy szyjnej wewnętrznej kontrolowano funkcję mózgu poprzez bezpośredni kontakt z pacjentem. W żadnym przypadku nie stwierdzono konieczności stosowania czasowego drenu przepływowego. W celu równoczesnego udrożnienia tętnicy szyjnej wewnętrznej i zewnętrznej zaplanowano wykonywanie cięcia tętnicy w kształcie litery „Y”, prowadząc je od tętnicy szyjnej wspólnej do tętnicy szyjnej wewnętrznej oraz tętnicy szyjnej zewnętrznej. Stwierdzono, że przyczyną restenozy w 40 przypadkach był nadmierny odczyn zapalny tętnic i przerost włóknisty oraz w 2 przypadkach ponowne zmiany miażdżycowe. Jednak przyczyną zamknięcia tętnicy szyjnej zewnętrznej były zmiany zakrzepowe oraz pozostawione w trakcie pierwszego zabiegu operacyjnego zmiany miażdżycowe. Poprowadzone w kształcie litery „Y” cięcie umożliwiło dokładną endarterectomię podziału, jak i zmienionych początkowych odcinków tętnic szyjnej wewnętrznej i zewnętrznej. Po wykonaniu endarterektomii w 30 przypadkach wszyto łatę dakronową, a 12 wykonano plastikę Y podziału. Plastikę wykonywano poprzez zszywanie w pierwszym etapie wewnętrznych ścian naciętych tętnic wewnętrznej i zewnętrznej, a następnie zszywano powstałą przednią ścianę. Uzyskiwano w ten sposób przesunięcie podziału tętnicy szyjnej wspólnej powyżej miejsca endarterektomii. Szew tylnej ściany należy poprowadzić tak, aby wewnątrz tętnicy nie pozostawić progę mogącego prowadzić do powstawania turbulencji i w przyszłości mikrozatorów. Dzięki przesunięciu ku górze podziału nie jest konieczne stosowanie łat w celu poszerzenia tętnicy.

Dyskusja i wyniki

Duża liczba zamknięć tętnic szyjnej zewnętrznej wykazana angiograficznie w przypadkach restenoz tętnic szyjnej wewnętrznej świadczy o konieczności bardziej precyzyjnego wykonywania jej endarterektomii [3, 26]. Niewątpliwie samo nawrotowe zwężenie spowodowane zmianami przerostowymi lub ponownymi zmianami miażdżycowymi przyczynia się do zamknięcia tętnicy szyjnej zewnętrznej, jednak należy sądzić, że większość z nich jest jatrogena [4, 11].

ter angiography) in case of pathologic changes also affecting the origin of an external carotid artery.

References

- American Heart Association. Stroke Statistics. Dallas, Tex: American Heart Association; 2000. Available at: http://www.americanheart.org/heart_and_stroke_a_a_auide/-strokes.html. Accessed September 2000.
- Asymptomatic Carotid Atherosclerosis Study Executive Committee. Endarterectomy for asymptomatic carotid artery stenosis (1995) *JAMA*, 273: 1421–1428.
- Ballotta E, Da Giau G, Saladini M, Abbruzzese E, Renon L, Tonieto A (1999) Carotid endarterectomy with patch closure versus carotid eversion endarterectomy and reimplantation. A prospective randomized study. *Surgery*, 125: 271–279.
- Ballotta E, Giau G.D, Saladini M, Abbruzzese E (1999) Carotid endarterectomy in symptomatic and asymptomatic patients aged 75 years or more: perioperative mortality and stroke risk rates. *Ann Vasc Surg*, 13: 158–163.
- Balzer K, Guds I, Heger J, Jahnke B (2000) Conventional thrombendarterectomy with carotid patch plasty vs. eversion endarterectomy: technique, indications and results. *Zentralbl Chir*, 125: 228–238.
- Cao P, Giordano G, De Rango P et al (1997) Eversion versus conventional carotid endarterectomy: a prospective study. *Eur J Vasc Endovasc Surg*, 14: 96–104.
- D'Agostino RB, Wolf PA, Belanger AJ et al (1994) Stroke risk profile: adjustment for antihypertensive medication: the Framingham Study. *Stroke*, 25: 40–43.
- De Backey ME (1975) Successful carotid endarterectomy for cerebrovascular insufficiency. Nineteen-year follow-up. *JAMA*, 223: 1083.
- Dorobisz A (1990) Możliwości poprawy hemodynamiki przepływu przez tętnicę szyjną wewnętrzną w niedokrwieniu mózgu. *Prace AM Wrocław*, 25: 169.
- Dorobisz AT, Stępiński P (1999) The results of the surgery of vertebro-basillar insufficiency syndrome. *Chirurgia Polska*, 1: 195–200.
- Economopoulos KJ, Gentile AT, Berman SS (1999) Comparison of carotid endarterectomy using primary closure, patch closure, and eversion techniques. *Am J Surg*, 178: 505–510.
- Eliasziw M, Smith R.F, Singh N, Holdsworth DW, Fox AJ, Barnett HJM (1994) for the North America Symptomatic Carotid Endarterectomy Trial (NASCET) Group. Further comments on the measurement of carotid stenosis from Angiograms. *Stroke*, 25: 2445–2449.
- Epstein SE, Zhou YF, Zhu JZ (1999) Infection and atherosclerosis. *Circulation*, 100: e20–e28.
- European Carotid Surgery Trialists' Collaborative Group (1998) Randomized trial of endarterectomy for recently symptomatic carotid stenosis: final results of the MRC European Carotid Surgery Trial (ECST). *Lancet*, 351: 1379–1387.
- Ferguson GG, Eliasziw M, Barr HW et al (1999) The North American Symptomatic Carotid Endarterectomy Trial. Surgical Results in 1415 patients. *Stroke*, 30: 1751–1758.
- Gao MY, Sillesen HH, Lorentzen JE, Schroeder TV (2000) Eversion carotid endarterectomy generates fewer microemboli than standard carotid endarterectomy. *Eur J Vasc Endovasc Surg*, 20: 153–157.
- Green RM, Greenberg R, Illig K, Shortell C, Ouriel K (2000) Eversion endarterectomy of the carotid artery: technical considerations and recurrent stenoses. *J Vasc Surg*, 32: 1052–1061.
- Halliday AW (1994) for the steering committee (Alison Halliday, Dafydd Thomas and Averil Mansfield) and for the collaborators. The Asymptomatic Carotid Surgery Trial (ACST) rationale and design. *Eur J Vasc Surg*, 8: 703–710.

Praktycznie te zmiany nie są wykazywane z powodu braku objawów oraz doskonałego krążenia obocznego wytwarzanego przez 3 łuki krążenia zastępczego tętnicy szyjnej zewnętrznej. Jednocześnie rola przypisywana tętnicy szyjnej zewnętrznej w ukrwieniu mózgu przy zamknięciach tętnicy szyjnej wewnętrznej powinna być wystarczającą zachętą do bardziej precyzyjnego wykonywania endarterektomii. Podany w niniejszej pracy sposób plastyki Y podziału tętnicy szyjnej wspólnej spełnia warunki stawiane przed endarterektomią podziału tętnicy szyjnej wewnętrznej. Ponadto przesunięcie podziału powyżej miejsca udroźnienia może zabezpieczać przed powtórny zwężeniem wywołanym w naszym materiale głównie zmianami przerostowymi, włóknistymi w miejscu endarterektomii [23, 25].

W przypadkach reoperacji ten sposób sprawia niekiedy niewielkie kłopoty techniczne spowodowane pogrubiałymi ścianami tętnic. Wykonywana pierwotnie plastyka tego typu (w trakcie pierwszego zabiegu) nie wiąże się z trudnościami technicznymi i korzystne wydaje się planowanie jej już na podstawie angiografii.

Wnioski

- Duża liczba zamknięć tętnicy szyjnej zewnętrznej wykazana angiograficznie w przypadkach restenoz tętnicy szyjnej wewnętrznej świadczy o konieczności bardziej precyzyjnego wykonywania jej endarterektomii.
- Przemieszczenie podziału powyżej miejsca endarterektomii może zabezpieczyć chorego przed restenozą ACI w niniejszym materiale głównie wywołaną zmianami przerostowymi w miejscu endarterektomii.
- Przedstawiony sposób plastyki Y podziału tętnicy szyjnej wspólnej spełnia w pełni warunki stawiane przed endarterektomią tętnicy szyjnej wewnętrznej. Planowanie zabiegu jako pierwotnego (na podstawie angiografii) prawdopodobnie jest korzystne w przypadku zmian obejmujących również odejście tętnicy szyjnej zewnętrznej.

19. Heijnenbroek FJ, van der Wal AC, Pfaffendorf M, van Zwieten PA (1998) Morphologic and functional consequences of intimal hyperplasia in the rat carotid artery. *Naunyn-Schmiedeberg's Arch Pharmacol*, 357: 133–142.
20. Janczak D, Skóra J, Chudoba P, Stępiński P, Polak W, Szyber P (1999) Monitorowanie odpowiedzi humoralnej i komórkowej organizmu po wszczepieniu łaty z protezy naczyniowej w układ tętniczy w badaniach doświadczalnych. *Chirurgia Polska*, 1: 217–221.
21. Jausseran JM, Ferdani M, Houel F et al (1998) Carotid endarterectomy using eversion. One year radiologic results. *J Mal Vasc*, 23: 7–12.
22. Mayo Asymptomatic Carotid Endarterectomy Study Group (1992) Results of a randomized controlled trial of carotid endarterectomy for asymptomatic carotid stenosis. *Mayo Clin Proc*, 67: 513–518.
23. Mintz BL, Hobson II RW (2000) Diagnosis and treatment of carotid artery stenosis. *JAOA Supplement to November*, 100: 22–26.
24. Shah DM, Darling RC, Chang BB et al (1998) Carotid endarterectomy by eversion technique: its safety and durability. *J Vasc Surg*, 27: 595–605.
25. Trisal V, Paulson T, Hans SS, Mittal V (2002) Carotid artery restenosis: an ongoing disease process. *Am Surg*, 68: 275–279; discussion: 279–280.
26. Yamashita K, Ouchi K, Shirai M, Gondo T, Nakazawa T, Ito H (1998) Distribution of *Chlamydia pneumoniae* infection in the atherosclerotic carotid artery. *Stroke*, 29: 773–778.