

# Vulnerable carotid plaque in the assessment of the risk of ischaemic stroke — a review

## Znaczenie niestabilnej szyjnej blaszki miażdżycowej w ocenie ryzyka udaru mózgu — aktualny stan wiedzy

Grzegorz Madycki, Walerian Staszkiwicz

Clinic for Vascular Surgery and Angiology, CMKP, Warsaw (Klinika Chirurgii Naczyń i Angiologii Centrum Medyczne Kształcenia Podyplomowego w Warszawie)

---

### Abstract

*The aim of the publication was to present the current knowledge regarding the carotid plaque stability. Authors described the present indications for carotid endarterectomy and the results of surgical treatment of carotid arteries. They pointed out the fact, that the majority of patients with neurologic symptoms has mild or moderate carotid stenosis, which currently is contraindication for carotid surgery. They also presented a variety of aspects directly linked to carotid plaque stability, which may have a major impact in reassessment of surgical indications for carotid surgery. This may probably represent an element of continuous degenerative and reparative processes, that occur in the plaque leading to plaque rupture or vascular remodeling. The authors suggest that morphological analysis of the carotid plaque may become one of the major criteria among the other indications for carotid surgery.*

**Key words:** vulnerable carotid plaque, atherosclerosis, ultrasonography

### Streszczenie

*Celem pracy było przedstawienie aktualnego stanu wiedzy na temat stabilności blaszki miażdżycowej. Autorzy opisali aktualnie obowiązujące wskazania do endarteriektomii tętnicy szyjnej, przedstawiając jednocześnie wyniki leczenia. Zwrócili uwagę, na problem wynikający z faktu, iż większość chorych z objawami neurologicznymi posiada zwężenie tętnicy szyjnej wewnętrznej nie kwalifikujące się według aktualnie obowiązujących wskazań do zabiegu operacyjnego. Przedstawiono różnorodność aspektów związanych z procesami stabilności szyjnej blaszki miażdżycowej, co może mieć wpływ na zmianę kryteriów kwalifikacji chorych do operacji endarteriektomii tętnicy szyjnej w przyszłości.*

*Przedstawiając aktualny stan wiedzy dotyczący stabilności struktury blaszki szyjnej, autorzy sugerują, że opisywane procesy zmian w blaszce i ich powikłania mogą być elementem ciągłych procesów zachodzących w blaszce. Ich przebieg nie musi nieodwracalnie prowadzić do degradacji struktury blaszki. Na równi z tymi działaniami zachodzą też procesy gojenia prowadzące do przebudowy naczynia. Należy przypuszczać, że ocena morfologiczna blaszki miażdżycowej stanie się jednym z podstawowych kryteriów w ocenie wskazań do zabiegu endarteriektomii tętnicy szyjnej.*

**Słowa kluczowe:** niestabilna blaszka szyjna, miażdżyca, ultrasonografia

---

Address for correspondence (Adres do korespondencji):

Dr med. Grzegorz Madycki, Klinika Chirurgii Naczyń i Angiologii CMKP, Szpital Bielański  
ul. Ceglowska 80, Warszawa, e-mail: [g.madycki@interia.pl](mailto:g.madycki@interia.pl)

## Introduction

Surgical treatment of atherosclerotic stenosis of internal carotid artery (ICA) celebrated its 50th anniversary last year. The first operations of carotid artery stenosis were performed in 1953. However, it is not clear who was first to do an endarterectomy of ICA — Eastcott in London, or DeBakey, who had done an endarterectomy of carotid artery but not in the typical manner, a few months earlier [1].

High incidence of ischemic stroke (even though indications for the endarterectomy of carotid artery were established a long time ago) poses the question of whether the present criteria are perfect. One should suspect that numerous studies on the unstable plaques will force modifications in the indications for surgery of carotid arteries.

### Degree of the stenosis and the risk of ischemic stroke

The current opinion is that the intensity of symptoms from CNS and the risk of ischemic stroke augment with the progression of atherosclerotic process, measured by the degree of ICA stenosis. This opinion has been strengthened by the outcomes of large, randomised studies comparing the effectiveness of surgical (TEA) to conservative treatment conducted in the 90's — such as NASCET, ECST, ACAS, or VA-CSP.

Particularly good results of the NASCET and ECST studies showed the significant advantage of surgery over the conservative treatment. And so, in appropriate groups (degree of stenosis was measured differently in NASCET than in ECST), the results were presented as follows:

- for NASCET study — it has been proven, that in the group with 70–99% stenosis TEA of ICA, in 2 years follow-up decreases the risk of stroke or death from 26% in the group of patients treated conservatively to 9% in the surgically treated group. Therefore the decrease of a serious CVA by 17% has been proven [2–5].
- for ECST study — it has been proven, that in 3 years follow-up, the risk of serious stroke or death in the group of patients with  $\geq 80\%$  ( $\geq 60\%$  according to NASCET) was decreased from 26.5% in the group of patient treated conservatively to 14.9% in the surgically treated group. Therefore the decrease of serious incidents aggregated to 11.6%. The cumulated ratio of serious incidents (stroke/death) in the surgically treated group totalled 7% (1.3% for death) [6–8, 5].

Presentation of such good results of surgical treatment of symptomatic carotid arteries stenosis, su-

## Wstęp

Już ponad 50 lat stosuje się leczenie operacyjne w przypadku miażdżycowego zwężenia tętnicy szyjnej wewnętrznej. W 1953 roku wykonano pierwsze operacje mające na celu leczenie zwężenia tętnic szyjnych. Dotychczas jednak w sposób jednoznaczny nie ustalono, czy pierwszej operacji endarteriektomii tętnicy szyjnej wewnętrznej dokonał Eastcott w Londynie, czy też był to DeBakey, który kilka miesięcy wcześniej wykonał zabieg udrożnienia tętnicy szyjnej (choć nie w sposób typowy dla klasycznej endarteriektomii) [1].

Utrzymujący się wciąż istotny odsetek udarów niedokrwiennych mózgu (pomimo ustalonych od lat wskazań do endarteriektomii tętnicy szyjnej) wskazuje, że stosowane dotychczas kryteria nie są doskonałe. Należy przypuszczać, że prowadzone od paru lat liczne badania nad niestabilnością blaszki miażdżycowej przyczynią się do istotnych zmian w ocenie wskazań do operacji tętnic szyjnych.

### Stopień zwężenia a ryzyko udaru niedokrwiennego mózgu

Nadal powszechne jest przekonanie, iż stopień nasilenia objawów ze strony ośrodkowego układu nerwowego oraz ryzyko udaru niedokrwiennego mózgu wzrastają wraz z postępującym zaawansowaniem procesu miażdżycowego, mierzonego stopniem zwężenia tętnicy szyjnej wewnętrznej. Potwierdziły to wyniki dużych randomizowanych badań oceniających skuteczność leczenia operacyjnego (TEA) względem zachowawczego, takich jak NASCET, ECST, ACAS, czy VA-CSP, które przeprowadzono w latach 90.

Szczególnie dobre rezultaty badań NASCET i ECST wykazały zdecydowaną wyższość leczenia operacyjnego nad zachowawczym. I tak w odpowiednich grupach (stopień zwężenia inaczej mierzono w badaniu NASCET, inaczej w ECST) wyniki przedstawiały się następująco:

- w badaniu NASCET stwierdzono, że w grupie chorych z zwężeniem 70–99% endarteriektomia tętnicy szyjnej wewnętrznej w skali 2 lat obniża ryzyko udaru mózgu lub zgonu z 26% w grupie chorych leczonych zachowawczo do 9% w grupie osób poddanych operacji. W ten sposób wykazano zmniejszenie absolutnego ryzyka poważnego incydentu mózgowego aż o 17% [2–5];
- w badaniu ECST zaobserwowano, że 3-letnie ryzyko poważnego udaru lub zgonu u chorych ze zwężeniem  $\geq 80\%$  ( $\geq 60\%$  wg NASCET) zmniejszyło się z 26,5% w grupie chorych leczonych zachowawczo do 14,9% wśród osób poddanych operacji. Absolutne ryzyko poważnych powikłań obniżyło się zatem o 11,6%. Skumulowany wskaźnik poważnych

ported by positive results of the treatment of symptomless stenosis (ACAS study) evoked the following results: on one hand it resulted in the cessation of similar studies (e.g. VA-CSP program). On the other hand, it led to a massive increase of surgical treatment of carotid arteries. And so in the USA, the number of performed TEA's, after a decrease from 100,000 per year during the 70's and the first half of the 80's (107,000 in 1985), started to fall gradually.

Encouraging outcomes of NASCET and ECST resulted in the increase in the number of performed operations: 132,000 in 1995 [1].

Although, the studies mentioned above (NASCET, ECST) supplied us with evidence of the beneficial influence of surgical treatment, particularly in symptomatic patients with the stenosis > 70%, there were still a number of questions regarding the methods of the performed studies [1].

It draws attention to the facts that the risk of stroke in patients with stenosis > 70%, according to NASCET and ECST, is decisively higher, and that there is still a consistently large number of patients with a small stenosis that experience an ischiemic stroke.

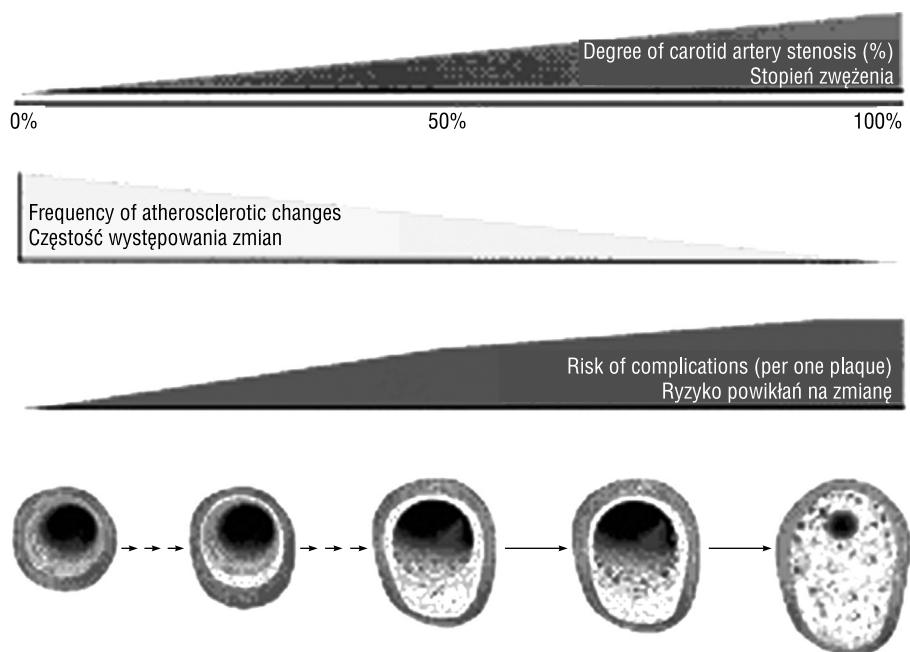
Moreover, the number of patients with a small stenosis is decisively greater than those with a significant one.

powikłań (udar/zgon) w grupie operowanej wyniósł 7% (1,3% dla zgonów) [6–8, 5,].

Przedstawienie tak dobrych wyników operacyjnego leczenia objawowego zwężenia tętnic szyjnych, poparte pozytywnymi wynikami z leczenia bezobjawowego zwężenia (badanie ACAS) spowodowało, że z jednej strony, zaprzestano prowadzenia kolejnych badań o tym samym charakterze (np. wstrzymanie programu VA-CSP), z drugiej zaś, sprawiło lawinowy nawrót do leczenia operacyjnego tętnic szyjnych. I tak, w Stanach Zjednoczonych liczba wykonywanych endarteriektomii po redukcji z około 100 000 rocznie w latach 70. i pierwszej połowie lat 80. (107 000 w 1985 r.), zaczęła systematycznie spadać. Zachęcające wyniki badań NASCET i ECST sprawiły, że liczba wykonywanych operacji znów zaczęła rosnąć — w 1995 roku wyniosła ona 132 000 [1].

Wprawdzie wymienione badania (NASCET i ECST) dostarczyły dowodów na korzystny wpływ leczenia operacyjnego szczególnie u chorych, u których występowały objawy, ze zwężeniem powyżej 70%, niemniej pozostało wiele wątpliwości dotyczących metodyki prowadzonych badań [1].

Istotne jest, że chociaż ryzyko wystąpienia udaru u chorych ze zwężeniem powyżej 70% w badaniach



**Figure 1.** The relationship between the frequency of atherosclerotic changes, degree of carotid artery stenosis and the risk of complications (per one plaque) as a function of progression of atherosclerotic change. Even though the average uncompromising risk is decisively greater in the case of high degree stenosis than in the more benign changes, what appears to be significant is that the cases of small degree stenosis are more frequent (Naghavi et al. — with the authors' permission)

**Rycina 1.** Zależność pomiędzy częstością występowania zmian miażdżycowych, stopniem zwężenia tętnicy szyjnej a ryzykiem powikłań (na jedną blaszkę) jako funkcja progresji zmiany miażdżycowej. Mimo że średnie bezwzględne ryzyko jest zdecydowanie większe w przypadku dużych zwężeń, jednak istotne jest, że liczba zmian o łagodniejszym stopniu zwężenia jest wielokrotnie większa (z Naghavi i wsp. przedrukowano za zgodą autora)

It should be suspected that the cumulated number of patients in both groups will not differ in a great manner.

Suggestions that the decisive majority of patients with symptoms from CNS have changes in ICA < 50% (stenosis from 0%–49% according to Langsfield et al. [9]) confirm these observations. An example of this are the outcomes of the ACAS study, where the unwitting effect was that the decisive majority of patients with significant stenosis of ICA (> 60%) remained symptomless.

Although a number of ischemic strokes associated with carotid artery atherosclerosis do indeed result from hypoperfusion [5], the greater part seems to be an effect of embolisation from an unstable plaque, or an acute thrombus in the ICA [11, 12]. These data point to the possible existence of two types of carotid artery atherosclerosis:

- the stable type — similar to stable angina; free from the symptoms of microembolization, the symptoms augment proportionally to symptoms of hypoperfusion. The symptoms do not have to be present, if the circle of Willis is patent — it may even allow an asymptomatic occlusion of ICA;
- the unstable type — often symptomatic, characterized by CNS embolization — may lead to a sudden thrombosis of ICA (similar to an acute coronary incident).

The last decade delivered more and more data suggesting that the neurological complications associated with atherosclerotic changes are more strongly connected with the morphology of the plaque, than with the degree of stenosis [13–18].

NASCET oraz ECST było zdecydowanie wyższe, to jednak nadal jest wielu chorych z niedużym zwężeniem, u których dochodzi do wystąpienia udarów niedokrwiennych.

Ponadto liczba pacjentów ze zwężeniami małego stopnia jest zdecydowanie większa niż liczba osób z istotnymi zwężeniami. Należy więc przypuszczać, że skumulowana liczba chorych w obu grupach nie różni się w sposób znaczący.

Potwierdzeniem tych spostrzeżeń, są sugestie, że u zdecydowanej większości chorych z objawami ze strony ośrodkowego układu nerwowego zwężenie tętnicy szyjnej wewnętrznej wynosi poniżej 50% (zwężenie 0–49% — wg Langsfield et al.). Również w badaniu ACAS (w sposób niezamierzony) wykazano, że u zdecydowanej większości pacjentów z istotnymi zwężeniami tętnicy szyjnej wewnętrznej (> 60%) nie występują objawy.

Pomimo że część udarów niedokrwiennych mózgu związanych z miażdżycą tętnic szyjnych rzeczywiście jest wynikiem hipoperfuzji [10], to zdecydowana większość prawdopodobnie jest spowodowana embolizacją z niestabilnej blaszki miażdżycowej lub też ostrym zakrzepem tętnicy szyjnej wewnętrznej [11, 12]. Wskazuje to na możliwość istnienia 2 postaci miażdżycy tętnicy szyjnej:

- postaci stabilnej — podobnej w formie do stabilnej choroby wieńcowej; bez objawów mikroatorowości, objawy narastają w miarę narastania objawów hipoperfuzji. Nie muszą być obecne w przypadku wydolnego koła Willis'a — wówczas może nawet

**Table 1.** Dependence of risk of neurological symptoms, from the morphological changes of the plaque according to different classifications

**Tabela 1.** Zależność ryzyka wystąpienia objawów neurologicznych od zmian morfologicznych blaszki miażdżycowej według różnych klasyfikacji

Risk Ryzyko	Johnson et al. [25]	Gray-Weale et al. [32]	Reilly et al. [63]	ECPS [65]	
High risk Wysokie	"soft" „Miękka”	Hipoechoogenic Hipoechoogeniczna	Mixed echogenity O mieszanej echogeniczności	Hipoechoogenic Hipoechoogeniczna	Heterogenic Heterogenna
	"Composed" „Zbita”	Hipoechoogenic with a hiperechoogenic elements Hipoechoogeniczna z elementami hiperechoogeniczności		Intermediate change Zmiana pośrednia	
Low risk Niskie	"Calcified" „Uwapniona”	Hiperechoogenic Hiperechoogeniczna	Homogenic Jednorodna echogenicznie	Hiperechoogenic Hiperechoogeniczna	Homogenic Homogenna

Initially, the researchers' attention was drawn towards the character of the plaque surface [19–25, 9, 26–31]. The most significant risk factors were mentioned:

- presence of an ulceration on the plaque surface;
- probability of presence of thrombus attached to the plaque surface.

Consequently, the researchers' attention was drawn towards the plaque echostructure. Gray-Weale [32] and subsequent researches correlated the plaques ultrasound picture with the Chojen parameters such as the risk of CVA, microembolization, or macroscopic picture of surgically removed plaque.

### Terminology of the unstable plaque

The term "unstable/vulnerable" plaque is commonly used; in English literature the term "vulnerable plaque" has recently been recommended as the correct one [33]. The word vulnerable more precisely describes the change which is the point of interest. It defines any thrombogenic change, and all that pose the high risk of a sudden progression leading to the arterial thrombosis. Unstable plaque does not necessarily have to be a soft, noncalcified change.

Unfortunately, in the Polish vocabulary there is a lack of a proper, equivalent, term for vulnerable plaque, so the term unstable will probably remain.

### Processes leading to the destabilization of the plaque

The process of plaque destabilization begins with endothelium stimulation. Undamaged — constantly produces eg. nitrous oxide (NO), prostacyclins, tissue plasminogen activator (tPA). The substances mentioned above pose a strong anti-inflammatory, anti-platelet and fibrinolytic activity [34]. Substances that belong to so called "risk factors" such as: hiperlipidemia, smoking, hypertension, diabetes, obesity, genetic factors or infections lead to the endothelium stimulation. Stimulated endothelium cells express adhesion molecules (VACAM-1), which lead

dojść do „cichego”, bezobjawowego zamknięcia się tętnicy szyjnej wewnętrznej;

- postaci niestabilnej — często objawowej, cechującej się embolizacją ośrodkowego układu nerwowego. Może prowadzić do nagłego zakrzepu tętnicy szyjnej wewnętrznej (na podobieństwo ostrego zespołu wieńcowego).

W ostatniej dekadzie pojawiło się sporo doniesień sugerujących, że na powikłania neurologiczne, związane ze zmianą miażdżycową bardziej niż stopień zwężenia wpływa charakter morfologiczny blaszki miażdżycowej [13–18].

Początkowo uwagę badaczy skupiała ocena charakteru powierzchni blaszki miażdżycowej [19–25, 9 26–31]. Za najważniejsze czynniki ryzyka uznano: obecność owrzodzenia na powierzchni blaszki oraz prawdopodobieństwo istnienia skrzepliny przylegającej do powierzchni blaszki.

Naturalnie następnie zwrócono uwagę na ocenę echostruktury blaszki. Gray-Weale i wsp. [32] oraz kolejni badacze korelowali charakter obrazu ultrasonograficznego blaszki z wybranymi parametrami, takimi jak ryzyko udaru lub mikrozatorowości czy obrazem makroskopowym usuniętej operacyjnie blaszki.

### Terminologia niestabilnej blaszki miażdżycowej

Powszechnie stosowany jest termin „niestabilna blaszka miażdżycowa” (*unstable plaque, vulnerable plaque*). W piśmiennictwie anglosaskim ostatnio zaleca się używanie określenia *vulnerable plaque* jako jedynego właściwego terminu [33]. Słowo *vulnerable* trafniej bowiem określa zmianę będącą przedmiotem zainteresowania — definiuje ono każdą trombogenną zmianę oraz wszystkie, w przypadku których istnieje wysokie prawdopodobieństwo gwałtownej progresji prowadzącej do zakrzepu tętnicy. Blaszka niestabilna („wrażliwa” — *vulnerable*) nie musi być koniecznie zmianą „miękką”, nieuwapnioną.

Niestety, w języku polskim brakuje równie trafnego terminu jak *vulnerable plaque*, a więc określenie „niestabilna” zapewne pozostanie w użyciu.

**Table II.** Replaceable used in the assessment of plaque

**Tabela II.** Terminy stosowane wymiennie w ocenie blaszki

May be used, but not recommended Mogą być stosowane, ale nie są rekomendowane	Should not be used Nie powinny być stosowane
High risk plaque Blaszka wysokiego ryzyka	"Soft" plaque Blaszka „miękką”
"Dangerous" plaque Blaszka „groźna”	Noncalcified plaque Blaszka nieuwapniona
Unstable plaque Blaszka niestabilna	Type IV plaque according to AHA Blaszka typu IV według AHA

to the adhesion of T cells, monocytes and platelets, which consequently infiltrate the vessel wall. In the mean time, the low density lipoproteins (LDL) infiltrate the walls and, there, are oxygenated by the free oxygen radicals [35]. The oxygenated LDL stimulate the migration of macrophages. Macrophages, subsequently, in an intensive manner, absorb cholesterol from apolipoprotein B rich lipoproteins and turn into "foam" cells. These are afterwards imprisoned in the sub-endothelial space leading to the so called: "lipid nucleus". Its dimensions and contents differ between various plaques from the same individual.

The plaque becomes extremely exposed to fractures, when the lipid nucleus fills more than 40–50% of its capacity [36–38].

This stage of the plaque development is called a type IV<sup>o</sup> in the AHA scale (this scale was elaborated to assess the atherosclerotic changes progression — AHA), or as "progressive atherosclerotic change" according to Virmani [40] (AHA modification).

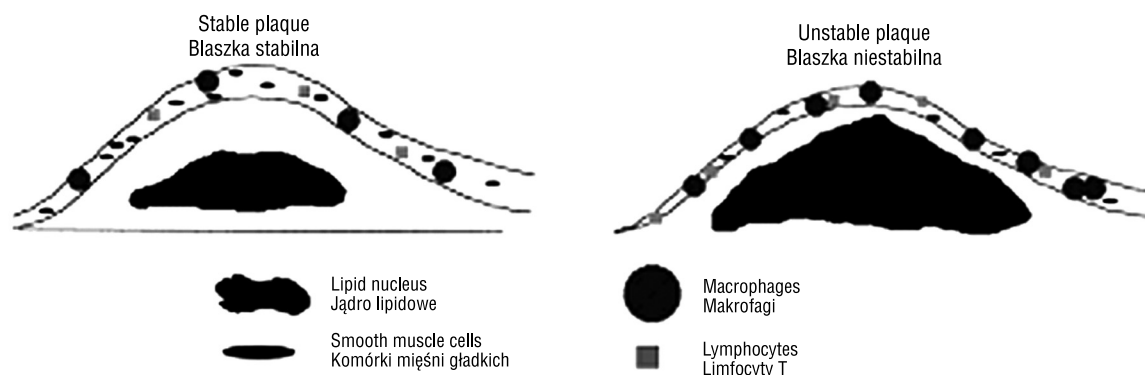
The amount of LDL absorbed by the vessel wall is directly proportional to the LDL plasma concentration [29]. In the mean time, TG — rich lipoproteins are being absorbed from the plasma. In contrast to the LDL, they do not require oxygenation and are absorbed directly by macrophages, after trespassing the vessel wall [41].

The uptake of oxygenated LDL by macrophages stimulates the expression of cytokines and proteolytic enzymes, which, together with activated macrophages, act destructively on endothelium leading to the subsequent stages of plaque destabilization and changes classified according to the AHA or Virmani scale.

## Procesy prowadzące do destabilizacji blaszki miażdżycowej

Proces destabilizacji blaszki miażdżycowej rozpoczyna się od pobudzenia śródbłonnka. Nieszkodzony śródbłonek stale produkuje m.in. tlenek azotu (NO), prostacykliny i tkankowy aktywator plazminogenu (tPA). Powyższe substancje charakteryzują się silnym działaniem przeciwzapalnym, przeciwplateletowym i fibrynolitycznym [34]. Wybrane substancje zaliczane do tzw. czynników ryzyka, takich jak: hiperlipidemia, palenie tytoniu, nadciśnienie tętnicze, cukrzyca, otyłość, czynniki genetyczne czy też infekcyjne, prowadzą do pobudzenia śródbłonnka. W pobudzonych komórkach śródbłonnka dochodzi do ekspresji cząstek przylegania (VCAM-1), powodujących adhezję limfocytów T, monocytów i płytek krwi, które następnie wnikają do ściany naczynia krwionośnego. Jednocześnie dochodzi do wnikania lipoprotein o małej gęstości (LDL), które w ścianie naczyniowej zostają utlenione przez wolne rodniki tlenowe [35]. Utlenione LDL stymulują migrację makrofagów, zaś makrofagi intensywnie pobierają cholesterol z lipoprotein zawierających apolipoproteinę B i tworzą komórki piankowe. Te zostają uwięzione w przestrzeni podśródbłonnej, co prowadzi do powstania tzw. „jądra lipidowego”. Jego wymiary i zawartość różnią się pomiędzy różnymi blaszkami u tego samego osobnika. Blaszką staje się szczególnie narażona na pęknięcie, gdy jej jądro lipidowe zajmuje ponad 40–50% objętości [36–38].

Ten etap rozwoju blaszki miażdżycowej w skali AHA [39] określany jest jako IV<sup>o</sup> (opracowanej w celu oceny stopnia zaawansowania zmian miażdżycowych — AHA) lub jako „postępująca zmiana miażdżycowa” przez Virmaniego i wsp. [40] (modyfikacja AHA).



**Figure 2.** Basic characteristics of a stable and unstable plaque. The unstable plaque is characterized by a thin connective tissue cap containing a large number of macrophages and T cells and a strongly reduced number of smooth muscle cells. In the stable plaque the connective tissue cap is thicker, with a large number of smooth muscle cells; there is no evidence of inflammation

**Rycina 2.** Podstawowe cechy blaszki stabilnej i niestabilnej. Blaszkę niestabilną charakteryzuje cienka pokrywa łącznotkankowa, zawierająca dużą ilość makrofagów i limfocytów T oraz znacznie zmniejszoną ilość komórek mięśni gładkich. W blaszce stabilnej pokrywa łącznotkankowa jest grubsza, z dużą ilością komórek mięśni gładkich; brakuje cech istniejącego stanu zapalnego

## Plaque destabilization

The plaque destabilization itself follows this simplified pattern:

- enlargement of the lipid nucleus leads to the aggravation of the foam cells' apoptosis, leading to the release of the subsequent mediators of the inflammatory reaction [42] and through mechanical distension of the connective tissue cap, covering the plaque [40];
- enzymatic lysis of the connective tissue cap takes place (metaloproteinases (MMP) produced by macrophages assist in this activity) [43].

The connective tissue cap consists of the collagen, elastin and single smooth muscle cells [42]. Minding the direct relation between the thinness of the cap and the degree of the instability of the plaque [44], it has been observed that in the sites of the greatest depletion of the cap are localized large numbers of macrophages, T cells and foam cells. In these sites the maximal MMP activity is recorded. These are the most frequent sites of plaque fracture [45, 46, 33, 44, 48].

Thinning of the connective tissue cap is therefore a result of at least two processes — extensive collagen degradation and its decreased synthesis by smooth muscle cells. The degradation of collagen depends on equilibrium between proteases from the MMP group and their inhibitors, that is tissue inhibitors of metaloproteinases (TIMP). High MMP concentration in connective tissue cap infiltration has been observed [43]. In the first studies, borderline thickness (below which the risk of plaque fracture is very high) was estimated at  $< 65 \mu\text{m}$ . On the basis of the autopsy examinations it was observed that in 95% of patients with a fractured plaque, the connective tissue cap thickness did not extend  $64 \mu\text{m}$  [49]. Currently, these values are determined in the following way: thickness  $< 100 \mu\text{m}$ , (with the size of lipid nucleus less than 40% of the total plaque capacity) [38].

Recently it has been suggested that the smooth muscle cells apoptosis seems to be the most important process in the connective tissue degradation [50–52]. The results of in vitro studies indicate the central role of T cells in the process of the unstable plaque formation [40, 55]. T cells possess the ability to stimulate macrophages to secrete MMP through the CD40 cells' dependent stimulation, and by IL-1 production, which initiates apoptosis in smooth muscle cells [53, 54]. It was also proved that T cell and macrophage accumulation in the connective tissue cap correlates with chosen characteristics of the unstable plaque: presence of plaque ulceration, frequency of microembolization (registered by TCD) and neurological symptoms from the side supplied by the given carotid artery [55, 56].

Ilość wchłanianych LDL przez ścianę naczynia jest wprost proporcjonalna do stopnia stężenia LDL w surowicy krwi [16]. Jednocześnie z surowicy krwi wchłaniane są lipoproteiny bogate w triglicerydy. Te ostatnie, w przeciwieństwie do LDL, nie wymagają utleniania i są pochłaniane przez makrofagi bezpośrednio po przeniknięciu ściany naczynia [41].

Pobieranie utlenionych LDL przez makrofagi pobudza ekspresję cytokin oraz enzymów proteolitycznych, które łącznie z aktywowanymi makrofagami działają uszkodzająco na śródbłonek, co prowadzi do kolejnych etapów destabilizacji blaszki miażdżycowej i kolejnych zmian odpowiednio ocenianych w skali AHA lub przez Virmaniego i wsp.

## Destabilizacja blaszki miażdżycowej

Sama destabilizacja blaszki w uproszczony sposób odbywa się według następującego schematu:

- powiększanie jądra lipidowego prowadzi do nasilenia się zjawiska apoptozy komórek piankowatych, prowadząc do uwalniania z nich kolejnych mediatorów reakcji zapalnych [42] oraz poprzez mechaniczne rozciąganie pokrywy łącznotkankowej, pokrywającej zmianę miażdżycową [40];
- dochodzi do enzymatycznej lizy pokrywy łącznotkankowej (uczestniczą w tym m.in. metaloproteinazy produkowane przez makrofagi) [43].

Pokrywa łącznotkankowa składa się przede wszystkim z kolagenu, elastyny i pojedynczych mięśni gładkich [42]. Obserwując bezpośredni związek pomiędzy grubością pokrywy a stopniem niestabilności blaszki [44], zauważono też, że w miejscach największego ubytku grubości pokrywy łącznotkankowej, zlokalizowane są największe skupiska makrofagów, limfocytów T oraz komórek piankowych. W miejscach tych rejestruje się największą aktywność metaloproteinaz, tam również najczęściej dochodzi do pęknięcia blaszek [45, 46, 33, 44, 48].

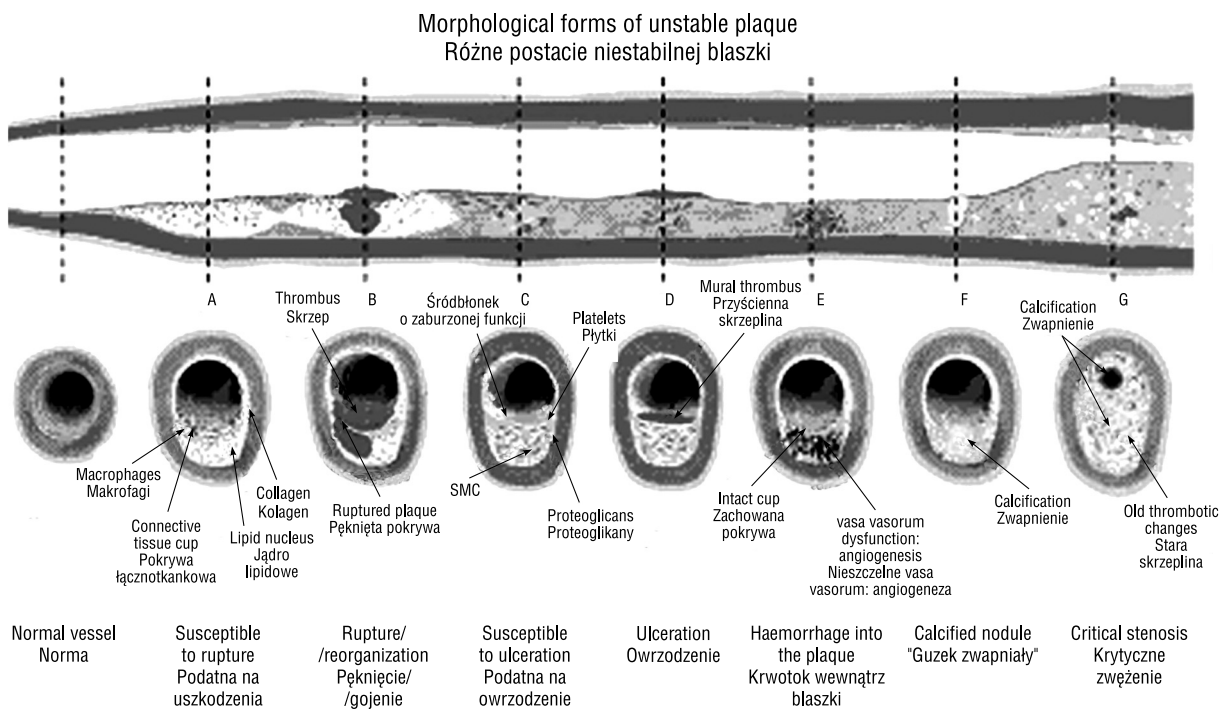
Ścieńczenie pokrywy łącznotkankowej jest więc wynikiem co najmniej 2 procesów — nasilonego rozkładu kolagenu i zmniejszonej jego produkcji poprzez komórki mięśni gładkich. Rozkład kolagenu zależy od równowagi pomiędzy proteazami z grupy metaloproteinaz (MMP) a ich inhibitorami, a więc tkankowymi inhibitorami metaloproteinaz (TIMP). Wykazano wysokie stężenia MMP w naciekach zapalnych pokrywy łącznotkankowej [43]. W pierwszych badaniach graniczną grubość, a więc taką, poniżej której ryzyko pęknięcia blaszki jest bardzo wysokie, oceniono jako wartość mniejszą od  $65 \mu\text{m}$ . Na podstawie badań autopsyjnych stwierdzono, że u chorych z pękniętą blaszką miażdżycową w 95% przypadków grubość pokrywy łącznotkankowej nie przekracza  $64 \mu\text{m}$  [49]. Obecnie wartości te określone są następująco: grubość  $< 100 \mu\text{m}$

### The recruitment of the cells to the plaque

The leukocytes attraction depends on the adhesion molecules expression on the endothelium surface and on the release of the chemokines and leukocytes activation. The *in vitro* studies indicate that the process of leukocytes adhesion and trespassing starts from the cells rolling on the endothelium surface, which is enabled by the interaction between endothelium cells and leukocytes' ligands. Afterwards, the leukocytes' trespassing is activated by substances like MCP-1 (monocytes chemoattractive protein). Firm adhesion with endothelium requires CD18 leukocytes activation and endothelium adhesive molecules such as intercellular adhesion molecule-1 (ICAM-1) and vascular adhesion molecule-1 (VCAM-1). The correlation between increased ICAM-1, VCAM-1, P-selectin and E-selectin and a presence of the dense concentrations of macrophages and T cells in the

(przy wielkości jądra lipidowego nie przekraczającej 40% całkowitej objętości blaszki) [38].

Ostatnio sugeruje się rolę apoptozy komórek mięśni gładkich jako najważniejszego procesu w rozkładzie struktury pokrywy łącznotkankowej [50–52]. Wyniki badań *in vitro* wskazują na centralną rolę limfocytów T w procesie tworzenia się niestabilnej blaszki miażdżycowej [53, 54]. Komórki T posiadają bowiem zdolność pobudzania makrofagów do sekrecji MMP poprzez stymulację komórkami CD40 oraz poprzez produkcję interleukiny-1, inicjującą procesy apoptozy w komórkach mięśni gładkich [53, 54]. Wykazano też, że akumulacja limfocytów T i makrofagów w pokrywie łącznotkankowej koreluje z wybranymi cechami niestabilnej blaszki miażdżycowej: obecnością owrzodzenia blaszki, częstością mikroembolizacji (rejestrowaną przez TCD) oraz objawami neurologicznym ze strony zaopatrzenia przez określoną tętnicę szyjną [55, 56].



**Figure 3.** Variability of the morphological forms typical for unstable plaque (Figures A–G). A — plaque susceptible to rupture contains a large lipid nucleus and a thin connective tissue cap infiltrated by macrophages; B — ruptured plaque with a thrombus almost occluding the vessel lumen with the features of an early change reorganization; C — plaque susceptible to ulceration, rich smooth muscle cells (SMC), containing matrix with proteoglycans; D — plaque ulceration with a thrombus facing the lumen; E — haemorrhage into the plaque, secondary to the vasa vasorum dysfunction; F — calcified nodule, protruding to the vessel lumen. G — critical, eccentric location of the lumen stenosis with an advanced calcification and old thrombotic changes (Naghavi et al. with the author's permission)

**Rycina 3.** Różnorodność form morfologicznych cechujących blaszkę niestabilną (A–G). A — podatna na pęknięcie blaszka: zawiera duże jądro lipidowe, z cienką pokrywą łącznotkankową, nacieczoną przez makrofagi, B — pęknięta blaszka ze skrzepem prawie zamykającym światło naczynia i cechami wczesnej reorganizacji zmiany, C — blaszka podatna na owrzodzenie, bogata w komórki mięśni gładkich (SMC), zawierająca macierz z proteoglikanami, D — owrzodzenie blaszki do światła naczynia ze skrzepiną, E — krwotok do wewnątrz blaszki, wtórny do dysfunkcji vasa vasorum, F — "guzek zwapniały" wnikający do światła naczynia, G — krytyczne, ekscentrycznie ulokowane zwężenie światła naczynia, z zaawansowanym wapnieniem i starymi zmianami zakrzepowymi (z Naghavi i wsp. za zgodą autora).



connective tissue cap has been shown [57, 58]. Recently DeGrabba et al. noticed an increased expression of ICAM-1 in symptomatic plaques [59].

However, there is some controversy as to the means of the leukocytes' penetration to the inside of the plaque — 3 mechanisms are suggested:

- direct trespassing through the endothelium from the vessel lumen;
- through the vasa vasorum;
- through the new vessels formed in the plaque endothelium (angiogenesis) [58].

### The plaque thrombogenicity

It is an extremely relevant pathogenic feature of the change. Virmani et al. decided that it is more important than the process of the connective tissue cap thinning [40]. In their own material, they concluded that about 60% acute arterial thrombi result from the plaque's fracture due to the connective tissue cap fracture. However they have noticed that in the majority of changes, the thickness of the cap was not altered significantly. However, in the next group (30%) the cause of the acute thrombus was an ulceration of the surface of the fibro-calcinous plaque [45].

Other important plaque features that may influence its thrombogenicity are: intensity of the inflammatory processes, formation of the fissures in the connective tissue cap, and calcification and haemorrhage to the inside of the plaque [40]. It has been suggested that the plaques' thrombogenic activity may result from the production of tissue factor which may activate the external coagulation track [60].

The meaning of the thrombogenicity in the pathogenesis of the unstable plaque is becoming more and more evident [12, 40, 66]. The processes that lead to the thrombus formation remain unclear. The explanation of the changes which lead to the thrombus formation is as follows - in the plaques with a thrombus, one of the 3 processes listed below can be observed:

- "plaque rupture" — described as a significant lesion of the connective tissue cap, on which the thrombus is in direct contact with the internal plaque necrosis. Ruptured plaques usually contain a large necrotic nucleus and disintegrated connective tissue cap infiltrated by macrophages and leukocytes. The number of the SMC is significantly diminished;
- "plaque ulceration" — it is recognized, when in the lack of endothelium (ulceration), that there is no sign of connective tissue cap fracture. Uncovered intima contains mainly SMC and proteoglycans. What is interesting is that, in the site of ulceration, no relevant inflammatory infiltration has been observed [45, 61].

### Rekrutacja komórek do blaszki

Przyciąganie leukocytów zależy od ekspresji cząsteczek przylegania na powierzchni śródbłonna oraz od uwalniania czynników przyciągania oraz aktywacji leukocytów. W badaniach *in vitro* wykazano, że proces adhezji oraz przenikania leukocytów zaczyna się od toczenia się tych komórek po powierzchni komórkami śródbłonna — sprzyja temu interakcja komórek śródbłonna z ligandami leukocytów. Następnie przenikanie leukocytów aktywowane jest dzięki substancjom, takim jak białko chemotaktyczne monocytów (MCP-1). Do trwałej adhezji ze śródbłonkiem wymagana jest aktywność leukocytów CD18 oraz cząstek adhezyjnych śródbłonna, na przykład międzykomórkowej cząsteczki przylegania-1 (ICAM-1) oraz naczyniowej cząsteczki przylegania-1 (VCAM-1). Stwierdzono korelację pomiędzy wzmożoną ekspresją ICAM-1, VCAM-1, P-selektyny oraz E-selektyny a obecnością gęstych skupisk makrofagów oraz limfocytów T w pokrywie łącznotkankowej [57, 58]. Niedawno DeGraaba i wsp. zaobserwowali wzmożoną ekspresję cząstek ICAM-1 w objawowych blaszkach miażdżycowych [59].

Kontrowersje dotyczą natomiast formy penetracji leukocytów do wnętrza blaszki — postuluje się udział 3 mechanizmów:

- bezpośredniego przenikania poprzez śródbłonek ze światła naczynia;
- bezpośredniego przenikania poprzez vasa vasorum;
- bezpośredniego przenikania poprzez nowe naczynia tworzące się w obrębie śródbłonna blaszki miażdżycowej (angiogeneza) [58].

### Trombogenicność blaszki

Trombogenicność blaszki to niezwykle istotna patogenetycznie właściwość zmiany. Virmani i wsp. uznali, że jest ona ważniejsza od problemu scieńczenia pokrywy łącznotkankowej [40]. W materiale własnym stwierdzili, iż w około 60% ostrego zakrzep tętniczy wynika z pęknięcia blaszki, będącego wynikiem pęknięcia pokrywy łącznotkankowej. Zauważyli jednak, że w większości zmian grubość pokrywy nie była istotnie zmieniona. Natomiast w innej grupie (30%) przyczyną ostrego zakrzepu było owrzodzenia powierzchni blaszki posiadającej charakter włóknisto-wapienny [45].

Do innych istotnych cech blaszki mogących wpływać na jej trombogenicność należą: nasilenie procesów zapalnych, powstawanie szczelin w pokrywie, wapnienie oraz krwotok do wnętrza blaszki [40]. Sugeruje się też trombogenicne działanie blaszki, poprzez produkcję czynnika tkankowego, mogącego aktywować zewnętrzny tor wykrzepiania [60].

In the pathology of coronary artery disease, the ulcerative changes are being found in about 40% of patients with a sudden cardiac death due to the arterial thrombosis [45]. It is worth mentioning that the term "ulceration" is freely used during ultrasound or angiographic assessment. This may lead to some kind of confusion because, according to the present state of knowledge, neither ultrasound nor angiography can visualize the real "ulceration".

— "calcified nodule" — is a separate form, with a lesion in the connective tissue cap and formation of the thrombus in this site. It often neighbours directly with irregular, dense, well-calcified nodules. The etiology of this change remains unclear — it might be associated with the healed plaques [40]. The calcifications in the connective tissue cap should not be confused with a well-calcified plaque.

The presence of thrombus, not only on fractured plaques, complicates the idea that acute thrombus is the result of this form of the plaque. As it has been already mentioned, the thromboses also occur in association with changes ulcerated and containing "calcified nodules".

Other complications of the plaque — these are: plaque haemorrhage, intraplaque haematoma.

Haematoma or haemorrhage usually threaten to completely destabilize the plaque structure. This leads to the increased risk of its partial defragmentation, or its complete disintegration. This results in embolization or acute arterial thrombosis.

Two forms of formation of these complications are suggested:

— first form: proposed by Constantinides and Davies. The haemorrhage is a result of cracks and fissures forming on the surface of the plaque [62];

Znaczenie trombogenności w procesie patogenetycznym niestabilnej blaszki staje się coraz wyraźniejsze [12, 40, 66]. Niejasne są jednak procesy prowadzące do powstania zakrzepu. Prawdopodobnie w blaszkach z obecnym zakrzepem dochodzi do jednego z 3 poniższych procesów:

- „pęknięcie blaszki” — określane jako znaczny ubytek pokrywy łącznotkankowej, na którym skrzeplina posiada bezpośrednią styczność z leżącym wewnątrz blaszki obszarem martwicy. Pęknięte blaszki zazwyczaj zawierają duże martwicze jądro oraz zdeintegrowaną pokrywę łącznotkankową, naciezoną makrofagami i leukocytami. Znacznie zmniejszona jest liczba komórek mięśni gładkich;
- „owrzodzenie blaszki” — rozpoznawane, gdy przy braku śródbłonna w miejscu określanym jako owrzodzenie, nie dochodzi do pęknięcia pokrywy łącznotkankowej. Obnażona intima zawiera głównie komórki mięśni gładkich i proteoglikany. Co ciekawe, w miejscu owrzodzenia nie stwierdzono istotnych nacieków zapalnych [45, 61]. W patologii choroby wieńcowej zmiany o typie owrzodzeń znajdują się u około 40% chorych, u których wystąpił nagły zgon sercowy w przebiegu zakrzepu tętniczego [45]. Należy zwrócić uwagę na dowolność używania terminu "owrzodzenie" — chętnie stosowanego w ocenie ultrasonograficznej czy angiograficznej. Może to prowadzić do pewnego zamieszania, albowiem zgodnie ze stanem faktycznym za pomocą ultrasonografii czy angiografii nie można uwidocznić właściwego „owrzodzenia”;
- „guzek zwapniały” — jest to oddzielna forma zmiany, w której dochodzi do ubytku w pokrywie łącznotkankowej i utworzenia się w tym miejscu skrzepliny. Sąsiaduje ona bezpośrednio z nieregularnymi, gęstymi

**Table III.** Morphological and functional criteria of the unstable plaque

**Tabela III.** Kryteria morfologiczne i czynnościowe obrazu blaszki niestabilnej

<b>Major criteria</b> <b>Kryteria główne</b>	<b>Minor criteria</b> <b>Kryteria dodatkowe</b>
An active inflammatory process (the presence of monocytes/macrophages, sometimes T cells) Czynny proces zapalny (obecność monocytów/makrofagów, czasem także limfocytów T)	Endothelial (superficial) calcified nodules Śródbłonkowe (powierzchnowe) zwapniałe guzki
Thin connective tissue cap with a large lipid core Cienka pokrywa łącznotkankowa z dużym jądrem lipidowym	Yellowish, shining lesion Żółta, błyszcząca zmiana
Dysfunction of endothelium with superficial platelet aggregation Dysfunkcja śródbłonna z powierzchniową agregacją płytek	Intraplaque haemorrhage Krwawienie do wewnątrz blaszki
Fissures on the plaque surface Szczeliny na powierzchni blaszki	Endothelial dysfunction Dysfunkcja śródbłonna
Stenosis > 90% Zwężenie wynoszące ponad 90%	Vascular remodelling to the outside Przebudowa naczynia do zewnątrz

— second form: proposed by Paterson. He claims, that the interplaque haemorrhage is a result of its vasa vasorum destruction. This picture is a relatively common feature of the advanced changes (40–50% of the changes observed in fractured plaques) [40].

Healed after a rupture, haemorrhage or interplaque haemorrhage, plaques are characterized by a different picture of connective tissue cap: it is filled with SMC and proteoglycans from the extracellular matrix. Type I collagen (dominant in the uncomplicated changes) is being replaced by a freshly-synthesized type III collagen.

### The criteria of the unstable plaque

On the basis of the actual knowledge, the elemental features of the change, considered to be essential for the classification of the plaque as the stable or unstable have been defined. The major and minor criteria have been identified (Tab. III).

### Conclusions

It seems that the described changes and complications presented above may be an element of the constant processes that take place in the plaque. Their course does not necessarily lead to the irreversible degradation of the plaque structure. Together with the actions that deepen the changes in the plaque, healing processes leading to the vascular remodelling also take place [63].

The final objective of the studies concerning the plaque instability will probably be the establishment of such morphological criteria that will differentiate indications for urgent operation from indications for an elective procedure.

### References

1. Robertson JT (1998) Carotid endarterectomy: a saga of clinical science, personalities and evolving technology; the Willis Lecture. *Stroke*, 29: 2435–2441.
2. Barnett HJ, Taylor DW, Eliasziw W et al (1998) Benefit of carotid endarterectomy patients with symptomatic moderate or severe stenosis; for the North American Endarterectomy Trial Collaborators. *N Engl J Med*, 339: 1415–1425.
3. Gąsecki AP, Eliasziw M, Ferguson GG, Hachinski V, Barnett HJM for NASCET Group (1995) Long-term prognosis and effect of endarterectomy in patients with symptomatic severe carotid stenosis or occlusion: results from NASCET. *J Neurosurg*, 83: 778–782.
4. Paciaroni M, Eliasziw M, Kappelle LJ, Finan JW, Ferguson GG, Barnett HJ (1999) Medical complications associated with carotid endarterectomy. North American Symptomatic Carotid Endarterectomy Trial (NASCET). *Stroke*, 30: 1759–1763.
5. Phatouros CC, Higashida RT, Malek AM et al (2000) Carotid artery stent placement for atherosclerotic disease: rationale, technique and current status. *Radiology*, 217: 26–41.

mi, dobrze uwapnionymi guzkami. Etiologia tej zmiany nie jest jasna — może ona być związana z wygojonymi blaszkami [40]. Nie należy jednak mylić zwapnień w pokrywie łącznotkankowej z całą, dobrze uwapnioną blaszką miażdżycową.

Obecność skrzeplin nie tylko na blaszkach „pękniętych” nieco komplikuje pogląd, iż ostry zakrzep jest wynikiem tej formy blaszki. Jak bowiem wspomniano, do zakrzepów dochodzi też przy zmianach z owrzodzeniami i zawierającymi „guzki zwapniałe”.

Do innych powikłań blaszki należą: krwotok do blaszki i krwiak wewnątrzblaszkowy.

Krwak czy krwotok do blaszki zazwyczaj grożą całkowitą destabilizacją struktury blaszki, co prowadzi do wzmożonego ryzyka defragmentacji jej części lub całkowitego rozpadu, a to powoduje embolizację lub nagły zakrzep tętniczy.

Sugeruje się dwie formy tworzenia się tych powikłań:

— pierwsza — proponowana przez Constantinidesa oraz Daviesa — do krwotoku dochodzi w wyniku tworzenia się pęknięć i szczelin powstałych na powierzchni blaszki [62];

— druga — proponowana przez Patersona — krwotok wewnątrzblaszkowy jest wynikiem pęknięcia *vasa vasorum* blaszki. Obraz ten jest stosunkowo często spotykaną cechą zaawansowanych zmian (40–50% obserwowanych zmian w pękniętych blaszkach) [40].

Wygojone, po pęknięciu, krwotoku czy krwawieniu do wewnątrz, blaszki charakteryzują się innym obrazem pokrywy łącznotkankowych — wypełnione są komórkami mięśni gładkich i proteoglikanami z macierzy pozakomórkowej. Kolagen typu I (dominujący w zmianach niepowikłanych) zostaje wymieniony na nowo zsyntezowany kolagen typu III.

### Kryteria niestabilnej blaszki miażdżycowej

Opierając się na dotychczasowej wiedzy, zdefiniowano podstawowe cechy, uważane za niezbędne do kwalifikacji zmiany jako stabilnej lub niestabilnej. Wyróżniono kryteria główne i dodatkowe (tab. III).

### Wnioski

Wydaje się, że opisane zmiany i przedstawione powyżej powikłania mogą być elementem ciągłych procesów zachodzących w blaszce. Ich przebieg nie musi nieodwracalnie prowadzić do degradacji struktury blaszki. Jednocześnie z działaniami pogłębiającymi zmiany w blaszce zachodzą też procesy gojenia prowadzące do przebudowy naczynia (*vascular remodelling*) [63]. Dowolność tych procesów przedstawiono na rycinie 2. Należy sądzić, iż morfologia blaszki miażdżycowej stanie się jednym z podstawowych kryteriów w ocenie wskazań do zabiegu endarteriektomii tętnicy szyjnej.

6. Cunnigham EJ, Bond R, Mehta Z, Mayberg MR, Warlow CP, Rothwell PM: for the ECST Collaborative Group (2002) Long-term durability of carotid endarterectomy for symptomatic stenosis and risk factors for late postoperative stroke. *Stroke*, 33: 2658–2663.
7. Endarterectomy for moderate symptomatic carotid stenosis: interim results results from the MRC European Carotid Surgery Trial (1996) *Lancet*, 347: 1591–1593.
8. European Carotid Surgery Trialists' Collaborative Group (1998) Randomized trial of endarterectomy for recently symptomatic carotid stenosis: final results of MRC European Carotid Surgery Trial (ECST) *Lancet*, 351: 1379–1387.
9. Langsfield M, Gray-Weale AC, Lusby RJ (1989) The role of plaque morphology and diameter reduction in the development of new symptoms in asymptomatic carotid arteries. *J Vasc Surg*, 9: 548–557.
10. Ringelstein EB, Sievers C, Ecker S et al (1998) Non-invasive assessment of CO<sub>2</sub>-induced cerebral vasomotor response in normal and individuals and patients with internal carotid artery occlusion. *Stroke*, 19: 963–969.
11. Bogousslavsky J, van der Melle G, Regli F (1998) The Lausanne Stroke Registry: analysis of 1000 consecutive patients with first stroke. *Stroke*, 19: 1083–1092.
12. Golledge J, Greenhalgh RM, Davies AH (2000) The symptomatic carotid plaque. *Stroke*, 31: 774–781.
13. Biasi GM, Sampaolo A, Mingazzini P, De Amicis P, El-Barghouty N, Nicolaidis AN (1999) Computer analysis of ultrasonic plaque echolucency in identifying high risk carotid bifurcation lesions. *Eur J Vasc Endovasc Surg*, 17: 476–479.
14. Denzel C, Balzer K, Muller KM., Fellner F, Fellner C (2003) Relative value of normalized sonographic in vitro analysis of arteriosclerotic plaques of internal carotid artery. *Stroke*, 34: 1901–1906.
15. Elatrozy TS, Nicolaidis AN, Tegos TJ, Griffin M (1998) The objective characterization of ultrasonic carotid plaque features. *Eur J Vasc Endovasc Surg*, 16: 223–230.
16. Gronholt MLM (1999) Ultrasound and lipoproteins as predictors of lipid-rich, rupture-prone plaques in the carotid artery. *Arterioscler Thromb Vasc Biol*, 19: 2–13.
17. Sabetai MM, Tegos TJ, Nicolaidis AN, Dhangil S, Pare GJ, Stevens JM (2000) Reproducibility of computer-quantified carotid plaque echogenicity: can we overcome the subjectivity? *Stroke*, 31: 2189–2196.
18. Tegos TJ, Sohail M, Sabetai MM et al (2000) Echomorphologic and histopathologic characteristics of unstable carotid plaques. *Am J Neuroradiol*, 21: 1937–1944.
19. Belcaro G, Laurora G, Cesarone MR et al (1991) Ultrasonic classification of carotid plaques causing less than 60% stenosis according to ultrasound morphology and events. *J Cardiovasc Surg*, 34: 287–229.
20. Bock RW, Gray-Weale AC, Mock PA, Robinson DA, Irwig L, Lusby RJ (1993) The natural history of asymptomatic carotid artery disease. *J Vasc Surg*, 17: 160–169.
21. Cave EM, Pugh ND, Wilson RJ, Sissons GRJ, Woodcock JP (1995) Carotid artery duplex scanning: does plaque echogenicity correlate with patient symptoms? *Eur J Vasc Surg*, 10: 77–81.
22. Geroulakos G, Ramaswami G, Nicolaidis A et al (1993) Characterization of symptomatic and asymptomatic carotid plaques using high-resolution real-time ultrasonography. *Br J Surg*, 80: 1274–1277.
23. Giannoni MF, Speziale F, Faraglia V et al (1991) Minor asymptomatic carotid stenosis contralateral to carotid endarterectomy (CEA): our experience. *Eur J Vasc Surg*, 5: 237–245.
24. Iannuzzi A, Wilcosky T, Mercuri M, Rubba P, Bryan FA, Bond MG (1995) Ultrasonic correlates of carotid atherosclerosis in transient ischemic attack and stroke. *Stroke*, 26: 614–619.
25. Johnson JM, Kennelly MM, Decesare D, Morgan S, Sparrow A (1985) Natural history of asymptomatic carotid plaque. *Arch Surg*, 120: 1010–1012.
26. Leahy AL, McCollum PT, Feeley TM et al (1988) Duplex ultrasonography and the selection of patients for carotid endarterectomy: plaque morphology or luminal narrowing? *J Vasc Surg*, 8: 558–562.
27. Matalanis G, Lusby RJ (1988) Is there still a place for carotid endarterectomy? *Clin Exp Neurol*, 25: 17–26.
28. O'Holleran LW, Kennelly MM, McClurken M, Johnson JM (1987) Natural history of asymptomatic carotid plaque. *Am J Surg*, 154: 659–661.
29. Polak JF, O'Leary DH, Kronmal RA et al (1993) Sonographic evaluation of carotid artery atherosclerosis in the elderly: relationship of disease severity to stroke and transient ischemic attack. *Radiology*, 188: 363–370.
30. Steffen CM, Gray-Weale AC, Byrne KE, Lusby RJ (1989) Carotid artery atheroma: ultrasound appearance in symptomatic and asymptomatic vessels. *Aust N Z J Surg*, 59: 529–534.
31. Sterpetti AV, Schultz RD, Feldhaus RJ et al (1988) Ultrasonographic features of carotid plaque and the risk of subsequent neurologic deficits. *Surgery*, 104: 652–660.
32. Gray-Weale AC, Graham JC, Burnett JR, Byrne K, Lusby RJ (1988) Carotid artery atheroma: comparison of preoperative B-mode ultrasound appearance with carotid endarterectomy specimen pathology. *J Cardiovasc Surg*, 29: 676–681.
33. Naghavi M, Libby P, Falk E et al (2003) From vulnerable plaque to vulnerable patient: a call for new definitis and risk assessmet strategies — Part I. *Circulation*, 108: 1664–1672.
34. Forrester JS (2002) Prevention on plaque rupture: a new paradigm of therapy. *Ann Int Med*, 823–833.
35. Steinger D (1997) Low density lipoprotein oxidation and its pathobiological significance. *J Biol Chem*, 272: 20963–20966.
36. Davies MJ (1995) Stability and instability: two faces of coronary atherosclerosis — the Paul Dudley White Lecture 1995. *Circulation*, 94: 2013–2020.
37. Gertz SD, Roberts WW (1990) Hemodynamic shear force in rupture of coronary arterial atherosclerotic plaques. *Am J Cardiol*, 66: 1368–1372.
38. Kolodgie FD, Burke AP, Farb A et al (2001) The thin-cap fibroatheroma — a type of vulnerable plaque: tha major precursor lesion to acute corobary syndromes. *Curr Opin Cardiol*, 16: 2292.

39. Stary HC, Chandler AB, Dinsmore RE et al (1995) A definition of advanced types of atherosclerotic lesions and a histological classification of atherosclerosis: a report from the Committee on Vascular Lesions of the Council on Atherosclerosis, American Heart Association. *Arterioscler Thromb Vasc Biol*, 15: 1512–1531.
40. Virmani R, Kolodgie FD, Allen PB (2000) Lessons from sudden coronary death. A comprehensive morphological classification scheme for atherosclerotic lesions. *Arterioscler Thromb Vasc Biol*, 20: 1262–1275.
41. Rapp JH, Lespine A, Hamilton RL et al (1994) Triglyceride-rich lipoproteins isolated by selected-affinity anti-apo-lipoprotein B immunosorption from human atherosclerotic plaque. *Arterioscler Thromb*, 14: 1767–1774.
42. Libby P, Ridker PM (2002) Inflammation and atherosclerosis. *Circulation*, 105: 1135–1143.
43. Galis ZS, Sukhova GK, Lark MW, Libby P (1994) Increased expression of matrix metalloproteinases and matrix degrading activity in vulnerable regions of human atherosclerotic plaques. *J Clin Invest*, 94: 2493–2503.
44. Felton CV, Crook D, Davies MJ, Oliver MF (1997) Relation of plaque lipid composition and morphology to the stability of human aortic plaques. *Arterioscler Thromb Vasc Biol*, 17: 1337–1345.
45. Farb A, Burke AP, Tang AL et al (1996) Coronary plaque erosion without rupture into a lipid core: a frequent cause of coronary thrombosis in sudden coronary death. *Circulation*, 93: 1354–1363.
46. Kaartinen M, van der Waal AC, van der Loos CM et al (1998) Mast cell infiltration in acute coronary syndromes: implications for plaque rupture. *J Am Coll Cardiol*, 32: 606–612.
47. Liazso G, Goronzy JJ, Yang H et al (2000) Monoclonal T-cell proliferation and plaque instability in acute coronary syndromes. *Circulation*, 101: 2883–2888.
48. Moreno PR, Falk E, Palacios IF et al (1994) Macrophage infiltration in acute coronary syndromes: implications for plaque rupture. *Circulation*, 90: 775–778.
49. Ross R (1999) Atherosclerosis — an inflammatory disease. *N Engl J Med*, 40: 115–125.
50. Bennett MR, Evan GI, Schwartz SM (1995) Apoptosis of human vascular smooth muscle cells derived from normal vessels and coronary atherosclerotic plaques. *J Clin Invest*, 95: 2266–2274.
51. Best PJ, Hasdai D, Sangiorgi G et al (1999) Apoptosis. Basic concepts and implications in coronary artery disease. *Arterioscler Thromb Vasc Biol*, 19: 14–22.
52. Geng YJ, Henderson LE, Levesque EB, Muszynski M, Libby P (1997) Fas is expressed in human atherosclerotic intima and promotes apoptosis of cytokine-primed human vascular smooth muscle cells. *Arterioscler Thromb Vasc Biol*, 17: 2200–2208.
53. Mach F, Schoenbeck U, Bonnefoy JY, Pober JS, Libby P (1997) Activation of monocyte/macrophage functions related to acute atheroma complication by ligation of CD40. *Circulation*, 96: 396–399.
54. Schonbeck U, Mach F, Sukhova GK et al (1997) Regulation of matrix metalloproteinase expression in human vascular smooth muscle cells by T lymphocytes. *Circ Res*, 81: 448–454.
55. Jander S, Sitzer M, Schumann R et al (1998) Inflammation in high-grade carotid stenosis: a possible role for macrophages and T cells in plaque destabilization. *Stroke*, 29: 1625–1630.
56. Sitzer M, Muller W, Siebler M et al (1995) Plaque ulceration and lumen thrombus are the main sources of cerebral microemboli in high-grade internal carotid artery stenosis. *Brain*, 26: 1231–1233.
57. Johnson-Tidey J, McGregor JL, Taylor PR, Poston RN (1994) Increase in the adhesion molecule P-selectin in endothelium overlying atherosclerotic plaque. *Am J Pathol*, 144: 952–961.
58. O'Brien KD, McDonald TO, Chait AA, Allen MD, Alpers CE (1996) Neovascular expression of E-selectin, intercellular adhesion molecule-1, and vascular cell adhesion molecule-1 in human atherosclerosis and their relation to intimal leukocyte content. *Circulation*, 93: 672–682.
59. DeGraba TJ, Siren AL, Penix L et al (1998) Increased endothelial expression of intercellular adhesion molecule-1 in symptomatic versus asymptomatic human carotid atherosclerotic plaque. *Stroke*, 29: 1405–1410.
60. Wilcox JN, Smith KM, Schwartz SM, Gordon D (1989) Localization of tissue factor in the normal vessel wall and in the atherosclerotic plaque. *Proc Natl Acad Sci USA*, 86: 2839–2843.
61. van der Wal AC, Becker AE, van der Loos CM, Das PK (1994) Site of intimal rupture or erosion of thrombosed coronary atherosclerotic plaques is characterized by an inflammatory process irrespective of the dominant plaque morphology. *Circulation*, 89: 36–44.
62. Reilly LM, Lusby RJ, Hughes L, Ferrell LD, Stoney RJ, Ehrenfeld WK (1983) Carotid plaque histology using real-time ultrasonography: clinical and therapeutic implications. *Am J Surg*, 146: 188–193.
63. Ward MR, Pasterkamp G, Yeung AC et al (2000) Arterial remodelling — mechanisms and clinical implications. *Circulation*, 102: 1186–1191.
64. European Carotid Plaque Study Group (1995) Carotid artery plaque composition: relationship to clinical presentation and ultrasound B-mode imaging. *Eur J Vasc Surg*, 10: 23–30.
65. Migdalski A, Jawień A, Kotschy M, Knapik-Bieniek A (2004) Selected haemostatic factors in carotid bifurcation plaques of patients undergoing carotid endarterectomy. *J Vasc Endovasc Surg* (in press).