

Ilościowa ocena funkcji mięśnia sercowego techniką śledzenia markerów akustycznych u pacjenta z akromegalią i chorobą wieńcową

Quantitative assessment of myocardial function with the use of speckle tracking echocardiography in a patient with acromegaly and coronary artery disease

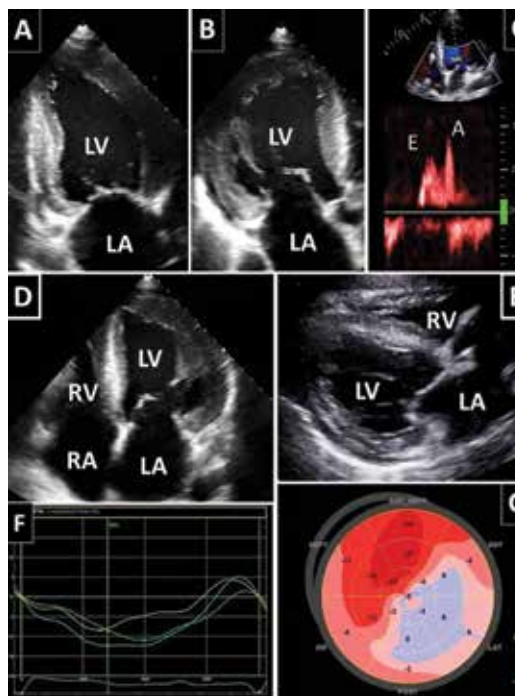
Ewelina Kowalczyk, Jarosław D. Kasprzak, Paulina Wejner-Mik, Piotr Lipiec

Katedra Kardiologii Uniwersytetu Medycznego w Łodzi

Otyły, 66-letni pacjent, z rozpoznaną od ponad 20 lat akromegalią leczoną analogiem somatostatyny (potwierdzony guz przysadki), z niewydolnością serca, po zawale serca bez uniesienia odcinka ST (NSTEMI) i wielokrotnych angioplastykach (prawej tętnicy wieńcowej, gałęzi przedniej zstępującej, okalającej i marginalnej z implantacjami stentów uwalniających leki), z nadciśnieniem tętniczym, cukrzycą typu 2 i dyslipidemią, został przyjęty z nasileniem niewydolności serca (N-końcowy fragment propeptydu natriuretycznego typu B [NT-proBNP] 1496 pg/ml). W zapisie EKG przy przyjęciu zarejestrowano blok przedsionkowo-komorowy II stopnia 2:1 z częstością zespołów komorowych 44/min (QRS = 140 ms).

W przezklatkowym badaniu echokardiograficznym zaobserwowano poszerzenie jam serca oraz symetryczny przerost mięśnia lewej komory (LV, *left ventricle*) – masa mięśnia LV wyniosła 523 g, natomiast indeks masy LV (LVMI, *left ventricular mass index*) – 247 g/m². Ponadto uwidoczniło się odcinkowe zaburzenia kurczliwości LV, głównie w obrębie ścian bocznej i tylnej z frakcją wyrzutową (EF, *ejection fraction*) 30%. Wykonana analiza odkształcenia mięśnia sercowego metodą śledzenia markerów akustycznych wykazała znacznie obniżoną wartość globalnego odkształcenia podłużnego (GLS, *global longitudinal strain*) –8,3% (ryc. 1). Stwierdzono również zaburzenia relaksacji mięśnia LV (E/A = 0,7). W obrębie prawej komory (RV, *right ventricle*) zaobserwowano przerost wolnej ściany (9 mm) z upośledzoną funkcją skurczową (GLS RV –12,7%).

U pacjentów z akromegalią często opisuje się koncentryczny przerost mięśnia obu komór serca (nawet bez towarzyszącego nadciśnienia tętniczego), z upośledzeniem funkcji rozkurczowej, powodującym w dalszych stadiach objawy niewydolności serca, często mimo zachowanej funkcji skurczowej [1]. Do występowania niekorzystnego przebiegu choroby, w obrębie serca, może się przyczyniać jednocześnie występowanie cukrzycy i nadciśnienia tętniczego. Inne częste manifestacje akromegalii to zaburzenia rytmu serca oraz wady zastawek [1]. Jurcut i wsp. [2] udokumentowali u pacjentów z akromegalią zmniejszenie GLS ocenianego metodą dopлера tkankowego. Brakuje natomiast danych dotyczących analizy odkształcenia miokardium techniką śledzenia markerów akustycznych w tej populacji chorych; takiej analizy dokonano u prezentowanego pacjenta. Warto jednak zauważyć, że w opisywanym przypadku klinicznym funkcja mięśnia sercowego zależy nie tylko od wpływu hormonu wzrostu, lecz także od współwystępującej choroby wieńcowej (CAD, *coronary artery disease*). Liczne czynniki ryzyka, takie jak: wiek, płeć, nadciśnienie tętnicze, cukrzyca i dyslipidemia, w tym przypadku sprzyjały rozwojowi CAD. Tym niemniej nie ma danych wskazujących na to, aby sama akromegalia zwiększała ryzyko występowania CAD [3].



Rycina 1A–G. Przerost mięśnia sercowego uwidocznił w przezklatkowym badaniu echokardiograficznym w projekcjach: dwujamowej (A), trójjamowej (B), czterojamowej (D) oraz w projekcji przymostkowej w osi długiej (F). Na panelu C uwidoczniło się zaburzenia relaksacji lewej komory (LV). Kolejne panele prezentują wyniki pomiarów odkształcenia podłużnego segmentów mięśnia wolnej ściany prawej komory (RV) (F) oraz mięśnia LV (G). Globalne odkształcenie podłużne dla LV wyniosło –8,3%. Największe nasilenie zaburzeń LV widać w obrębie ścian przedniej, bocznej, tylnej. Średnie odkształcenie podłużne dla RV wyniosło –12,7%; LA – lewy przedsionek; RA – prawy przedsionek

Piśmiennictwo

- Lombardi G., Galdiero M., Aurilemma R.S. i wsp. Acromegaly and the cardiovascular system. *Neuroendocrinology* 2006; 83: 211–217.
- Jurcut R., Găloiu S., Florian A. i wsp. Quantifying subtle changes in cardiovascular mechanics in acromegaly: a Doppler myocardial imaging study. *J. Endocrinol. Invest.* 2014; 37: 1081–1090.
- Akutsu H., Kreutzer J., Wasmeier G. i wsp. Acromegaly per se does not increase the risk for coronary artery disease. *Eur. J. Endocrinol.* 2010; 162: 879–886.

Adres do korespondencji: lek. Ewelina Kowalczyk, Katedra i Klinika Kardiologii, Uniwersytet Medyczny w Łodzi, Wojewódzki Szpital Specjalistyczny im. Władysława Biegańskiego, ul. Kniaziewiczza 1/5, 91–347 Łódź, e-mail: e.kowalczyk@o2.pl