

Ocena prawej komory za pomocą tkankowej echokardiografii dopplerowskiej a stężenie NT-proBNP w surowicy u chorych na kardiomiopatię rozstrzeniową

Witold Streb¹, Jolanta Nowak², Anna Śliwińska¹, Beata Spinczyk², Mariola Szulik¹,
Agata Duszańska¹, Ewa Uszok-Stenzel², Mariusz Kalinowski¹, Zbigniew Kalarus¹,
Lech Poloński² i Tomasz Kukulski¹

¹I Klinika Kardiologii Śląskiej Akademii Medycznej w Zabrze

²III Klinika Kardiologii Śląskiej Akademii Medycznej w Zabrze

Przedrukowano za zgodą z: *Cardiology Journal* 2007; 14: 167–173

Streszczenie

Wstęp: W przebiegu kardiomiopatii rozstrzeniowej (DCM) często dochodzi do upośledzenia funkcji prawej komory. Celem niniejszej pracy była ocena czynności prawej komory z użyciem tkankowej echokardiografii dopplerowskiej (TDI) oraz analiza związku między stężeniem N-końcowego mózgowego peptydu natriuretycznego (NT-proBNP) w surowicy krwi a parametrami mechanicznymi prawej komory u chorych na DCM.

Metody: Badaniem objęto 29 osób z DCM. W zależności od stężenia NT-proBNP chorych podzielono na grupę I ($n = 21$), ze stężeniem NT-proBNP powyżej 500 pg/ml, i grupę II ($n = 8$) ze stężeniem NT-proBNP poniżej 500 pg/ml. Porównywano parametry uzyskane w trakcie badania za pomocą TDI: prędkość miokardium (VEL), odkształcenie (ϵ) i tempo odkształcania (SR) dla wolnej ściany prawej komory.

Wyniki: Analizowane grupy nie różniły się charakterystyką kliniczną, parametrami globalnej i regionalnej funkcji skurczowej lewej komory, a także globalnymi wskaźnikami czynności prawej komory. W grupie I stwierdzono statystycznie znacznie niższe wartości maksymalnego ϵ w segmencie koniuszkowym ($-17 \pm 10\%$ vs. $-29 \pm 7\%$; $p = 0,0168$) i środkowym ($-13 \pm 6\%$ vs. $-25 \pm 5\%$; $p = 0,0023$) wolnej ściany prawej komory. Ponadto w grupie I stwierdzono istotnie niższe wartości maksymalnego SR w segmencie koniuszkowym ($-1,56 \pm 0,6 \text{ s}^{-1}$ vs. $-1,071 \pm 0,5 \text{ s}^{-1}$; $p = 0,0358$) i środkowym ($-0,99 \pm 0,38 \text{ s}^{-1}$ vs. $-1,55 \pm 0,37 \text{ s}^{-1}$; $p = 0,0044$) wolnej ściany prawej komory.

Wnioski: Zaburzenia funkcji prawej komory są najwyraźniej zaznaczone w segmencie środkowym i koniuszkowym. Wartości maksymalnego ϵ i SR dla wolnej ściany prawej komory są niższe u chorych na DCM ze stężeniem NT-proBNP powyżej 500 pg/ml w porównaniu

Adres do korespondencji: Dr med. Witold Streb
I Klinika Kardiologii Śl. AM
ul. Szpitalna 2, 41–800 Zabrze
tel. (0 32) 271 34 14, faks (0 32) 271 92 76
e-mail: streb@wp.pl

z pacjentami z DCM i NT-proBNP poniżej 500 pg/ml. (Folia Cardiologica Excerpta 2007; 2: 194–200)

Słowa kluczowe: kardiomiopatia rozstrzeniowa, funkcja komór, echokardiografia dopplerowska, N-końcowy mózgowy peptyd natriuretyczny

Wstęp

Zaburzenia funkcji skurczowej i rozkurczowej lewej komory (LV, *left ventricle*) w kardiomiopatii rozstrzeniowej (DCM, *dilated cardiomyopathy*) są dobrze udokumentowane. Nie tylko korelują z objawami klinicznymi niewydolności serca, ale według niektórych autorów są niezależnymi czynnikami rokowniczymi w DCM [1, 2]. W przebiegu tego schorzenia często dochodzi także do upośledzenia funkcji prawej komory (RV, *right ventricle*), które może być następstwem niewydolności LV, zaburzeniem współzależności pracy obu komór serca oraz zajęcia RV przez proces chorobowy [3]. Ocena czynności RV u chorych na DCM jest istotna ze względu na istnienie związku między jej funkcją i wydolnością pacjentów, a także wpływem czynności RV na rokowanie u osób z DCM [4, 5]. Tymczasem możliwości oceny funkcji RV przy użyciu dostępnych metod obrazowania są ograniczone.

Wprowadzenie do praktyki klinicznej obrazowania z wykorzystaniem tkankowej techniki echokardiografii dopplerowskiej (TDI, *tissue Doppler imaging*) umożliwiło obiektywną i ilościową ocenę regionalnej funkcji mięśnia sercowego RV [6, 7]. Jednak nie udokumentowano przydatności TDI w ocenie RV u chorych na DCM.

Pomiar N-końcowego fragmentu mózgowego peptydu natriuretycznego (NT-proBNP, *NT-brain natriuretic peptide*) w surowicy krwi osób z niewydolnością serca jest obecnie klinicznym standardem oceny progresji choroby. Niektórzy autorzy uznają ten peptyd za wskaźnik upośledzonej funkcji RV

u pacjentów ze skurczową niewydolnością LV [8], dlatego istotne jest określenie związku między stężeniem NT-proBNP a parametrami funkcji mechanicznej RV.

Celem niniejszej pracy była ocena funkcji RV za pomocą TDI w porównaniu ze stężeniem NT-proBNP w surowicy krwi u chorych na DCM.

Metody

Grupa badana

Do badania włączono 29 kolejnych pacjentów z DCM. Rozpoznanie DCM ustalono według kryteriów Światowej Organizacji Zdrowia (WHO, *World Health Organization*). U wszystkich chorych wykluczono obecność istotnych przewężzeń tętnic nasierdziejowych na podstawie koronarografii. Wszystkich pacjentów leczono optymalnie; przyjmowali oni inhibitory konwertazy angiotensyny, beta-blokery, diuretyki oraz ewentualnie preparaty naporstnicy. U wszystkich badanych wykonano oznaczenia NT-proBNP w surowicy krwi metodą ECLIA (*ElectroChemiLuminescence ImmunoAssay*). W zależności od stężenia NT-proBNP chorych przypisano do 2 grup:

- grupy I (n = 21) — ze stężeniem NT-proBNP powyżej 500 pg/ml;
- grupy II (n = 8) — ze stężeniem NT-proBNP poniżej 500 pg/ml.

Charakterystykę obu grup podano w tabeli 1.

Badanie echokardiograficzne

U wszystkich chorych wykonano badanie echokardiograficzne w standardowych projekcjach

Tabela 1. Charakterystyka badanych grup

	Grupa I (n = 21)	Grupa II (n = 8)	p
Wiek (lata)	46,47 ± 13,25	48,37 ± 10,83	NS
NYHA I	1 (4,78%)	2 (25%)	NS
NYHA II	16 (76%)	6 (75%)	NS
NYHA III	4 (19,22%)	0 (0%)	NS
Stężenie NT-proBNP [pg/ml]	2372 ± 1723	240 ± 177	0,0018
Szerokość zespołu QRS [ms]	145 ± 39	146 ± 26	NS

NYHA — klasyfikacja według Nowojorskiego Towarzystwa Kardiologicznego (*New York Heart Association*); NT-proBNP (*NT-brain natriuretic peptide*) — N-końcowy fragment peptydu natriuretycznego; NS — nieistotne statystycznie

w prezentacji *M-mode* oraz 2D, poszerzone o rejestrację TDI. Badania wykonała jedna, doświadczona osoba za pomocą aparatu VIVID 5 (General Electric) wyposażonego w głowicę 2,5 MHz.

Wymiary LV i RV mierzono zgodnie z zaleceniami Amerykańskiego Towarzystwa Echokardiograficznego (*American Society of Echocardiography*), a frakcję wyrzutową lewej komory (LVEF, *left ventricular ejection fraction*) obliczano metodą Simpsona w projekcji koniuszkowej 4-jamowej. Analogicznie w tej projekcji oceniano objętość skurczową i rozkurczową RV, a na ich podstawie frakcję wyrzutową RV oraz obliczano skurczową zmianę pola powierzchni prawej komory, będącą stosunkiem różnicy pola powierzchni prawej komory w rozkurczu i skurczu do pola powierzchni RV w rozkurczu wyrażonym w procentach. W prezentacji *M-mode* w projekcji 4-jamowej oceniano także skurczową amplitudę ruchu pierścienia trójdzielnego (TAPSE, *tricuspid annulus plane systolic excursion*), umiejscawiając linię *M-mode* możliwie jak najbardziej prostopadle do płaszczyzny pierścienia trójdzielnego [9].

Badanie TDI wykonywano dla wolnej ściany RV w koniuszkowej projekcji 4-jamowej, z uwzględnieniem jak najmniejszego kąta między wiązką ultradźwięków a podłużną osią wolnej ściany prawej komory. Zapisu obrazów w trybie kolorowego TDI dokonywano w okresie krótkiego bezdechu, w czasie 3 kolejnych ewolucji w zapisie EKG, z częstotścią próbkowania obrazu co najmniej 120 klatek/s. Dane archiwizowano na nośniku cyfrowym, a następnie analizowano z wykorzystaniem oprogramowania SPEQLE 3.52 (Software Package for Echocardiographic Quantification, LEuven, Belgium).

Analiza tkankowej echokardiografii dopplerowskiej

Parametry TDI oceniano dla segmentu podstawnego (część napływowa), środkowego i koniuszkowego (część odpływowa) wolnej ściany RV w osi podłużnej. Położenie obszaru próbkowania w obrębie mięśnia wolnej ściany RV ustalano, śledząc jego ruch w prezentacji 2D (*tissue tracking*). Podokresy w cyklu pracy serca identyfikowano na podstawie rejestracji zamknięcia zastawki aortalnej (koniec okresu wyrzutowego LV) oraz otwarcia zastawki mitralnej (początek okresu napełniania LV). Dla wolnej ściany prawej komory, w okresie wyrzutu, analizowano maksymalną prędkość mięśnia sercowego (VEL, *velocity*), maksymalne odkształcenie (ϵ , *strain*) oraz maksymalne tempo odkształcania mięśnia sercowego (SR, *strain rate*). Odkształcenie definiuje się jako stosunek różnicy długości końcowej i początkowej w odniesieniu do długości początkowej włókna,

wyrażony procentowo. Natomiast tempo regionalnego odkształcania odzwierciedla przestrzenny gradient prędkości miokardialnej, a jego jednostką jest s^{-1} [10].

Analiza statystyczna

Analizę statystyczną przeprowadzano przy użyciu oprogramowania Statistica 6 (StatSoft, Tulsa, USA). Porównując obie grupy, wykorzystano nieparametryczny test Manna-Whitneya. Za znamienne statystycznie przyjęto poziom istotności p mniejsze od 0,05. Wartości przedstawiono jako średnie arytmetyczne oraz odchylenie standardowe (SD, *standard deviation*).

Wyniki

Analizowane grupy nie różniły się istotnie statystycznie pod względem wieku ($46,7 \pm 13$ lat *vs.* $48,37 \pm 10$ lat) i stopnia zaawansowania objawów niewydolności serca w skali NYHA (tab. 1). Nie stwierdzono również znamienych różnic w szerokości zespołów QRS (145 ± 39 *vs.* 146 ± 26 ms). Średnie stężenie NT-proBNP w grupie I wynosiło 2372 ± 1723 pg/ml, a w grupie II — 240 ± 177 pg/ml.

Nie wykazano, aby obie grupy różniły się istotnie parametrami globalnej funkcji LV, takimi jak objętość późnorozkurczowa, objętość skurczowa, LVEF, wymiar późnorozkurczowy i skurczowy LV w projekcji przymostkowej w osi długiej (tab. 2). W przypadku LV nie stwierdzono również znamienych statystycznie różnic w wartościach parametrów funkcji regionalnej (VEL, ϵ , SR), analizowanych dla przegrody międzykomorowej i ściany przedniej w projekcji 4-jamowej (skracanie podłużne) oraz ściany tylnej w osi krótkiej (skracanie poprzeczne). Wyniki dotyczące regionalnej funkcji skurczowej LV przedstawiono w tabeli 3.

Na podstawie uzyskanych rezultatów stwierdzono, że parametry globalnej funkcji RV (skurczowa zmiana pola powierzchni, ruchomość skurczowa płaszczyzny pierścienia trójdzielnego, frakcja wyrzutowa) były obniżone w obu analizowanych grupach w stosunku do normy dla zdrowych osób. Ponadto w grupie I w porównaniu z grupą II stwierdzono niższe wartości skurczowej zmiany pola powierzchni RV ($26 \pm 11\%$ *vs.* $30 \pm 10\%$), ruchomości skurczowej płaszczyzny pierścienia trójdzielnego ($1,6 \pm 0,4$ cm *vs.* $1,7 \pm 0,4$ cm) oraz frakcji wyrzutowej RV ($34 \pm 16,5\%$ *vs.* $43 \pm 13\%$), choć nie były to różnice znamienne statystycznie (tab. 4).

W grupie I maksymalne odkształcenie w okresie skurczu było statystycznie znamienne niższe w porównaniu z grupą II w zakresie segmentu koniuszkowego ($-17 \pm 10\%$ *vs.* $-29 \pm 7\%$;

Tabela 2. Parametry oceniające globalną funkcję lewej komory

	Grupa I (n = 21)	Grupa II (n = 8)	p
Wymiar rozkurczowy lewej komory [mm]	72,14 ± 5,06	69 ± 8,66	NS
Wymiar skurczowy lewej komory [mm]	58,95 ± 5,32	54,37 ± 9,84	NS
Fracja wyrzutowa lewej komory (%)	27,76 ± 5,89	31,25 ± 8,66	NS
Objętość rozkurczowa lewej komory [ml]	253,85 ± 46,42	248,62 ± 79,63	NS
Objętość skurczowa lewej komory [ml]	183,71 ± 37,83	170,75 ± 66,64	NS

NS — nieistotne statystycznie

Tabela 3. Ocena regionalnej funkcji lewej komory

	Grupa I			Grupa II		
	VEL max [ms ⁻¹]	ε max [%]	SR max [s ⁻¹]	VEL max [ms ⁻¹]	ε max [%]	SR max [s ⁻¹]
Ściana przednia						
Segment koniuszkowy	0,0085 ± 0,02	-5,22 ± 7	-0,4662 ± 0,66	0,0047 ± 0,02	-9,00 ± 8	-1,0061 ± 1,19
Segment środkowy	0,0127 ± 0,31	-2,45 ± 7	-0,4451 ± 0,53	0,0060 ± 0,02	-6,15 ± 4	-0,1188 ± 0,83
Segment podstawny	0,0151 ± 0,02	-1,50 ± 7	-0,6980 ± 0,07	0,0179 ± 0,02	-0,97 ± 4	-0,8139 ± 0,44
Przegroda międzykomorowa						
Segment koniuszkowy	0,0225 ± 0,02	-4,5 ± 9	-0,5137 ± 0,65	0,0213 ± 0,01	-7,6 ± 9	-0,68 ± 0,60
Segment środkowy	0,025 ± 0,018	-5,68 ± 6	-0,715 ± 0,518	0,0260 ± 0,015	-6,83 ± 6	-0,7240 ± 0,23
Segment podstawny	0,0271 ± 0,02	-2,28 ± 12	-0,6885 ± 0,31	0,0263 ± 0,02	-2,8 ± 1	-0,4327 ± 0,36
Oś krótka						
Segment podstawny ściany tylnej	0,0212 ± 0,008	11,13 ± 14	0,8534 ± 0,86	0,0306 ± 0,009	10,24 ± 15	1,05 ± 0,77

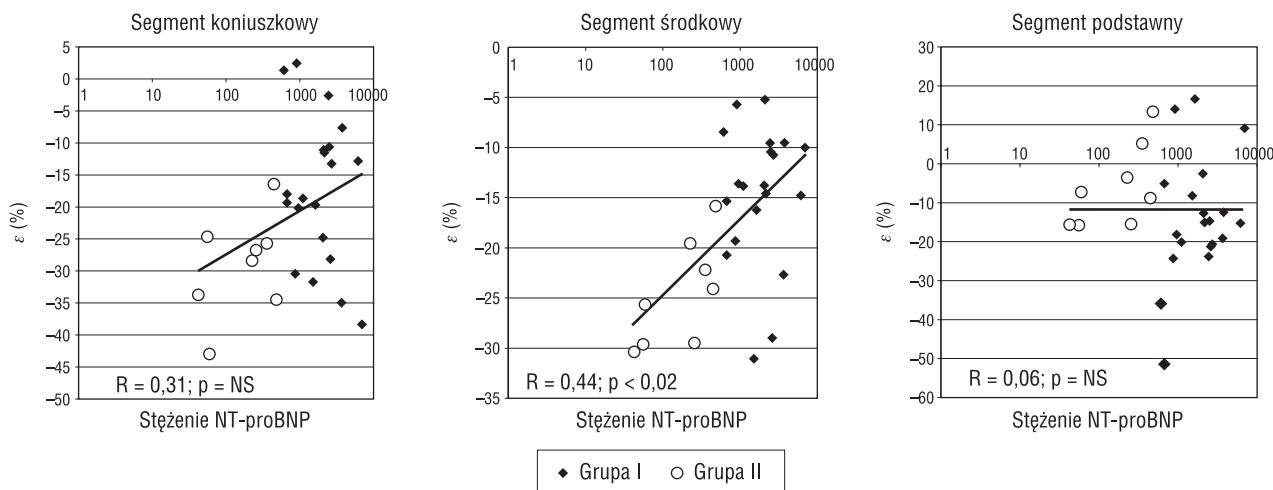
VEL (*velocity*) — maksymalna prędkość mięśnia sercowego; ε (*strain*) — maksymalne odkształcenie mięśnia sercowego; SR (*strain rate*) — maksymalne tempo odkształcania mięśnia sercowego**Tabela 4.** Parametry oceniające globalną funkcję prawej komory

	Grupa I	Grupa II	p
Wymiar RV w projekcji przymostkowej [mm]	30,4 ± 4,3	30,5 ± 4,3	NS
Pole RV w rozkurczu [cm ²]	24,2 ± 6	23,5 ± 4,2	NS
Pole RV w skurczu [cm ²]	18 ± 5,8	16,1 ± 2,4	NS
Skurczowa zmiana pola powierzchni RV [%]	26 ± 11	30 ± 10	NS
Rozkurczowa objętość RV [ml]	56,3 ± 20	55 ± 14	NS
Skurczowa objętość RV [ml]	37,5 ± 18	30,9 ± 8,3	NS
Fracja wyrzutowa RV [%]	34 ± 16,5	43 ± 13	NS
Ruchomość skurczowa płaszczyzny pierścienia trójdzielnego [cm]	1,6 ± 0,4	1,7 ± 0,4	NS

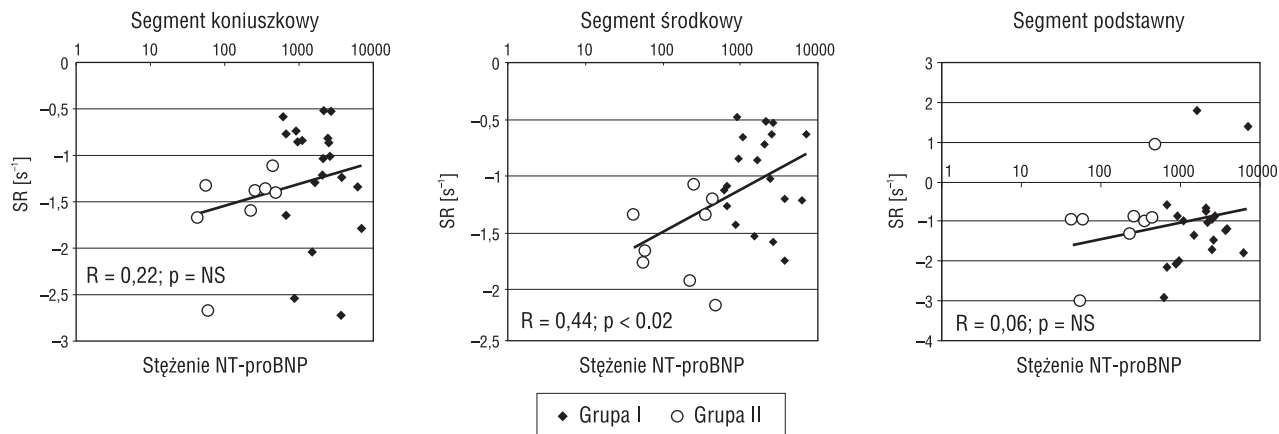
RV (*right ventricle*) — prawa komora; NS — nieistotne statystycznie

p = 0,0168) oraz środkowego (-13 ± 6% vs. -24,6 ± ± 5%; p = 0,023) wolnej ściany RV. Tymczasem nie stwierdzono różnic w wartości maksymalnego ε mierzonego dla segmentu podstawnego między obiema grupami (grupa I: -0,14 ± 0,1 vs. grupa II: -0,06 ± 0,1; NS). Wyniki analizy maksymalnego ε dla omawianych segmentów wraz z trendami zależności maksymalnego ε od stężenia NT-proBNP dla wolnej ściany prawej komory przedstawiono na rycinie 1.

Maksymalny wskaźnik SR w segmencie koniuszkowym był również wyższy w grupie II niż w grupie I (-1,56 ± 0,6 s⁻¹ vs. -1,071 ± 0,5 s⁻¹; p = 0,0358). Istotną różnicę obserwowano w wartościach maksymalnego SR w segmencie medialnym (-0,989 ± 0,38 s⁻¹ w grupie I vs. -1,551 ± 0,37 s⁻¹ w grupie II; p = 0,0044) i jej brak w odniesieniu do segmentu podstawnego (-1,073 ± 1,06 s⁻¹ vs. -0,996 ± ± 1,05 s⁻¹; NS). Różnice w wartościach maksymalnego



Rycina 1. Maksymalne odkształcenie miokardium (ε) w okresie skurczu lewej komory dla segmentu koniuszkowego, środkowego i podstawnego wolnej ściany prawej komory



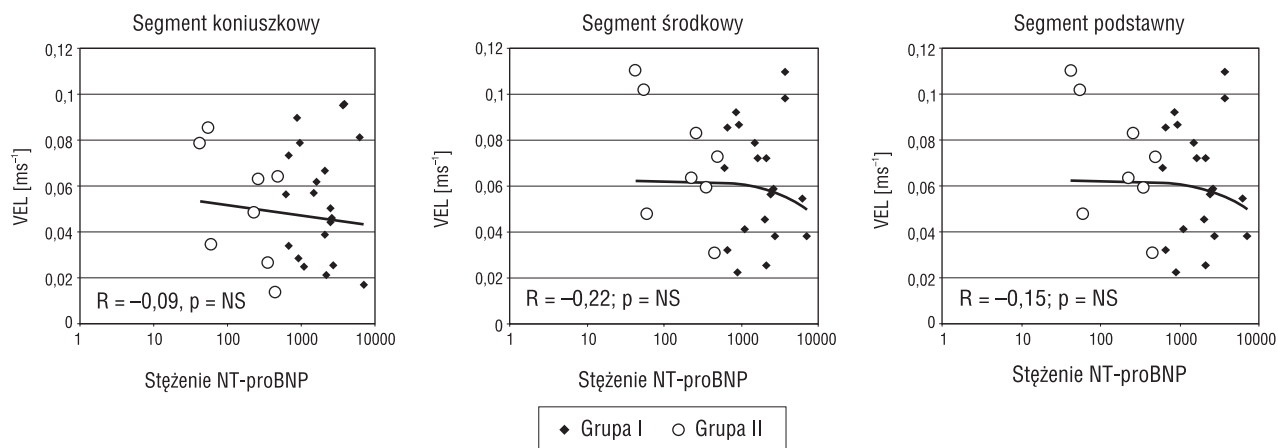
Rycina 2. Maksymalne tempo odkształcenia miokardium (SR) w okresie skurczu lewej komory dla segmentu koniuszkowego, środkowego i podstawnego wolnej ściany prawej komory

SR w obrębie poszczególnych segmentów wolnej ściany RV dla obu grup oraz zależność SR od stężenia NT-proBNP przedstawiono na rycinie 2.

W analizie nie ujawniono statystycznie znamiennej różnicy między obiema grupami w wartościach VEL w okresie skurczu, mierzonej w obrębie segmentu koniuszkowego, środkowego i podstawnego wolnej ściany prawej komory. Maksymalna VEL w segmencie koniuszkowym wynosiła $0,049 \pm 0,03$ m/s w grupie I i $0,052 \pm 0,03$ m/s w grupie II, w segmencie środkowym odpowiednio: $0,063 \pm 0,02$ m/s vs. $0,071 \pm 0,02$ m/s, a w segmencie podstawnym odpowiednio $0,075 \pm 0,03$ m/s vs. $0,082 \pm 0,02$ m/s. Wartości VEL przedstawiono na rycinie 3.

Dyskusja

Dotychczas tylko w nielicznych badaniach udokumentowano, że upośledzenie funkcji RV jest częste u chorych z niewydolnością serca. Polak i wsp. [11] stwierdzili, że pacjenci z frakcją wyrzutową RV poniżej 35% w spoczynku charakteryzują się znacznie wyższą śmiertelnością w 2-letniej obserwacji. Di Salvo i wsp. [12] wykazali, że funkcja RV silnie wpływa na rokowanie u chorych z zaawansowaną niewydolnością serca niż maksymalne zużycie tlenu w trakcie testu wysiłkowego. Ocena funkcji RV jest niewątpliwie użyteczna w przewidywaniu rokowania w grupie chorych na DCM, jednak żadna z dostępnych metod obrazowania nie jest optymalna w ocenie prawej komory.



Rycina 3. Maksymalna prędkość miokardium (VEL) w okresie skurczu lewej komory dla segmentu koniuszkowego, środkowego i podstawnego wolnej ściany prawej komory

Oceny funkcji RV podejmowano się przy użyciu termodylucji, wentrykulografii, rezonansu magnetycznego, scyntygrafii i echokardiografii. Każda z tych technik ma swoje zalety i ograniczenia, a ponieważ echokardiografia jest powszechnie dostępną, nieinwazyjną metodą obrazowania, właśnie ją próbowano niejednokrotnie wykorzystać w tym celu. U osób z niewydolnością serca oceniano echokardiograficzne parametry funkcji RV, takie jak: objętości, frakcję wyrzutową, zmianę pola powierzchni RV między rozkurczem i skurczem, ruch płaszczyzny pierścienia trójdzielnego czy też skracanie w osi podłużnej RV [13, 14]. Jednak dopiero wprowadzenie zapisu TDI w aparatach echokardiograficznych stworzyło warunki do ilościowej oceny regionalnej funkcji prawej komory [15].

W przeciwieństwie do konwencjonalnego badania dopplerowskiego w badaniu ruchu miokardium rejestrowane sygnały charakteryzują się relatywnie niskimi prędkościami i wysoką amplitudą sygnału. Współczesne aparaty echokardiograficzne umożliwiają jednoczesną rejestrację w prezentacji 2D i TDI, z rozdzielczością czasową wynoszącą ok. 10 ms, a więc wystarczającą do identyfikacji większości okresów ewolucji pracy serca [16]. Dowiedziono, że prędkość odkształcania koreluje z kurczliwością mięśnia sercowego. Wartości regionalnej prędkości, odkształcania i tempa odkształcania u zdrowych osób dla wolnej ściany RV opisali Kowalski i wsp. [10].

W przeprowadzonym badaniu maksymalna prędkość miokardium w okresie wyrzutu RV była niższa w obu grupach w porównaniu z normami podawanymi w piśmiennictwie dla zdrowych osób. Gradient prędkości wzdłuż wolnej ściany RV od podstawy do koniuszka zachowywał się w sposób podobny do opisywanego u osób zdrowych.

Rejestrowane prędkości miokardium nie różniły się statystycznie w grupach I i II. Stosując pomiar prędkości, wykazano upośledzenie mechaniki RV u chorych na DCM, natomiast nie stwierdzono związku z prędkością ściany RV a jej przeciążeniem wyrażonym przez pomiar NT-proBNP.

W odróżnieniu od profilu prędkości miokardium ϵ i SR odzwierciedlają odkształcanie samego miokardium, a nie jego przemieszczenie względem głowicy. Dowiedziono przewagi tych wskaźników w ocenie funkcji mięśnia sercowego, a wynika ona właśnie z pomiarów odkształcania samego miokardium, a nie jego translacji względem głowicy ultrasonograficznej [17, 18].

W przeprowadzonym badaniu u chorych na DCM dla wszystkich segmentów RV i LV maksymalny ϵ w okresie skurczu był obniżony w porównaniu z wartościami referencyjnymi dla zdrowych osób. Obie analizowane grupy różniły się istotnie pod względem jego wielkości w segmencie środkowym i koniuszkowym. W grupie II były one nieznacznie niższe w odniesieniu do norm, podczas gdy wartości ϵ w tych segmentach w grupie I były znacząco mniejsze.

Podobne zmiany obserwowano w wartościach SR. W obu grupach we wszystkich segmentach wolnej ściany RV były one mniejsze niż wartości u osób zdrowych, a znaczące obniżenie SR obserwowano w segmencie środkowym i koniuszkowym w grupie I.

Na podstawie przeprowadzonej analizy można sądzić, że zmiany wartości SR są wtórne do podniesionego oporu naczyniowego w krążeniu płucnym, wynikającego z niewydolności LV, gdyż najwyraźniejsze zmiany w omawianych parametrach TDI obserwowano w segmentach wolnej ściany RV, które stanowią drogę odpływu z prawej komory.

Dzięki przeprowadzonemu badaniu uzyskano dowody wskazujące na zasadność stosowania echokardiografii z użyciem TDI w ocenie RV u chorych z niewydolnością serca w przebiegu DCM. Analizowane grupy nie różniły się w sposób istotny charakterystyką kliniczną, parametrami globalnej i regionalnej funkcji LV, a także globalnymi wskaźnikami funkcji RV. Jedynie wyniki TDI wykazały u chorych z wyższymi wartościami stężenia NT-proBNP w przebiegu zaawansowanej niewydolności serca w DCM istotnie niższe wartości ϵ i SR dla wolnej ściany RV w segmencie środkowym i koniuszkowym.

Ograniczenia pracy

Prędkość odkształcania i tempo odkształcania obliczono w odniesieniu do wektora prędkości dopplerowskiej zarejestrowanej wzdłuż wiązki ultradźwiękowej. Przy dużych wahaniach kąta wiązki ultradźwięków i nachylenia można spodziewać się innych wartości VEL, ϵ i SR niż wyliczonych na podstawie śledzenia cząstki obrazu tzw. *speqle tracking*.

W niniejszej pracy nie ustalono wartości rokowniczej wskaźników odkształcania regionalnego u chorych z DCM ze względu na brak oceny odległej.

Ograniczeniem pracy jest również mała liczebność, zwłaszcza grupy II, zmniejszająca wartość wyliczeń statystycznych.

Wnioski

1. Na podstawie przeprowadzonego badania można wnioskować, że u pacjentów z lewokomorową niewydolnością serca upośledzone odkształcanie wolnej ściany prawej komory (ϵ , SR) silniej wiąże się ze stężeniem NT-proBNP niż wskaźniki regionalnej funkcji lewej komory.
2. Zaburzenia funkcji prawej komory są najwyraźniej zaznaczone w segmencie środkowym i koniuszkowym.
3. Tkankowa echokardiografia dopplerowska może być użyteczną metodą w ocenie progresji zaburzeń czynności prawej komory u chorych na kardiomiopatię rozstrzeniową, przy czym ϵ i SR wykazują przewagę nad oceną prędkości miokardium.

Piśmiennictwo

1. Xie G., Berk M., Smith M., Gurley J., DeMaria A. Prognostic value of Doppler transmitral flow patterns in patients with congestive heart failure. *J. Am. Coll. Cardiol.* 1994; 24: 132–139.
2. Rihal C., Nishimura R., Hatle L., Bailey K., Tajik A. Systolic and diastolic dysfunction in patients with clinical diagnosis of dilated cardiomyopathy. Relation

- to symptoms and prognosis. *Circulation* 1994; 90: 2772–2779.
3. Guarracino F., Cariello C., Danella A. i wsp. Right ventricular failure: physiology and assessment. *Minerva Anesthesiol.* 2005; 71: 307–312.
 4. Baker B., Wilen M., Boyd C., Dinh H., Franciosa J. Relation of right ventricular ejection fraction to exercise capacity in chronic left ventricular failure. *Am. J. Cardiol.* 1984; 54: 596–599.
 5. Di Salvo T., Mathier M., Semigran M., Dec W. Preserved right ventricular ejection fraction predicts exercise capacity and survival in advanced heart failure. *J. Am. Coll. Cardiol.* 1995; 25: 1143–1153.
 6. Kukulski T., Hubbert L., Arnold M., Wranne B., Hatle L., Sutherland G. Normal regional right ventricular function and its change with age: a Doppler myocardial imaging study. *J. Am. Soc. Echocardiogr.* 2000; 13: 194–204.
 7. Lopez-Candales A., Dohi K., Bazaz R., Edelman K. Relation of right ventricular free wall mechanical delay to right ventricular dysfunction as determined by tissue Doppler imaging. *Am. J. Cardiol.* 2005; 96: 602–606.
 8. Mariano-Goulart D., Eberlé M., Boudousq V. i wsp. Major increase in brain natriuretic peptide indicates right ventricular systolic dysfunction in patients with heart failure 2003. *Eur. J. Heart Fail.* 2003; 5: 481–488.
 9. Kurzyna M., Torbicki A., Pruszczyk P. Ocena prawej komory. W: Hoffman P., Kasprzak J. red. Echokardiografia. Wydawnictwo Via Medica, Gdańsk 2005: 52–58.
 10. Kowalski M., Kukulski T., Jamal F. i wsp. Can natural strain and strain rate quantify regional myocardial deformation? A study in healthy subjects. *Ultras. Med. Biol.* 2001; 27: 1087–1097.
 11. Polak J., Holman L., Wynne J., Colucci W. Right ventricular ejection fraction: an indicator of increased mortality in patients with congestive heart failure associated with coronary artery disease. *J. Am. Coll. Cardiol.* 1983; 2: 217–224.
 12. Di Salvo T., Mathier M., Semigran M., Dec W. Preserved right ventricular ejection fraction predicts exercise capacity and survival in advanced heart failure. *J. Am. Coll. Cardiol.* 1995; 25: 1143–1153.
 13. La Vecchia L., Zanolla L., Karoto L. i wsp. Reduced right ventricular ejection fraction as a marker for idiopathic dilated cardiomyopathy compared with ischemic left ventricular dysfunction. *Am. Heart J.* 2001; 142: 181–189.
 14. Karatasakis G., Karagounis L., Kalyvas P. i wsp. Prognostic significance of echocardiographically estimated right ventricular shortening in advanced heart failure. *Am. J. Cardiol.* 1998; 82: 329–334.
 15. Kowalski M., Kukulski T., Ionescu A. The right ventricle. W: Sutherland G., Hatle L., Rademakers F., Claus P., D'Hooge J., Bijns B. red. Doppler myocardial imaging. Leuven University Press, Leuven 2003.
 16. Hatle L., Sutherland G. Regional myocardial function — a new approach. *Eur. Heart J.* 2000; 21: 1337–1357.
 17. Abraham T., Laskowski C., Zhan W. i wsp. Myocardial contractility by strain echocardiography: comparison with physiological measurements in an *in vitro* model. *Am. J. Physiol. Heart Circ. Physiol.* 2003; 285: H2599–H2604.
 18. Pislaru C., Abraham T., Belohlavek M. Strain and strain rate echocardiography. *Curr. Opin. Cardiol.* 2002; 17: 443–454.