

Trombocytopenia indukowana abciksamem w ostrym zespole wieńcowym

Magdalena D. Dąbrowska¹, Wiesław Cybulski², Andrzej Ochała²

¹Studenckie Towarzystwo Naukowe przy III Klinice Kardiologii
Śląskiego Uniwersytetu Medycznego w Katowicach

²III Klinika Kardiologii Śląskiego Uniwersytetu Medycznego w Katowicach

Streszczenie

Leczenie przeciwplatekowe stało się jednym z najistotniejszych elementów współczesnej terapii kardiologicznej. Stosowanie inhibitorów GP_{IIB/IIIa} jest uznanym sposobem postępowania w okresie okołozabiegowym podczas inwazyjnego leczenia ostrych zespołów wieńcowych. Trombocytopenia jest jednym z rzadkich działań niepożądanych ujawniających się po zastosowaniu tej grupy leków. Poniżej omówiono przypadek pacjenta z ostrym zespołem wieńcowym obciążonego wywiadem w kierunku choroby nowotworowej, u którego po powtórny zastosowaniu abciksimabu w krótkim czasie doszło do bezobjawowej, ciężkiej małopłytkowości. (Folia Cardiologica Excerpta 2010; 5, 4: 242–245)

Słowa kluczowe: małopłytkowość, inhibitory GPIIb/IIIa, ostry zespół wieńcowy

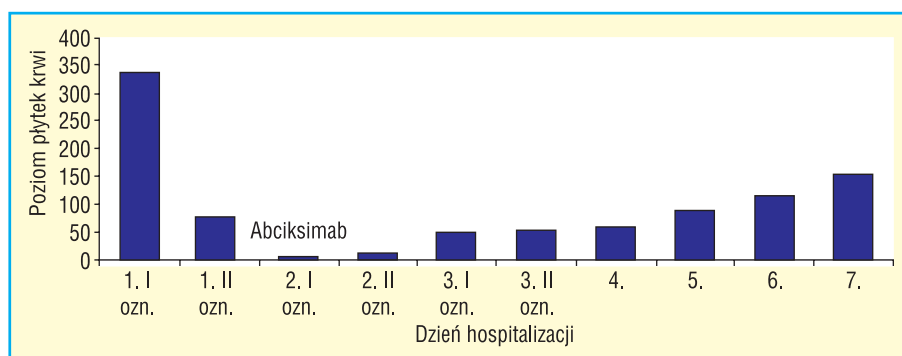
Receptor GP_{IIB/IIIa} na powierzchni płytek krwi jest punktem końcowym wszystkich dróg aktywacji trombocytów. Przeciwdziałanie agregacji płytek za pomocą inhibitorów GP_{IIB/IIIa} stabilizuje uszkodzoną ścianę tętnicy, hamując tworzenie się zakrzepu. Korzyści wynikające z ich wczesnego stosowania w zawałe serca bez uniesienia odcinka ST (NSTEMI, *no ST elevation myocardial infarction*) u pacjentów wysokiego ryzyka udowodniono w badaniu *Can Rapid Risk Stratification of Unstable Angina Patients Suppress Adverse Outcomes with Early Implementation of the ACC/AHA Guidelines* (CRUSADE) [1] oraz rejestrze *National Registry of Myocardial Infarction* (NMRI) [2]. Jednym z rzadkich, lecz poważnych działań niepożądanych stosowania inhibitorów GP_{IIB/IIIa} jest trombocytopenia, występująca w 1–5% przypadków [3–5]. Powikłanie to częściej pojawia się po powtórny zastosowaniu inhibitorów GP_{IIB/IIIa}, szczególnie w przypadku abciksimabu [6]. Mechanizmem odpowiedzialnym za tę

reakcję jest powstawanie przeciwciał przeciwko trombocytom opłaszczonym abciksamem [7]. Preferowanym sposobem leczenia małopłytkowości jest postępowanie objawowe ze względu na fakt, że trombocytopenia po inhibitorach GP_{IIB/IIIa} najczęściej ma przejściowy, samoograniczający się charakter [8].

Opis przypadku

W czerwcu 2010 roku 72-letni mężczyzna z czynnikami ryzyka choroby wieńcowej (nadciśnienie tętnicze, dyslipidemia) został przyjęty w trybie pilnym do oddziału kardiologii z powodu zawału serca bez uniesienia odcinka ST. Chory przebył w 2008 roku zawał ściany przedniej mięśnia sercowego, który leczono angioplastyką wieńcową tętnicy międzykomorowej przedniej z implantacją stentu. Zastosowano farmakoterapię zalecaną w inwazyjnej strategii leczenia ostrych zespołów wieńcowych (kwas acetylosalicylowy, klopidogrel, heparyna

Adres do korespondencji: Magdalena Dąbrowska, Studenckie Koło Naukowe przy III Klinice Kardiologii Śląskiego Uniwersytetu Medycznego w Katowicach, Szpital Kliniczny nr 7, Górnośląskie Centrum Medyczne SUM, ul. Ziołowa 45/47, 40–635 Katowice Ochojec, e-mail: magdalenadianadabrowska@gmail.com



Rycina 1. Profil płytek krwi w trakcie hospitalizacji

drobnocząsteczkowa). Zabieg przeprowadzono w osłonie inhibitora GP_{Ib/IIIa} (ReoProTM). W pierwszych dobach po zabiegu wystąpiła trombocytopenia ze spadkiem liczby płytek do poziomu 2 tysięcy/ μ l, w związku z czym rozpoznano małopłytkowość polekową. Pacjentowi odstawiono leki przeciwplatekcyjne (ASA, clopidogrel) do czasu normalizacji stężenia trombocytów. W 7. dobie hospitalizacji doszło do zakrzepicy w dystalnej części uprzednio implantowanego stentu. Z tego powodu wykonano zabieg balonowej koronaroplastyki wyżej opisanej tętnicy. Zmiany w pozostałych tętnicach (RCA, *right coronary artery*) w trakcie konsultacji kardiologicznej zakwalifikowano do dalszego leczenia zachowawczego. We wrześniu 2009 roku pacjent przeszedł leczenie operacyjne raka jelita grubego, a następnie 5 cykli chemioterapii z zastosowaniem fluorouracylu.

W wykonanym przy przyjęciu elektrokardiogramie obserwowano szczytkowe załamki r i przetrwałe uniesienia odcinka ST o 2 mm w odprowadzeniach V₁-V₃ oraz cechy niepełnego bloku lewej odnogi pęczka Hisa. Ponadto opisywano spłaszczone załamki T w odprowadzeniach II, III, aVF. W badaniu echokardiograficznym uwidoczono obniżoną frakcję wyrzutową lewej komory (EF = 25%), powiększenie wszystkich jam serca, akinezę koniuszka i hipokinezę ściany przedniej, bocznej i dolnej serca.

Po podjęciu decyzji dotyczącej sposobu leczenia pacjent otrzymał kwas acetylosalicylowy, klopidogrel, fraksyparynę, morfinę i nitroglicerynę. Wykonana w trybie pilnym koronarografia uwidoczniła wielopoziomowe zmiany krytyczne w prawej tętnicy wieńcowej, w dystalnym odcinku do 99%, a ponadto okluzję tętnicy międzykomorowej przedniej (LAD, *left anterior descending*) (segment 7.) z obwodem wstecznie wypełniającym się przez kolaterale. Wielokrotna próba udrożnienia RCA nie

powiodła się. W trakcie zabiegu z powodu stanu nadkrzepliwości doszło do dystalnej embolizacji w naczyniu (wykrzepianie na przewodniku). Decyzją zespołu wykonującego zabieg zastosowano inhibitor GP_{Ib/IIIa}. Po podaniu leku liczba płytek krwi zaczęła gwałtownie spadać z wyjściowej liczby 338 tysięcy/ μ l do 4 tysięcy/ μ l w następnym dniu (ryc. 1). W przypadku małopłytkowości nie stwierdzono objawów klinicznych, a wdrożona steroidoterapia spowodowała szybką odpowiedź hematologiczną. W trakcie konsultacji kardiologicznej odroczonego czasu oceny żywotności mięśnia sercowego w obrębie unaczynienia lewej tętnicy wieńcowej. W trakcie hospitalizacji doszło do przejściowych zaburzeń orientacji o charakterze jakościowym. W badaniu neurologicznym nie wykazano ogniskowych cech uszkodzenia ośrodkowego układu nerwowego. Po 6 dniach od zastosowania ReoPro liczba płytek osiągnęła poziom 150 tysięcy/ μ l i pacjent został w dobrym stanie wypisany ze szpitala.

Trzy tygodnie później pacjent został ponownie przyjęty w ramach ostrego dyżuru z powodu objawów niestabilnej choroby wieńcowej. W elektrokardiografii i echokardiografii obrazy były analogiczne do stwierdzonych w trakcie poprzedniej hospitalizacji. Wykonano próbę dobutaminową, w której stwierdzono poprawę kurczliwości miokardium w zakresie unaczynienia LAD i w związku z tym chory został zakwalifikowany do rekonwalescencji kardiologicznej. Liczba płytek krwi w dniu przyjęcia do oddziału wynosiła 311 tysięcy/ μ l. Po podaniu kwasu acetylosalicylowego, klopidogrelu i heparyny drobnocząsteczkowej wykonano koronarografię z dostępu przez tętnicę promieniową i podjęto ponowną próbę udrożnienia prawej tętnicy wieńcowej. Skutecznie implantowano stent metalowy, uzyskując przepływ TIMI 3. Po zabiegu wystąpił przełom nadciśnieniowy (RR 200/120) opanowany farmako-

logicznie. Nie zaobserwowano spadku liczby płytek krwi w trakcie hospitalizacji. Chorego wypisano w stanie dobrym do domu z zaleceniem stosowania kłopidogrelu przez co najmniej 4 tygodnie, kontrolując morfologię krwi i poziom płytek oraz z poleceniem okresowej kontroli w poradni kardiologicznej i onkologicznej.

Omówienie

Przypadek tego pacjenta nasuwa wiele trudności terapeutycznych. Procesy nowotworzenia mogą powodować zaburzenia hemostazy *per se* wynikające z biologii nowotworu, a stosowanie fluorouracylu wiąże się ze zwiększonym ryzykiem wystąpienia pancytopenii wynikającej z supresyjnego działania na szpik. Ponadto inhibitory GP_{I**II**/III_a}, kwas acetylosalicylowy, kłopidogrel i heparyna stosowane w inwazyjnej strategii leczenia ostrych zespołów wieńcowych w istotny sposób wpływają na układ krzepnięcia. W diagnostyce różnicowej opisywanego przypadku rozważano wystąpienie małopłytkowości poheparynowej (HIT) typu II. Dochodzi do niej w przypadku wytworzenia przeciwciał przeciw kompleksowi czynnik płytkowy PF₄–heparyna [9]. Przebyty w trakcie hospitalizacji incydent naczyniowo-mózgowy nasuwa podejrzenie przejściowej mikrozatorowości, która może się pojawić w przypadku HIT [9]. Możliwe było także wystąpienie wykrzepiania wewnątrznaczyniowego (DIC) w przebiegu procesu nowotworowego. Mając na uwadze wystąpienie małopłytkowości w 2008 roku, w trakcie drugiej hospitalizacji na oddziale kardiologii pacjentowi podano fraksyparynę, po której wystąpienie HIT było mniej prawdopodobne. Tak szybki i gwałtowny spadek stężenia trombocytów, a także małopłytkowość po podaniu zarówno heparyny drobnocząsteczkowej z abciksimabem, jak i fraksyparyny z abciksimabem nie przemawia za tym typem powikłania. Prawidłowy profil trombocytów w trakcie ostatniej hospitalizacji wyklucza małopłytkowość po zastosowaniu innych farmaceutyków.

Odwołując się do powyższych rozważań, wydaje się, że najbardziej prawdopodobną przyczyną zaistniałej małopłytkowości było podanie inhibitora GP_{I**II**/III_a}. Rozpoznanie to można potwierdzić, oznaczając obecność przeciwciał przeciw trombocytom opłaszczonym po stosowaniu abciksimabu i wykluczeniu obecności przeciwciał przeciw kompleksom PF₄–heparyna. Takie postępowanie w trakcie leczenia ostrego zespołu wieńcowego nie jest działaniem rutynowym. W owym czasie w laboratorium szpitalnym nie oznaczano przeciwciał przeciw kompleksom PF₄–heparyna.

Chory po przebyłym ostrym zespole wieńcowym z następczą zakrzepicą oraz ciężką małopłytkowością po stosowaniu abciksimabu jest w tym kontekście pacjentem o wielokrotnie zwiększonym ryzyku powikłań. Decyzja zespołu wykonującego zabieg o powtórny zastosowaniu abciksimabu była niezwykle trudna. Z jednej strony powstała nagła potrzeba opanowania zawału serca, z drugiej zaś strony istniała silna obawa przed wystąpieniem trombocytopenii. Z uwagi na stan niezwykle intensywnej hiperkoagulopatii zdecydowano o podaniu inhibitora GP_{I**II**/III_a}. Po otrzymaniu informacji o spadku liczby płytek krwi do wartości patologicznych podano sterydy, które spowodowały skuteczne odtworzenie układu megakariocytowego w ciągu kilku dni. W przypadku wystąpienia powikłań po abciksimabie nie zaleca się jego ponownego stosowania w razie nawrotu dolegliwości wieńcowych, jak również innych inhibitorów GP_{I**II**/III_a} [10].

Kwestia przewlekłego stosowania doustnych leków antykoagulacyjnych w przypadku istnienia procesu rozrostowego z objawami zakrzepowo-zatorowymi po angioplastyce podlega dyskusji. Wystąpienie zakrzepicy w stencie podczas pierwszej hospitalizacji wynikało najpewniej z odstawienia kwasu acetylosalicylowego i kłopidogrelu, będących złotym standardem postępowania przeciwzakrzepowego po implantacji stentu. Ponadto, prowadzenie potrójnej terapii przeciwkrzepliwej jest obciążone istotnie zwiększonym ryzykiem powikłań krwotocznych [11], a rozchwianie układu hemostazy u pacjenta obciążonego wywiadem onkologicznym może pomnożyć to ryzyko. Jednocześnie taka agresywna terapia wymaga niezwyklego zdyscyplinowania pacjenta i lekarza prowadzącego. Rozważając hipotetycznie incydent krwotoczny u pacjenta z nowotworem, u którego stosuje się potrójną terapię przeciwzakrzepową, obciążonego ciężką małopłytkowością w wywiadzie, można się spodziewać dramatycznego przebiegu takiego powikłania.

Trudny i nietypowy przypadek tego chorego sygnalizuje konieczność indywidualizacji terapii oraz holistycznego spojrzenia na pacjenta w praktyce klinicznej. Szczególnie ważne jest wnikliwe analizowanie wyników badań dodatkowych oraz objęcie szczególną opieką tych chorych, którzy mają wysokie ryzyko powikłań okołozabiegowych tego typu.

Piśmiennictwo

1. Peterson E.D. Early glycoprotein IIb/IIIa inhibitor is associated with improved outcomes: a CRUSADE registry substudy. Presented at the First International Quality Improvement Summit on Acute Coronary Syndromes, Orlando, Fla, 2003.

- Peterson E.D., Pollack C.V. Jr, Roe M.T. i wsp. Early use of glycoprotein IIb/IIIa inhibitors in non-ST-elevation acute myocardial infarction: observations from the National Registry of Myocardial Infarction 4. *J. Am. Coll. Cardiol.* 2003; 42: 45–53.
- Topol E.J., Califf R.M., Weisman H.F. i wsp. Randomised trial of coronary intervention with antibody against platelet IIb/IIIa integrin for reduction of clinical restenosis: results at six months. The EPIC Investigators. *Lancet* 1994; 343: 881–886.
- The EPILOG Investigators. Platelet glycoprotein IIb/IIIa receptor blockade and low-dose heparin during percutaneous coronary revascularization. *N. Engl. J. Med.* 1997; 336: 1689–1696.
- The CAPTURE Investigators. Randomised placebo-controlled trial of abciximab before and during coronary intervention in refractory unstable angina: the CAPTURE study. *Lancet* 1997; 349: 14209–14235.
- Dery J.P., Braden G.A., Lincoff A.M. i wsp. Final results of the ReoPro readministration registry. *Am. J. Cardiol.* 2004; 93: 979–984.
- Curtis B.R., Swyers J., Divgi A. i wsp. Thrombocytopenia after second exposure to abciximab is caused by antibodies that recognize abciximab-coated platelets. *Blood* 2002; 99: 2054–2059.
- Rahman N., Jafary F.H. Vanishing platelets: rapid and extreme tirofiban-induced thrombocytopenia after percutaneous coronary intervention for acute myocardial infarction. *Tex. Heart Inst. J.* 2010; 37: 109–112.
- Hong M.S., Amanullah A.M. Heparin-induced thrombocytopenia: a practical review. *Rev. Cardiovasc. Med.* 2010; 11: 13–25.
- Dorsch M.P., Montague D., Rodgers J.E., Patterson C. Abciximab-associated thrombocytopenia after previous tirofiban-related thrombocytopenia. *Pharmacotherapy* 2006; 26: 423–427.
- Dąbrowska M.D. Ocena bezpieczeństwa stosowania kombinowanej terapii przeciwplatekowej i antykoagulacyjnej po zabiegach PCI w obserwacji 30-dniowej — badanie pilotażowe BOAR (Better with OAC or Antiplatelets alone Regimen). Prezentowane podczas XXIV Ogólnopolskiej Studenckiej Konferencji Kardiologicznej, Gdańsk 2010.