

Analiza przyczyn i rodzaju wtórnych zabiegów interwencyjnych po całkowitej korekcji zespołu Fallota u dzieci. Obserwacje wczesne i średnioodległe

Andrzej Rudziński, Elżbieta Olczykowska-Siara, Zbigniew Kordon, Beata Załuska, Maciej Pitak, Krystyna Paruch, Maria Łoś-Stolarczyk i Lesław Szydłowski

Klinika Kardiologii Dziecięcej Collegium Medicum Uniwersytetu Jagiellońskiego w Krakowie

Reason and type of reintervention procedures after total repair of tetralogy of Fallot in childhood. Early and intermediate-term observations

The aim of the study: *The aim of the study was to evaluate reasons, type and frequency of reintervention during early and intermediate time after total correction of tetralogy of Fallot (TOF) in children.*

Material and methods: *The study group consisted of 230 children (137 M and 93 F, ages 53.5 ± 41.4 months, range 2–202; 62 when 24 months of age or younger, 93 within 25–60 months, and 75 older than 60 months of age) who underwent total repair of TOF between 01.01.1990 and 12.31.2000. Ten patients (pts) died (4.3%), mostly (75%) during early (mean 0.42 ± 0.4 month) postoperative period. The remaining pts have been followed up from 1 to 125 months (mean 45.7 ± 35.8). Reasons, type and results of reintervention procedures were evaluated in relation to age of children at primary repair.*

Results: *There were 21 pts (9.1%) who required reintervention (12.9% of the youngest pts, 7.5% and 8% of pts in the remaining age groups) performed from 0.03 to 76 months (mean 21 ± 21.8) after primary repair. Eighteen pts underwent reoperation (because of residual ventricular septal defects in 10, severe right ventricular outflow tract obstruction in 7, main pulmonary artery aneurysm in 2, peripheral pulmonary artery stenosis in 3, severe tricuspid regurgitation in 1, and large collateral arteries in 1). Four pts underwent balloon pulmonary valvuloplasty, with satisfactory results in 3. There was one late death in the reoperation group (4.76%) because of infection, right pulmonary branch restenosis and right heart failure.*

Conclusions: *Reintervention procedures in children after total correction of TOF during early to intermediate postoperative period are rare and associated with a low mortality rate and good results. (Folia Cardiol. 2001; 8: 575–580)*

postoperative complications, tetralogy of Fallot — reoperation, treatment — outcome

Adres do korespondencji: Dr hab. med. Andrzej Rudziński
Klinika Kardiologii Dziecięcej
Polsko Amerykańskiego Instytutu Pediatrii
Wydziału Lekarskiego UJ
ul. Wielicka 265, 30–663 Kraków
Nadesłano: 24.04.2001 r. Przyjęto do druku: 28.05.2001 r.

Tabela 1. Rozkład wieku 230 dzieci z TOF poddanych całkowitej korekcji w latach 1990–2000**Table 1.** Distribution of age of 230 children after total correction of TOF during 1990–2000

				Ogółem
Wiek (miesiące)	≤ 24	25–60	> 60	
n (%)	62 (27,0)	93 (40,4)	75 (32,6)	230 (100)

Wiek całkowitej korekcji (miesiące): 2–202, śr. 53,5 ± 41,4

Wstęp

Zespół Fallota (TOF, *tetralogy of Fallot*) należy do najczęstszych sinicznych wrodzonych wad serca (CHD, *congenital heart disease*). W opracowaniu Markowej i wsp. częstość tej wady oceniono na około 0,3/1000 żywych urodzeń i 5,7% wszystkich CHD, z blisko 1,5-krotną przewagą chłopców [1]. Utrudnienie odpływu krwi z prawej komory poza okolicą podstawkową może dotyczyć pierścienia i płatków zastawki oraz pnia i gałęzi tętnicy płucnej, a stopień i charakter zwężenia (miejscowy, rozlany) w istotny sposób wpływa na czas i rodzaj terapii. Na wybór metody leczenia mogą także wpływać anomalie odejścia i przebiegu tętnic wieńcowych oraz typ połączeń wewnątrzsercowych (ubytek międzykomorowy/kanal przedsionkowo-komorowy). W sprzyjających warunkach anatomicznych całkowitą korekcję wady wykonuje się obecnie najczęściej w wieku 6–18 miesięcy życia [2]. Leczenie operacyjne w większości przypadków przywraca prawidłowe warunki krążenia. Jednak czasem (na co mają wpływ także wyjściowe zmiany anatomiczne) konieczne są powtórne zabiegi eliminujące resztkowe przecieki, podzastawkowe i obwodowe zwężenia tętnic płucnych, jak też tętniaki drogi odpływu z prawej komory.

Celem pracy jest analiza przyczyn oraz częstości i czasu stosowania wtórnych zabiegów interwencyjnych u dzieci po całkowitej korekcji TOF we wczesnym i pośrednim okresie obserwacji. Z analizy wyłączono przypadki współwystępowania TOF z zarośnięciem drogi wypływu z prawej komory.

Material i metody

Material kliniczny stanowiło 230 dzieci (137 M, 93 Ż) z TOF skierowanych do całkowitej korekcji z Kliniki Kardiologii Dziecięcej Instytutu Pediatrii CM UJ, w okresie 1990–2000 r. U 59 (25,7%) dzieci korekcję poprzedzono prawo- lub lewostronnym zespoleniem typu Blalocka-Taussig. Zespół Downa stwierdzono u 10 (4,3%) pacjentów. Wiek pacjentów, z uwzględnieniem liczebności 3 wyróżnionych grup: najmłodszej — do 24. miesiąca życia, średniej

— w wieku 25–60 miesięcy i najstarszej — powyżej 60 miesięcy, ilustruje tabela 1. U wszystkich dzieci przed kwalifikacją do korekcji całkowitej wykonano podstawową diagnostykę kardiologiczną i szczegółowe badania echokardiograficzne, zaś 207 (90%) poddano także diagnostyce hemodynamicznej.

Najczęściej współistniejące nieprawidłowości układu krążenia, stwierdzane w badaniach przedoperacyjnych, przedstawia tabela 2.

Wśród towarzyszących nieprawidłowości przeważało zwężenie zastawkowe tętnicy płucnej (64,8%). Wśród anomalii tętnic wieńcowych pojedyncze ujście lewej tętnicy stwierdzono u 5 pacjentów, a prawej — u 1 chorego. U 2 osób tętnica zstępująca przednia lewa odchodziła od prawej tętnicy wieńcowej. W 1 przypadku rozbudowana gałąź stożka odchodziła od tętnicy zstępującej przedniej lewej, a w 1 stwierdzono przetokę tej tętnicy do jamy prawej komory. Całkowity kanał przedsionkowo-komorowy współistniał z TOF u 4 pacjentów (1,74%), a brak zastawki tętnicy płucnej — u 2 (0,85%). Wśród innych chorych przeważały nieprawidłowości odejścia tętnic podobojczykowych od łuku aorty i podwójny łuk (łącznie 5 dzieci). U 2 osób dodatkowa lewostronna żyła próżna górna uchodziła do zatoki wieńcowej. W pojedynczych przypadkach stwierdzono brak lewej lub prawej gałęzi tętnicy płucnej i okienko aortalno-płucne.

Tabela 2. Typ najczęściej stwierdzanych nieprawidłowości układu krążenia wśród 230 dzieci z TOF, poddanych korekcji całkowitej w latach 1999–2000**Table 2.** Types of most common abnormalities coexisting with TOF in children operated on between 1990–2000

Typ anomalii	n (%)
Prawy łuk aorty	42 (18,3)
Zastawkowe zwężenie tętnicy płucnej	149 (64,8)
Anomalie tętnic wieńcowych	10 (4,3)
Kanał przedsionkowo-komorowy	4 (1,74)
Brak zastawki tętnicy płucnej	2 (0,85)
Inne (łącznie)	10 (4,3)

Tabela 3. Wiek i sposób korekcji całkowitej u dzieci wymagających powtórnego leczenia z rozkładem liczby przypadków w poszczególnych grupach wiekowych**Table 3.** Reoperated children after total correction of TOF: distribution by age and type of corrective surgery

				Ogółem
Wiek (miesiące) n (%)	≤ 24	25–60	> 60	
Łata przepierścieniowa	6	5	2	13 (61,9%)
Conduit prawa komora–tętnica płucna	0	1	0	1 (4,7%)

Wiek całkowitej korekcji (miesiące): 2–192, śr. 49,6 ± 43,7

We wczesnym okresie pooperacyjnym (0,03–1 miesiąca, śr. 0,42 ± 0,4) zmarło 8 dzieci (3,5%), w większości (75%) z powodu zespołu małego rzutu. Jedno dziecko zmarło po 3 miesiącach z powodu powikłań infekcyjnych, a kolejne po 78 miesiącach od zabiegu z powodu zaburzeń przewodzenia i rytmu serca oraz kardiomiopatii zastoinowej. Pozostałe dzieci (podlegające obserwacji trwającej 1–125 miesięcy, śr. 45,7 ± 35,8) poddano retrospektywnej analizie dotyczącej przyczyn, częstości i rodzaju wykonywania wtórnych zabiegów interwencyjnych. Rozpoznanie typu nieprawidłowości wymagającej reinterwencji oparto na szczegółowych wynikach badań echokardiograficznych i dopplerowskich, w tym z kolorową oceną przepływów (ultrasonografy Sonos 1500 i 5500), a w 16 przypadkach także na wynikach diagnostyki hemodynamicznej. U dzieci poddanych wtórnym zabiegom interwencyjnym przeanalizowano wiek i sposób korekcji całkowitej, czas od operacji do powtórnego zabiegu i jego wynik. Poszukiwano także związku między wiekiem dzieci poddanych korekcji całkowitej a typem zmian pooperacyjnych wymagających powtórnego leczenia. Analizie poddano również czas obserwacji wszystkich pacjentów po całkowitej korekcji TOF z podziałem na 3-miesięczne interwały uwzględniające czas podjęcia powtarzanej interwencji, w celu przedstawienia aktualizowanej krzywej przeżycia

Wyniki

Obecność zmian pooperacyjnych wymagających powtarzanej interwencji stwierdzono u 21 (7 M, 14 Ż) dzieci (9,1%), w tym u 8 (12,9%) spośród najmłodszych, u 7 (7,5%) z grupy średniej i 6 (8%) spośród najstarszej grupy operowanych. Wśród wymagających powtarzanej interwencji znalazło się 2 dzieci z pojedynczym odejściem prawej lub lewej tętnicy wieńcowej, 1 po korekcji całkowitego kanału przedsionkowo-komorowego i 1 z brakiem lewej

gałęzi tętnicy płucnej. Aż 10 (47,6%) pacjentów (po 4 z najmłodszej i średniej grupy oraz 2 w najstarszej grupie) leczono dwuetapowo. Wiek i sposób korekcji całkowitej z uwzględnieniem rozkładu liczbowego w poszczególnych grupach wiekowych u badanych dzieci przedstawia tabela 3.

Liczebność w poszczególnych grupach dzieci wymagających reinterwencji różniła się nieznacznie, z niewielką przewagą pacjentów najwcześniej operowanych. W 1 przypadku z pojedynczą prawą tętnicą wieńcową i nieprawidłowym przebiegiem zstępującej przedniej lewej tętnicy wieńcowej konieczne było wykonanie omijającego, sztucznego połączenia prawa komora–tętnica płucna.

Typ stwierdzonych zmian pooperacyjnych u dzieci poddanych korekcji całkowitej w poszczególnych grupach wiekowych, czas od korekcji całkowitej do powtarzanej interwencji i jej rodzaj przedstawia tabela 4.

Czas od całkowitej korekcji do reoperacji u 18 pacjentów wynosił 0,03–76 miesięcy (śr. 17,0 ± ± 19,3), zaś do interwencyjnego zabiegu kardiologicznego, wykonanego u 5 osób — 8–72 miesięcy (śr. 35,3 ± 27,6).

Najczęściej stwierdzaną nieprawidłowością, wymagającą powtarzanej interwencji, był reszkowy ubytek międzykomorowy stwierdzony ogółem u 10 chorych (47,6%), najczęściej w najstarszej grupie dzieci poddanych całkowitej korekcji. Istotne zwężenie drogi wypływu z prawej komory (przedoperacyjny gradient ciśnienia 45–81 mm Hg, śr. 63 ± ± 11,4) stwierdzono u 7 dzieci (33,3%), niemal równie często w każdej z analizowanych grup. Przedoperacyjny gradient ciśnienia po zabiegu u żadnego chorego nie przekraczał 30 mm Hg. U 6 (28,6%) — najczęściej wśród najwcześniej operowanych dzieci — stwierdzono obwodowe zwężenia gałęzi tętnicy płucnej. Gradient ciśnienia przez zwężenia gałęzi tętnicy płucnej wynosił 43–108 mm Hg (śr. 64,5 ± 32,8), zaś po zabiegach operacyjnych lub plastyce balono-

Tabela 4. Typ zmian pooperacyjnych w poszczególnych grupach wiekowych dzieci poddanych korekcji całkowitej, czas od korekcji do powtórnej interwencji oraz zastosowane metody leczenia**Table 4.** Types of postoperative complications in children required reintervention after total correction of TOF and their distribution in age groups

Typ zmian pooperacyjnych	Grupa wiekowa (miesiące)			Ogółem
	≤ 24	25–60	> 60	
Resztkowy VSD	2 reoper.	3 reoper.	5 reoper.	10 (47,6%)
Zwężenie RVOT	3 reoper.	2 reoper.	2 reoper.	7 (33,3%)
Zwężenia obwodowe gałęzi tętnicy płucnej	4 (2 — plastyka balonowa*, 3 — reoper.)	2 — plastyka balonowa	0	6 (28,6%)
Tętniaki pnia tętnicy płucnej	1 reoper.	1 reoper.	0	2 (9,5%)
Tętnice krążenia obocznego	0	1 (coil)	1 reoper.	2 (9,5%)
Znaczna (III/IV°) niedomykalność zastawki trójdzielnej	0	0	1 reoper.	1 (4,7%)

Odstęp czasu (miesiące) od korekcji do powtórnej interwencji: 0,03–76, śr. 21,0 ± 21,8

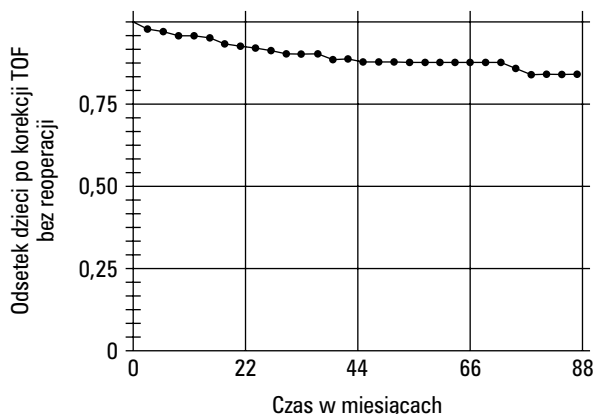
VSD (*ventricular septal defect*) — ubytek przegrody międzykomorowej; RVOT (*right ventricular outflow tract*) — droga wypływu z prawej komory; coil — sprężynka odczepialna; reoper. (*reoperation*) — reoperacja; * w tym jedna nieskuteczna

wej u 4 dzieci wynosił średnio $32,2 \pm 6$ mm Hg. W 1 przypadku nie uzyskano poprawy i dziecko zakwalifikowano do kolejnego zabiegu interwencyjnego — założenia stentów do obu gałęzi tętnicy płucnej. Jedno dziecko (4,8%), które reoperowano z powodu zwężeń gałęzi tętnicy płucnej, tętniaka pnia i odwarstwienia łąki na ubytku z mięśniowym tunelem w ścianie prawej komory i mnogimi przetokami do jej światła, zmarło 6 miesięcy po zabiegu z powodu powikłań infekcyjnych i prawokomorowej niewydolności serca. W 1 przypadku po korekcji kanału przedsiódkowo-komorowego wykonano ponowną plastykę zastawki trójdzielnej z powodu jej niedomykalności.

W pozostałych przypadkach niedomykalność zarówno zastawki trójdzielnej, jak i płucnej, w kontrolnych badaniach echokardiograficznych nie były większe od umiarkowanych (II stopnia). Na rycinie 1 przedstawiono krzywą przewidywanego przeżycia obrazującą czas reintervencji jako kryterium zakończenia obserwacji pacjentów po całkowitej korekcji TOF. Z przeprowadzonej analizy wynika, że w ciągu około 90 miesięcy obserwacji odsetek pacjentów nie wymagających interwencji wynosił 84,6%.

Dyskusja

Różnorodność nieprawidłowości morfologicznych w TOF wpływa na dobór metody, czas i wynik leczenia, a pośrednio na występowanie zmian pooperacyjnych wymagających powtórnej interwencji. Częstość takich zmian w badanej grupie stwierdzono u 9,1% dzieci, które poddano różnym zabiegom



Ryc. 1. Krzywa przeżycia obrazująca czas powtórnej interwencji jako kryterium zakończenia obserwacji pacjentów po całkowitej korekcji TOF, z której wynika, że odsetek pacjentów wolnych od powtórnej interwencji wynosił 84,6% w okresie około 90-miesięcznej obserwacji.

Fig. 1. Actuarial survival analysis: freedom from reintervention after total correction of TOF is 84,6% after 90 months.

przeciętnie $21,0 \pm 21,8$ miesiąca po całkowitej korekcji. Najczęściej powtórne zabiegi dotyczyły resztkowych ubytków międzykomorowych (47,6%) i zwężeń drogi wypływu z prawej komory (33,3%). U najmłodszych przeważały zwężenia tętnic płucnych i drogi wypływu z prawej komory, pomimo wykonywanych u większości z nich korekcyjnych operacji przepięściennych — prawdopodobnie w tej grupie pacjentów mogło to być spowodowane częstym stosowaniem leczenia dwuetapowego. Z kolei wśród

najstarszych najczęstsze były reoperacje z powodu resztkowych ubytków międzykomorowych. Dane dotyczące rodzaju zmian pooperacyjnych wymagających wtórnej interwencji są podobne, a różnią się co do częstości i czasu leczenia. W ocenie Sohna i wsp. spośród 47 pacjentów z TOF poddanych korekcji po 15 rż. reoperacji wymagało 5 (11%), głównie z powodu resztkowych ubytków międzykomorowych, zwężenia podzastawkowego lub znacznej niedomykalności zastawki tętnicy płucnej [3]. W badaniach Oechslina i wsp. w grupie 60 chorych reoperowanych z powodu TOF po 18 rż. (śr. 5 lat \pm 4,9 po pierwszym zabiegu) powodami leczenia były: niedomykalność zastawki tętnicy płucnej i zwężenie drogi wypływu prawej komory (75%), resztkowy ubytek międzykomorowy (10%) i istotna niedomykalność zastawki trójdzielnej (5%) [4]. W badaniach Norgarda i wsp., dotyczących odległych obserwacji 125 pacjentów po korekcji TOF, konieczność reoperacji stwierdzono u 13 (10%), głównie z powodu resztkowych ubytków międzykomorowych [5]. Z kolei w badaniach Knott-Craiga i wsp., dotyczących odległych wyników leczenia operacyjnego 261 pacjentów z TOF, reoperacji wymagało 14,1% chorych, głównie z powodu zwężenia drogi wypływu z prawej komory [2]. W ocenie Takagi i wsp. wtórne zabiegi były konieczne u 7,6% pacjentów po całkowitej korekcji TOF leczonych w latach 1955–1997. Wskazaniami były głównie resztkowe ubytki międzykomorowe (33%), zwężenia drogi wypływu z prawej komory (33%) oraz większa od umiarkowanej niedomykalność zastawki trójdzielnej (30,6%) i tętnicy płucnej

(27,8%) [6]. Istotną niedomykalność zastawki trójdzielnej, wymagającą reoperacji w grupie badanej przez autorów, stwierdzono tylko u 1 dziecka z resztkowym ubytkiem międzykomorowym, po korekcji TOF współistniejącego z całkowitym kanałem przedsińkowo-komorowym. W pozostałych przypadkach stopień niedomykalności zarówno tej zastawki, jak i zastawki tętnicy płucnej, był umiarkowany i nie wymagał interwencji. Na podstawie wyników badań długookresowych pacjentów po korekcji TOF podkreśla się znaczenie domykalności zastawki tętnicy płucnej dla zachowania dostatecznej sprawności prawej, a także lewej komory, wydolności wysiłkowej i prewencji występowania niebezpiecznych dla życia komorowych arytmii [7–11].

Wyniki zastosowanych zabiegów interwencyjnych były najczęściej skuteczne. Tylko w 1 przypadku próba plastyki balonowej obwodowych zwężeń gałęzi tętnicy płucnej zakończyła się niepowodzeniem. Śmiertelność w grupie dzieci po zabiegach interwencyjnych była tylko nieznacznie wyższa od tej, którą obserwowano po całkowitej korekcji. W pośrednim okresie obserwacji (ok. 90 miesięcy) po zabiegu 84,6% dzieci poddanych całkowitej korekcji TOF nie wymagało powtórnej interwencji.

Wnioski

Powtórne zabiegi interwencyjne po korekcji zespołu Fallota u dzieci we wczesnym i pośrednim okresie obserwacji są rzadkie i obarczone niewielkim ryzykiem, a wyniki leczenia są zadowalające.

Streszczenie

Reinterwencje po korekcji TOF

Cel pracy: Analiza przyczyn, rodzaju i częstości oraz wyników zabiegów reinterwencyjnych po całkowitej korekcji zespołu Fallota (TOF) w obserwacji średniookresowej.

Materiał i metody: Badana grupa obejmowała 230 dzieci (137 M, 93 Ż) z TOF, poddanych całkowitej korekcji w wieku 2–202 miesięcy (śr. 53,5 \pm 41,4), w tym 62 w wieku do 24 miesięcy, 93 w przedziale 25–60 miesięcy życia i 75 starszych, które leczono w okresie 01.01.1990–31.12.2000 r. Z grupy tej zmarło ogółem 10 dzieci (4,3%), głównie we wczesnym okresie pooperacyjnym (75%). Pozostałe obserwowano przez okres 1–125 miesięcy (śr. 45,7 \pm 35,8) po zabiegu. Na podstawie analizy wyników badań echokardiograficznych, a u 16 dzieci także hemodynamicznych, zidentyfikowano pacjentów z nieprawidłowościami pooperacyjnymi, wymagających powtórnych zabiegów. U dzieci tych oceniono poddano typ nieprawidłowości, jej częstość oraz rodzaj i wynik podjętego leczenia w odniesieniu do wieku wykonania korekcji całkowitej.

Wyniki: Zabiegów reinterwencyjnych wymagało 21 dzieci (9,1%), w tym 12,9% najwcześniej operowanych, 7,5% dzieci z grupy średniej i 8% spośród najstarszych. Czas od korekcji do

reinterwencji wynosił 0,03–76 miesięcy, (śr. $21 \pm 21,8$). U 18 dzieci wykonano reoperacje (u 10 — z powodu resztkowych ubytków międzykomorowych, u 7 — z powodu znacznego zwężenia drogi wypływu z prawej komory, u 3 — z powodu zwężeń gałęzi tętnicy płucnej, u 2 — z powodu tętniaków pnia tętnicy płucnej, u 1 — z powodu znacznej niedomykalności zastawki trójdzielnej i u 1 — z powodu dużych tętnic krążenia obocznego), a u 3 spośród 4 wykonano skuteczną plastykę balonową obwodowych zwężeń tętnicy płucnej. Sześć miesięcy po reinterwencji zmarło 1 dziecko (4,76%) z powodu powikłań infekcyjnych i prawokomorowej niewydolności serca.

Wnioski: Zabiegi reinterwencyjne po korekcji TOF u dzieci we wczesnym i pośrednim okresie obserwacji są rzadkie i obciążone niewielkim ryzykiem, a wyniki leczenia są zadowalające. (Folia Cardiol. 2001; 8: 575–580)

komplikacje pooperacyjne, zespół Fallota — reoperacje, leczenie — wyniki

Piśmiennictwo

1. Popczyńska-Markowa M., Szydłowski L., Rudziński A., Jawień A., Pitak M., Król W., Paruch K., Kordon Z., Olczykowska-Siara E., Stolarczyk M. Ocena częstości występowania typów wad wrodzonych serca u dzieci w pierwszych dwóch latach życia. *Przegl. Ped.* 1991; 48: 339–343.
2. Knott-Craig C., Elkins R., Lane M., Holz J., McCue C., Ward K. A 26-year experience with surgical management of tetralogy of Fallot: risk analysis for mortality or late reintervention. *Ann. Thorac. Surg.* 1998; 66: 506–511.
3. Sohn S., Lee Y. Outcome of adults with repaired tetralogy of Fallot. *J. Korean Med. Sci.* 2000; 15: 37–43.
4. Oechslin E., Harrison D., Harris L., Downar E., Webb G., Siu S., Williams W. Reoperation in adults with repair of tetralogy of Fallot: indications and outcomes. *J. Thorac. Cardiovasc. Surg.* 1999; 118: 245–251.
5. Norgaard M., Lauridsen P., Helvind M., Pettersson G. Twenty-to-thirty-seven-year follow-up after for tetralogy of Fallot. *Eur. J. Cardiothorac. Sur.* 1999; 16: 125–130.
6. Horneffer P., Zahka K., Rowe S., Manolio T., Gott V., Reitz B., Gardner T. Long-term results of total repair of tetralogy of Fallot in childhood. *Ann. Thorac. Surg.* 1990; 50: 179–185.
7. Takagi N., Abe T. Reoperation after corrective surgery for tetralogy of Fallot. *Nippon Geka Gakkai Zasshi.* 1998; 99: 73–77.
8. Sarubbi B., Pacileo G., Ducceschi V., Iacono C., Russo M.G., Iacono A., Calabro R. Exercise capacity in young patients after total repair of tetralogy of Fallot. *Pediatr. Cardiol.* 2000; 21: 211–215.
9. Schamberger M., Hurwitz R. Course of right and left ventricular function in patients with pulmonary insufficiency after repair of tetralogy of Fallot. *Pediatr. Cardiol.* 2000; 21: 244–248.
10. Silka M., Hardy B., Menashe V., Morris C. A population-based prospective evaluation of risk sudden cardiac death after operation for common congenital heart defects. *J. Am. Coll. Cardiol.* 1998; 32: 245–251.
11. Zahka K., Horneffer P., Rowe S., Neill C., Manolio T., Kidd L., Gardner T. Long-term valvular function after total repair of tetralogy of Fallot. *Circulation* 1988; 78 (supl. III): 14–19.