

Ocena całkowicie zamkniętych tętnic wieńcowych poddawanych przezskórnej rewaskularyzacji na podstawie ultrasonografii wewnątrzwieńcowej

Robert Gil, Tomasz Pawłowski, Aneta I. Gziut, Rafał Żurawski,
Sebastian Ciuka, Tomasz Dryja i Artur Krzywkowski

Samodzielna Pracownia Hemodynamiki i Elektrofizjologii Pomorskiej Akademii Medycznej w Szczecinie

Intracoronary ultrasound assessment of totally occluded coronary arteries undergoing percutaneous coronary revascularisation

Total coronary artery occlusion is recorded in 20–40% of patients undergoing diagnostic angiography. However, about 10% of all percutaneous procedures are dedicated to totally occluded arteries. The aim of the study was to compare ultrasonic parameters of coronaries occluded during acute and chronic process.

Material and methods: *We included 49 patients (16 F, 33 M, mean age 57 ± 8 y). This population was divided into 2 groups due to type of occlusion. Group 1 consists of 25 pts with acute myocardial infarction and group 2 (24 pts) with chronic total occlusion. After predilatation with a small balloon the ultrasound probe was introduced into the treated artery. Quantitative analysis was performed with the following parameters: lumen diameter (LD), vessel diameter (VD), lumen area (LA), vessel area (VA) and plaque burden. Additionally, we calculated remodeling index (RI) and performed assessment of qualitative features of plaque (soft, hard, mixed, fibrous).*

Results: *Hard plaques were seen in 36% of pts Gr. 1 and 50% of Gr. 2, although soft ones were present respectively in 28% and 17% pts of both groups. Total vessel area was bigger in Gr. 1 (16.2 ± 6.4 mm² vs 13.3 ± 3.2 mm², NS; respectively Gr. 1 vs. Gr. 2). Plaque burden after predilatation was significantly bigger than in reference segments, but it did not differ between groups.*

In both groups we observed plaque dissections. In Gr. 1 it was in 62.5% of cases and in Gr. 2 it happened in 68% of pts ($p = NS$).

Mean values of RI did not differ between groups (1.04 ± 0.24 & 0.87 ± 0.26 respectively for Gr. 1 i Gr. 2), but negative type of remodeling was present most in analyzed population. It was found in 62% and 81% of cases respectively in Gr. 1 and Gr. 2.

Conclusion: *Occlusion of coronary artery, in the course of both acute myocardial infarction and chronic process, is associated with negative remodeling and presence of calcifications. (Folia Cardiol. 2001; 8: 509–516)*

intravascular ultrasound, coronary angioplasty

Adres do korespondencji: Dr hab. med. Robert Gil
Samodzielna Pracownia Hemodynamiki i Elektrofizjologii PAM
ul. Powstańców Wlkp. 72, 70–111 Szczecin
Nadesłano: 15.06.2001 r. Przyjęto do druku: 7.08.2001 r.

Wstęp

Zamknięcie tętnicy wieńcowej wywołuje wiele zjawisk kliniczno-patofizjologicznych, począwszy od wywołania ostrego zawału do przewlekłej niewydolności serca. Ocenia się, że 20–40% pacjentów poddawanych koronarografii ma zamkniętą tętnicę wieńcową [1], a zabiegi odtwarzające ich światło stanowią około 10% wszystkich zabiegów przezskórnej rewaskularyzacji serca [2, 3].

Pomimo istotnego rozwoju aparatury wykorzystywanej do rekanalizacji całkowicie zamkniętej tętnicy, zabieg ten nadal pozostaje wielkim wyzwaniem dla kardiologów interwencyjnych [3], głównie ze względu na brak bezpośredniej kontroli nad przewodnikiem angioplastycznym stosowanym do pokonania zamknięcia. Ogromną rolę odgrywają w tym względzie właściwości fizyczne materiału, powodującego niedrożność danej tętnicy [3]. Obecnie nie ma metody pozwalającej na poznanie charakterystyki tkankowej miejsca zamknięcia tętnicy przed zabiegiem angioplastycznym, natomiast miniaturyzacja sond ultrasonograficznych umożliwiła taką ocenę po wstępnej predylatacji cewnikami angioplastycznymi o małej średnicy [4]. Ultrasonografia wewnątrzwieńcowa (ICUS, *intracoronary ultrasound*) pozwala również na ocenę dystrybucji blaszki miażdżycowej związanej z zamknięciem naczynia oraz jego prawdziwej wielkości [4]. Wszystkie te informacje są bardzo istotne dla końcowego powodzenia zabiegu oraz jego odległych efektów.

Celem niniejszej pracy było porównanie ultrasonograficznej charakterystyki tętnic wieńcowych zamkniętych w trakcie ostrego oraz przewlekłego procesu, a także określenie jej wpływu na powodzenie zabiegu rekanalizacji.

Materiał i metody

W okresie od września 2000 roku do maja 2001 roku w Samodzielnej Pracowni Hemodynamiki i Elektrofizjologii Krążenia PAM wykonano 49 zabiegów rekanalizacji całkowicie zamkniętej tętnicy z wykorzystaniem ICUS. W 46 (93,9%) przypadkach to ostatnie badanie udało się wykonać w początkowej fazie zabiegu, czyli po wstępnej predylatacji.

Ze względu na charakter zamknięcia naczynia badaną populację podzielono na 2 grupy. Grupę 1 stanowiło 25 pacjentów z ostrym zamknięciem naczynia (w trakcie ostrego zawału), natomiast grupę 2 tworzyło 24 pacjentów z przewlekłym całkowitym zamknięciem tętnicy (czas zamknięcia > 2 tygodnie; śr. 108 dni, zakres: 4 tygodnie — 6 miesięcy). Charakterystykę kliniczną badanych grup przedstawia tabela 1.

Wszystkie zabiegi wykonywano z dostępu przez tętnicę udową, stosując cewniki prowadzące o średnicy 6 lub 7F. W grupie 2 na 48 h przed zabiegiem pacjenci otrzymywali preparaty kwasu acetylosalicylowego w dawce 150 mg/d. oraz 500 mg/d. tiklopidyny. Natomiast pacjenci z grupy 1 otrzymywali od lekarza Pogotowia Ratunkowego preparaty kwasu acetylosalicylowego (300 mg), a dodatkowo, zaraz po koronarografii, 300 mg klopidogrelu. Ten ostatni lek podawano w dawce 75 mg/d. przez okres miesiąca po zabiegu.

Na początku zabiegu podawano dożylnie 10 tys. jednostek heparyny, natomiast w razie jego przedłużania podawano dodatkowo 2,5–5 tys. jednostek co godzinę, w zależności od wartości aktywowanego czasu krzepnięcia (optymalnie > 300 ms).

Po zaintubowaniu ujścia tętnicy wieńcowej wprowadzano do niej przewodnik angioplastyczny,

Tabela 1. Charakterystyka kliniczna badanej populacji

Table 1. Baseline characteristics of analyzed population

	Grupa 1	Grupa 2
Kobiety (%)	37,5	28
Średni wiek (lata)	56,5 ± 8,1	59,5 ± 7,8
Nadciśnienie tętnicze (%)	41	51
Cukrzyca (%)	10	13
Palenie tytoniu (%)	43	48
Czas zamknięcia naczynia	4,8 ± 3 h	108 ± 54 dni*

*p < 0,05 pomiędzy grupami; pozostałe wartości p = NS

którym forsowano miejsce zamknięcia (BMW, *Guidant* — 35 przypadków; Shinobi, *Cordis* — 4 przypadki; CrossWire NT, *Terumo* — 10 przypadków); następnie wykonywano wstępne poszerzenie zmiany małym (1,5–2,0 mm) balonem angioplastycznym (CrossSail, *Guidant* — 18 przypadków; Maestro, *Jomed* — 28 przypadków; Adante, *Boston Scientific* — 3 przypadki) z użyciem 3–6 atm. Po uzyskaniu przepływu w tętnicy wieńcowej wprowadzano do niej sondę ultrasonograficzną (20 MHz *Avanar*, *Jomed Inc.* lub 40 MHz *Atlantis*, *Boston Scientific*) i umieszczano dystalnie do zmiany obstrukcyjnej. Dalsze etapy zabiegu wykonywano na podstawie badania ICUS; zakończyły się one powodzeniem.

Ultrasonograficzny obraz przekroju poprzecznego naczynia rejestrowano (cyfrowo w systemie elektronicznym lub na taśmie magnetowidowej w systemie mechanicznym) podczas powolnego wycofywania sondy z pomocą automatycznej wyciągar-ki (przesuw 1 mm/s). Do ilościowej analizy obrazu ICUS włączono następujące parametry: wymiar światła (LD, *lumen diameter*) i wymiar całkowity naczynia (VD) (*media-to-media diameter*) oraz pole światła (LA, *lumen area*) i całkowite pole naczynia (VA, *vessel area*). Do analizy włączono także wielkość rezydualnej blaszki miażdżycowej (*plaque burden*), obliczaną ze stosunku pola światła do całkowitego pola naczynia $[(1 - LA/VA) \times 100\%]$. Wszystkie te pomiary wykonywano w najwęższym miejscu naczynia oraz w proksymalnym i dystalnym odcinku referencyjnym.

Oceny stopnia przebudowy naczynia dokonywano na podstawie wskaźnika remodelingu (RI, *remodeling index*). Obliczano go ze stosunku całkowitego pola naczynia do uśrednionych pól z odcinków referencyjnych: dystalnego i proksymalnego. Za remodeling ujemny przyjęto wartość $RI < 0,95$, natomiast za dodatni wartość $RI > 1,05$. Wartości znajdujące się w przedziale 0,96–1,04 klasyfikowano jako brak obecności przebudowy naczynia.

Ultrasonograficzna analiza jakościowa obejmowała charakter blaszki miażdżycowej, w tym obecność zwapnień w jej obrębie, a także obecność zakrzepu oraz pęknięć i rozwarstwień blaszki. Wielkość zwapnień określano w jednostkach kąta. Blaszki klasyfikowano jako twarde, mieszane i miękkie. Opis poszczególnych cech blaszki przedstawia tabela 2.

Wyniki przedstawiono jako średnia + odchylenie standardowe (SD, *standard deviation*). Porównanie parametrów ilościowych pomiędzy grupami przeprowadzono, stosując test t-Studenta dla par powiązanych i niepowiązanych w przypadku zmiennych ilościowych oraz test χ^2 w przypadku zmiennych jakościowych.

Wyniki

W obu badanych grupach nie stwierdzono powikłań związanych z zastosowaniem ICUS. Analiza jakościowa blaszek w obu grupach wykazała, że twarde blaszki były obecne u 9 chorych (36%) z grupy 1 oraz u 12 (50%) z grupy 2, natomiast blaszki miękkie stwierdzano odpowiednio u 7 (28%) z grupy 1 oraz u 4 chorych (17%) z grupy 2. Blaszki mieszane występowały tylko w grupie 1, w 9 przypadkach (36%). Z kolei blaszki włókniste obserwowano wyłącznie u 8 chorych (33%) z grupy 2. Graficzną ilustrację rozkładu jakościowych typów blaszek przedstawia rycina 1.

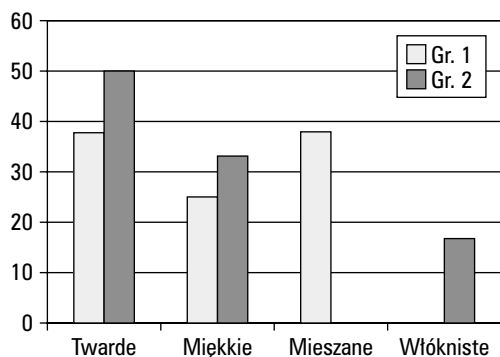
Zwapnienia w obrębie analizowanych blaszek miażdżycowych stwierdzono u 21 chorych (84%) z grupy 1 oraz u 18 (75%) z grupy 2. We wszystkich analizowanych przypadkach lokalizacja złogów wapnia była powierzchniowa, a średni kąt elementów zwapniałych wyniósł odpowiednio $146 \pm 120^\circ$ i $125 \pm 81^\circ$ (odpowiednio gr. 1 i gr. 2, $p = NS$) (ryc. 2).

Wielkość światła naczynia w miejscu zamknięcia uzyskanego po predylatacji małym balonem nie różniła się między grupami i wyniosła odpowiednio $4,5 \pm 2,38 \text{ mm}^2$ oraz $4,98 \pm 2,24 \text{ mm}^2$ ($p = NS$). Natomiast wymiar całkowity naczynia, choć nie różnił się istotnie pomiędzy grupami, był jednak więk-

Tabela 2. Klasyfikacja jakościowa blaszek miażdżycowych

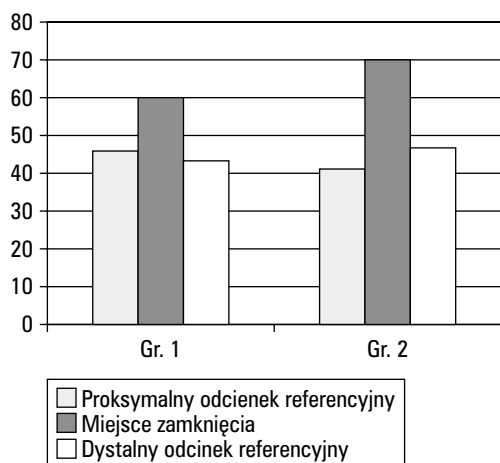
Table 2. Qualitative classification of plaque types

Blaszka miękka	Ponad 80% pola blaszki złożone z tkanki o echogeniczności niższej niż przydanka (lub kąt elementów zwapniałych $< 90^\circ$)
Blaszka twarda	Struktura blaszki o echogeniczności większej niż przydanka z cieniem akustycznym obejmującym ponad 180° naczynia
Blaszka włóknista	Struktura blaszki o echogeniczności większej niż przydanka, ale bez cienia akustycznego (kąt elementów zwapniałych $< 90^\circ$)
Blaszka mieszana	Struktura blaszki o echogeniczności większej niż przydanka z cieniem akustycznym w zakresie $90\text{--}180^\circ$ lub obecność elementów miękkich i włóknistych — każdy obejmujący mniej niż 80% powierzchni blaszki



Ryc. 1. Charakterystyka jakościowa blaszek miażdżycowych w obu badanych grupach.

Fig. 1. Qualitative analysis of plaque types in both groups.



Ryc. 2. Wielkość rezydualnej blaszki miażdżycowej w poszczególnych segmentach analizowanej tętnicy.

Fig. 2. Plaque burden in studied coronary segments.

szy w grupie 1 — ($16,2 \pm 6,4 \text{ mm}^2$ (gr. 1) vs $13,3 \pm 3,2 \text{ mm}^2$ (gr. 2), $p = \text{NS}$). Średnia wielkość blaszki miażdżycowej uzyskana po predylatacji była w stosunku do odcinków referencyjnych istotnie większa w miejscu zamknięcia naczynia, jednak parametr ten nie różnił się istotnie między grupami. Wartości liczbowe analizowanych parametrów przedstawia tabela 3. Analiza dystrybucji blaszki miażdżycowej ujawniła stosunkowo dużą jej wielkość ($> 40\%$) w odcinkach referencyjnych, co przedstawia rycina 3.

Pomimo użycia do predylatacji małych balonów (1,5–2,0), w obu badanych grupach obserwowano następcze dyssekcje blaszki miażdżycowej — w grupie 1 u 15 pacjentów (62,5%), natomiast w grupie 2 u 17 chorych (68%) ($p = \text{NS}$).

Średnie wartości RI dla obu grup wyniosły odpowiednio $1,04 \pm 0,24$ oraz $0,87 \pm 0,26$ dla grup 1 i 2. Przeprowadzona analiza wykazała, że w badanej populacji przeważał ujemny typ remodelingu. W grupie 1 stwierdzono go w 15 przypadkach (62%), natomiast w grupie 2 u 20 (81%) pacjentów. Brak cech remodelingu (gr. 1) stwierdzono tylko w jednym przypadku (4,1%), natomiast pozostałe blaszki były związane z dodatnim remodelingiem — odpowiednio 8 (33%) pacjentów z grupy 1 ($RI = 1,25 \pm 0,11$) oraz 5 (20%) pacjentów z grupy 2 ($RI = 1,37 \pm 0,18$). Dla porównania średnie wartości wskaźnika remodelingu ujemnego wyniosły odpowiednio $0,84 \pm 0,11$ oraz $0,82 \pm 0,21$ ($p = \text{NS}$).

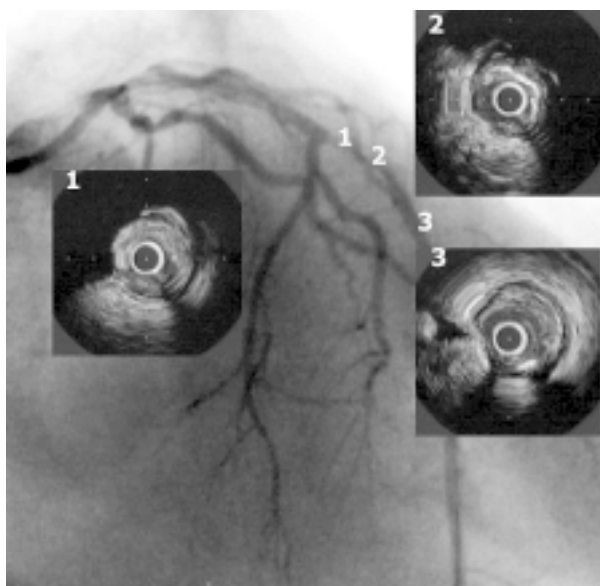
Dyskusja

O ile stwierdzenie zamknięcia tętnicy wieńcowej podczas koronarografii wykonywanej w ostrej fazie zawału serca nie pozostawia wątpliwości co do

Tabela 3. Wyniki pomiarów uzyskanych z ultrasonografii wewnątrzściennej

Table 3. Intracoronary ultrasound results

	Proksymalny odcinek referencyjny		Miejsce zamknięcia		Dystalny odcinek referencyjny	
	Gr. 1	Gr. 2	Gr. 1	Gr. 2	Gr. 1	Gr. 2
Wymiar światła naczynia [mm]	$3,39 \pm 0,69$	$3,35 \pm 0,73$	$2,3 \pm 0,58$	$2,36 \pm 0,46$	$2,94 \pm 0,86$	$3 \pm 0,47$
Wymiar całkowity naczynia [mm]	$4,51 \pm 0,89$	$4,65 \pm 0,58$	$4,3 \pm 0,81$	$4,16 \pm 0,48$	$4,13 \pm 0,76$	$3,9 \pm 0,43$
Pole światła naczynia [mm^2]	$9,8 \pm 3,98$	$9,22 \pm 3,43$	$4,5 \pm 2,38$	$4,98 \pm 2,24$	$7,84 \pm 5,32$	$7,17 \pm 1,93$
Pole całkowite naczynia [mm^2]	$17,11 \pm 6,47$	$16,79 \pm 3,54$	$16,2 \pm 6,4$	$13,31 \pm 3,22$	$14,4 \pm 5,84$	$13,02 \pm 3,03$
Wielkość rez. blaszki (%)	$41,1 \pm 13,5$	$46,12 \pm 14,83$	$70,7 \pm 16,3$	$60,4 \pm 15,7$	$47,64 \pm 16,19$	$43,9 \pm 11,6$



Ryc. 3. Obraz angiograficzny tętnicy zstępującej przedniej poddanej zabiegowi rekanalizacji. Po predylatacji balonem 2,0 x 20 mm do naczynia wprowadzono sondę ultrasonograficzną, uzyskując przedstawione przekroje poprzeczne. Uwagę zwraca obecność zwapnień w miejscu zamknięcia (1, 2) oraz stosunkowo duża rezydualna blaszka miażdżycowa w dystalnym odcinku referencyjnym (3).

Fig. 3. Figure shows angiogram of left anterior descending artery after predilatation with a small balloon (2.0 x 20 mm). Corresponding ICUS images are presented as well. There are significant calcifications at the occlusion site (1, 2) and relatively big plaque burden in the distal reference (3).

koniczności otwarcia naczynia, to w przypadku przewlekłych okluzji powstaje pytanie o sens takich zabiegów. Badania dokonywane za pomocą echokardiografii oraz scyntygrafii perfuzyjnej pozwoliły jednak na odkrycie stanu zamrożenia (*hibernation*) oraz ogłuszenia (*stunning*) mięśnia sercowego [5, 6]. Udowodniono, że dzięki nim możliwe jest zachowanie funkcji głęboko niedokrwionego serca przez stosunkowo długi czas [6].

Celem zabiegu rekanalizacji całkowicie zamkniętej tętnicy jest przywrócenie prawidłowego przepływu krwi w obszarze mięśnia sercowego zaopatrywanym przez dane naczynie, a tym samym powrót jego kurczliwości. W piśmiennictwie istnieją doniesienia, że rekanalizacja przewlekle zamkniętych tętnic wieńcowych poprawia funkcję lewej komory wyrażoną frakcją wyrzutową, zmniejsza remodeling lewej komory i konieczność interwencji kardiochirgicznej [7–9]. Ponadto Ivanhoe i wsp. [8] wykazali, że u pacjentów, u których udało się udro-

nić całkowicie zamkniętą tętnicę, częstość zgonów i ponownych zawałów serca była istotnie niższa niż u chorych, u których zabieg się nie powiódł.

Podobną kwestię stanowią zabiegi przezskórnej wewnątrznaczyniowej rewaskularyzacji wieńcowej (PTCR, *Percutaneous Transluminal Coronary Revascularisation*) wykonywane w przypadku ostrego zawału serca, gdzie przywrócenie przepływu w tętnicy odpowiedzialnej za zawał (*infarct-related artery*) pozwala na szybszą rehabilitację chorego, zmniejsza częstość nawrotów niedokrwienia i pozwala zmniejszyć obszar martwicy mięśnia [10].

Całkowicie zamknięta tętnica wieńcowa charakteryzuje się obecnością 2 podstawowych elementów histologicznych: blaszki miażdżycowej o różnym stopniu zwapnienia oraz towarzyszącego zakrzepu [11]. Świeże zakrzepy formujące się na powierzchni blaszki charakteryzuje wysoki odsetek udanych zabiegów, natomiast tworzy zorganizowane (włóknienie, zwapnienia) mogą utrudniać przeprowadzenie zabiegu PTCR. W piśmiennictwie [12, 13] przeważa pogląd, że okres powyżej 3 miesięcy od przypuszczalnej daty zamknięcia naczynia powoduje wzrost ryzyka zwapnień w obrębie zmiany. W materiale autorów w ponad połowie blaszek grupy przewlekle zamkniętych naczyń (gr. 2) występowały masywne zwapnienia, a średni okres zamknięcia naczynia, nieco dłuższy niż 3 miesiące, potwierdza doniesienia z piśmiennictwa [12, 13].

Odrębna kwestia to obecność zwapnień w zwężeniach odpowiedzialnych za ostre epizody wieńcowe. Dane z piśmiennictwa są w tej kwestii sprzeczne. Nakamura i wsp. [14] częściej stwierdzali zwapnienia u pacjentów ze stabilną postacią choroby wieńcowej niż u chorych z ostrymi epizodami wieńcowymi. Z kolei inna grupa badaczy japońskich częściej stwierdzała zwapnienia w blaszkach u pacjentów z zawałem serca niż u pacjentów ze stabilną chorobą wieńcową [15]. Kwestia ta wymaga dalszych badań, przy czym obserwowany przez autorów duży odsetek (84%) zwapnień w grupie 1 potwierdza tezę, że teoretycznie stabilizujące blaszkę zwapnienie nie chroni przed wystąpieniem ostrego epizodu wieńcowego. Ten fakt wiąże się z występowaniem rozwarstwień podczas zabiegu angioplastyki balonowej i z trudnościami w uzyskaniu optymalnego jej wyniku. Wyniki uzyskane przez autorów (62% dyssekcji po predylatacji małymi balonami) całkowicie to potwierdzają.

Naturalnym mechanizmem towarzyszącym procesowi miażdżycowemu jest remodeling (przebudowa) naczynia. Ten dwukierunkowy proces wiąże się z następstwami klinicznymi i angiograficznymi [16, 17]. Powszechnie uważa się, że ostre zespoły wieńcowe

(zawał serca, niestabilna dławica piersiowa) są związane z dodatnim remodelingiem tętnicy, natomiast remodeling ujemny odpowiada za stabilną postać choroby wieńcowej. Obserwacje autorów nie potwierdzają w pełni tych poglądów [14, 15]. Prawdopodobnie proces przebudowy naczynia jest nieaktywny aż do pojawienia się któregoś z czynników determinujących ten proces (takich jak np. siły tarcia, ciśnienie tętna, rozciąganie ściany naczynia) [18, 19]. Nie jest także wykluczone, że proces powstawania zwapnień współistnieje z tworzeniem się blaszki miażdżycowej. Ta hipoteza wymaga jednak dalszych badań, choć dotychczasowe obserwacje autorów to potwierdzają.

Kolejnym elementem, o którym należy pamiętać podczas zabiegów rekanalizacji zamkniętych tętnic wieńcowych, jest rozsiały charakter procesu miażdżycowego. Obecność istotnej blaszki miażdżycowej w odcinkach uznawanych za angiograficznie prawidłowe (tzw. odcinki referencyjne naczynia) utrudnia przejście lidera angioplastycznego w naczyniu oraz jest przyczyną wielu pomyłek w trakcie zabiegu PTCR. Pośrednio potwierdza ten fakt obecność znacznej blaszki miażdżycowej w miejscach angiograficznej referencji w materiale autorów.

Ultrasonografia wewnątrzwieńcowa jest bardzo przydatna podczas zabiegu udrażniania całkowicie zamkniętej tętnicy. Badania Tobisa i wsp. [20] wykazały, że lider zawsze przechodzi przez zamknięcie w miejscu najmniejszego oporu, a w przypadku masywnych zwapnień w odcinkach referencyjnych przejście lidera może nastąpić drogą podśródbłonkową, a nawet drogą perforacji naczynia. Dlatego w każdym przypadku wątpliwości co do położenia lidera w świetle naczynia powinno się użyć sondy ICUS w celu identyfikacji fałszywego światła i zastosowania odpowiedniego postępowania [21, 22]. Ponadto należy pamiętać, że ta metoda diagnostyczna pozwala także na dobór optymalnej terapii, tzn. wielkości i długości stentu, a także może być pomocna przy podejmowaniu decyzji co do użycia technik odbarczających blaszkę miażdżycową (*debulking*).

Wnioski

Zamknięcie tętnicy wieńcowej, zarówno w przebiegu ostrego zawału serca jak i przewlekłej okluzji, wiąże się z ujemnym remodelingiem naczynia oraz obecnością zwapnień.

Streszczenie

Ultrasonograficzna ocena zamkniętych tętnic wieńcowych

Wstęp: Całkowite zamknięcie tętnicy wieńcowej stwierdza się u około 20–40% pacjentów poddawanych koronarografii, a zabiegi odtwarzające ich światło stanowią około 10% wszystkich zabiegów przezskórnej rewaskularyzacji serca. Celem niniejszej pracy było porównanie ultrasonograficznej charakterystyki tętnic wieńcowych zamkniętych w trakcie ostrego oraz przewlekłego procesu okluzji.

Materiał i metody: Do badania włączono 49 pacjentów (16 K, 33 M, śr. wiek 57 ± 8 lat). Populację tę ze względu na charakter zamknięcia podzielono na dwie grupy: gr. 1 stanowiło 25 pacjentów z ostrym zamknięciem tętnicy wieńcowej (w przebiegu ostrego zawału), natomiast gr. 2 tworzyło 24 pacjentów z przewlekłym zamknięciem tętnicy wieńcowej. Po predylatacji małym balonem do leczonych tętnic wprowadzano sondę ultrasonograficzną. Analizie poddano następujące parametry: średnica naczynia (LD) i wymiar całkowity naczynia (VD) (*media-to-media diameter*) oraz pole światła (LA) i całkowite pole naczynia (VA). Dodatkowo oceniano stopień przebudowy (*remodelingu*) naczynia (RI, *remodeling index*), a także oceniano blaszki pod kątem składu jakościowego (*miękkie, twarde, mieszane, włókniste*)

Wyniki: Blaszki twarde stwierdzono u 36% u osób z grupy 1 oraz u 50% pacjentów z grupy 2, natomiast blaszki miękkie stwierdzano odpowiednio u 28% oraz 17% chorych obu grup. Wymiar całkowity naczynia był większy w grupie 1 ($16,2 \pm 6,4 \text{ mm}^2$ vs. $13,3 \pm 3,2 \text{ mm}^2$, NS; odpowiednio gr. 1 vs. gr. 2). Średnia wielkość blaszki miażdżycowej uzyskana po predylatacji była w stosunku do odcinków referencyjnych istotnie większa w miejscu zamknięcia naczynia, jednak parametr ten nie różnił się istotnie pomiędzy grupami.

W obu badanych grupach obserwowano dyssekcje blaszki miażdżycowej. W gr. 1 obserwowano to zjawisko u 15 (62,5%) pacjentów, natomiast w gr. 2 — u 17 (68%) pacjentów ($p = NS$).

Średnie wartości wskaźnika remodelingu dla obu grup wyniosły w grupie 1 $1,04 \pm 0,24$ oraz $0,87 \pm 0,26$ w grupie 2, przy czym w badanej populacji przeważał typ ujemny remodelingu. W grupie 1 stwierdzono go w 15 (62%) przypadkach, natomiast w grupie 2 u 20 (81 %) pacjentów.

Wnioski: Zamknięcie tętnicy wieńcowej, zarówno w przebiegu ostrego zawału serca, jak i przewlekłej okluzji jest związane z ujemnym remodelingiem naczyń oraz obecnością wapniów. (Folia Cardiol. 2001; 8: 509–516)

ultrasonografia wewnątrznaczyniowa, angioplastyka wieńcowa

Piśmiennictwo

1. Delacertaz E., Meier B. Therapeutic strategy with total coronary artery occlusions. *Am. J. Cardiol.* 1997; 79: 185–187.
2. Detre K., Holubkov R., Kelsey S. i wsp. Percutaneous transluminal coronary angioplasty in 1985–1986 and 1977–1981. *N. Engl. J. Med.* 1988; 318: 265–270.
3. Bell M.R., Berger P.B., Bresnahan J.F. i wsp. Initial and long-term outcome of 354 patients after coronary balloon angioplasty of total coronary artery occlusions. *Circulation* 1992; 85: 1003–1011.
4. Reimers B. Chronic total occlusion W: A. Colombo "Techniques in coronary stenting" Martin Dunitz 2000.
5. Braunwald E., Kloner R.A. The stunned myocardium: Prolonged, postischemic ventricular dysfunction. *Circulation* 1982; 66: 1146–1149.
6. Rahimtoola S.H. The hibernating myocardium. *Am. Heart J.* 1989; 117: 211–221.
7. Warren R.J., Black A.J., Valentine P.A. i wsp. Coronary angioplasty for chronic total occlusion reduces the need for subsequent coronary bypass surgery. *Am. Heart J.* 1990; 120: 270–274.
8. Ivanhoe R.J., Weintraub W.S., Douglas J.S. Jr. i wsp. Percutaneous transluminal coronary angioplasty of chronic total occlusions: Primary success, restenosis, and long-term clinical follow-up. *Circulation* 1992; 85: 106–115.
9. Danchin N., Angio M., Cador R. i wsp. Effect of late percutaneous angioplastic recanalization of total coronary artery occlusion on left ventricular remodeling, ejection fraction, and regional wall motion. *Am. J. Cardiol.* 1996; 78: 729–735.
10. Schomig A., Kastrati A., Dirschiger J. i wsp. Coronary stenting plus platelet glycoprotein IIb/IIIa blockade compared with tissue plasminogen activator in acute myocardial infarction. *N. Engl. J. Med.* 2000; 343: 385–391.
11. Meier B. Chronic total occlusion. W: Topol E.J. red. Textbook of Interventional Cardiology, W.B. Saunders, Philadelphia 1998.
12. Roberts W.C., Virmani R. Formation of new coronary arteries within a previously obstructed epicardial coronary artery (intraarterial arteries): A mechanism for occurrence of angiographically normal coronary arteries after healing of acute myocardial infarction. *Am. J. Cardiol.* 1984; 54: 1361–1362.
13. Nishida T., Di Mario C., Briguori C. i wsp. Characterization of total occlusions with intracoronary ultrasound: the importance of the duration of occlusion. *J. Invas. Cardiol.* 2001; 13: 1–8.
14. Nakamura M., Nishikawa H., Mukai S. i wsp. Impact of coronary artery remodeling on clinical presentation of coronary artery disease: an intravascular ultrasound. *J. Am. Coll. Cardiol.* 2001; 37: 63–69.
15. Fukuda D., Kawarabayashi T., Tanaka A. i wsp. Lesion characteristics of acute myocardial infarction: an investigation with intravascular ultrasound. *Heart* 2001; 85: 402–406.
16. Hermiller J., Tenaglia A., Kisse K. i wsp. In vivo validation of compensatory enlargement of atherosclerotic coronary arteries. *Am. J. Cardiol.* 1993; 71: 665–668.
17. Birnbaum Y., Fishbein M., Luo H. i wsp. Regional remodeling of atherosclerotic arteries: a major determinant of clinical manifestations of disease. *J. Am. Coll. Cardiol.* 1997; 30: 1149–1164.
18. Langille B., O'Donnell F. Reductions in arterial diameter produced by chronic decreases in blood flow are endothelium-dependent. *Science* 1986; 231: 405–407.
19. Boutouyrie P., Bussy C., Lacolley P. i wsp. Association between local pulse pressure, mean blood pressure and large artery remodeling. *Circulation* 1999; 100: 1387–1393.

20. Tobis J., Miranda C.P., Deutsch L. i wsp. The mechanism of peripheral recanalization by laser — assisted thermal angioplasty: confirmation by intravascular sonography. *Am. J. Roentgenol.* 1990; 155: 1100–1102.
21. Werner G.S., Diedrich J., Scholz K.H. i wsp. Vessel reconstruction in total coronary occlusions with a long subintimal wire pathway: use of multiple stents under guidance of intravascular ultrasound. *Cathet. Cardiovasc. Diagn.* 1997; 40: 46–51.
22. Kimura B., Tsimikas S., Bhatgava V. i wsp. Subintimal wire position during angioplasty of a chronic total coronary occlusion : detection and subsequent procedural guidance by intravascular ultrasound. *Cathet. Cardiovasc. Diagn.* 1995; 35: 262–265.