

Nieoperacyjne leczenie ubytków w przegrodzie międzykomorowej u dzieci za pomocą zestawu Amplatza

Bożena Werner¹, Maria Wróblewska-Kałużewska¹, Krzysztof Godlewski¹
i Anna Tarnowska²

¹Klinika Kardiologii Wieku Dziecięcego i Pediatrii Ogólnej Akademii Medycznej w Warszawie

²Zakład Radiologii Pediatricznej Akademii Medycznej w Warszawie

Nonoperative treatment of ventricular septal defects in children using Amplatzer septal occluder device

Introduction: *Development of interventional cardiology methods gives opportunity for nonoperative closure of ventricular septal defect which is the most common congenital heart disease in children.*

The aim of the study: *The aim of the study was to demonstrate own experience in transcatheter closure of congenital, muscular ventricular septal defects performed in Poland for the first time.*

Material and methods: *The procedures were performed in two children aged 5 and 15 years and weighted 17 and 53 kg. In one child the defect was situated in posterior-superior part of muscular interventricular septum. The second patient had mid-muscular defect divided by muscular bundle. The procedures were performed under general anaesthesia and transesophageal echocardiographic guidance. The defects were approached simultaneously from the femoral artery and jugular vein. 8 and 10 mm devices were used.*

Results: *There was no residual shunt in angiography right after the procedure in both children. In transthoracic and transesophageal echocardiography haemodynamically insignificant residual shunt was detected in one child and is still observed at 3 month follow-up. No complications were found.*

Conclusions: *Transcatheter closure of muscular ventricular septal defects is an effective and safe therapy. A double-catheter approach may decrease the time of the procedure and fluoroscopy. (Folia Cardiol. 2002; 9: 93–100)*

ventricular septal defect, Amplatzer septal occluder device, transcatheter occlusion

Wstęp

Ubytek w przegrodzie międzykomorowej (VSD, *ventricular septal defect*) należy do najczęściej występujących wad serca, stanowi około 20% wszystkich wrodzonych wad serca [1].

Ubytki położone w błoniastej części przegrody międzykomorowej leczy się kardiochirurgicznie z dobrym wynikiem, natomiast operacyjne leczenie ubytków położonych w mięśniowej części

Adres do korespondencji: Prof. Maria Wróblewska-Kałużewska
Klinika Kardiologii Wieku Dziecięcego
i Pediatrii Ogólnej AM w Warszawie
ul. Marszałkowska 24, 00–576 Warszawa
Nadesłano: 4.01.2002 r. Przyjęto do druku: 16.01.2002 r.

przegrody międzykomorowej jest trudnym technicznie zabiegiem. Beleczkowanie prawej komory serca często uniemożliwia wizualizację ubytku i zmusza do lewostronnej wentrikulotomii, co w konsekwencji może doprowadzić do niewydolności lewej komory serca.

Intensywny rozwój kardiologii interwencyjnej w ostatnich 20 latach stworzył możliwości nieoperacyjnego zamykania przetrwałego przewodu tętniczego, ubytków w przegrodzie międzyprzedsionkowej, przetok wieńcowych i innych połączeń naczyniowych [2–6]. Skonstruowano także implanty do zamykania ubytków w przegrodzie międzykomorowej. Jednym z nich jest korek Amplatza (wyprodukowany przez AGA Medical Corp., Golden Valley, Minnesota, Stany Zjednoczone). Implant jest wykonany ze splotu nitinolowego drutu ukształtowanego w postaci dwóch dysków połączonych talią w kształcie walca (ryc. 1). Jest on podobny do korka Amplatza do zamykania ubytków w przegrodzie międzyprzedsionkowej, tylko część łącząca jest dłuższa, co związane jest z większą grubością przegrody międzykomorowej w porównaniu z przegrodą międzyprzedsionkową. Oba dyski są wypełnione poliestrowymi łatanami, a centralna część łącząca — poliestrowymi włóknami. Dysk prawokomorowy jest zaopatrzony w gwintowy mechanizm, za pomocą którego łączy się z zestawem wprowadzającym.

Celem pracy jest przedstawienie własnego doświadczenia w zamknięciu wrodzonych mięśniowych ubytków w przegrodzie międzykomorowej za pomocą korka Amplatza. W bieżącym roku zabiegi przeszskórnego zamknięcia mięśniowych ubytków międzykomorowych przeprowadzono u dwojga dzieci.



Rycina 1. Korek Amplatza do zamykania mięśniowych ubytków w przegrodzie międzykomorowej

Figure 1. Amplatzer ventricular septal occluder device

Opisy przypadków

Przypadek 1. U pacjenta P.M., obecnie 5-letniego chłopca z masą ciała 17,6 kg, urodzonego z ciążą I, cięciem cesarskim o czasie, z masą urodzeniową 3800 g, ocenionego po porodzie na 10 punktów w skali Apgar, w 14. dobie życia rozpoznano wadę serca w postaci nadprzewodowej koarktacji aorty i ubytku w przegrodzie międzykomorowej. W 19. dobie życia przeprowadzono operację koarktacji aorty metodą „koniec do końca” z podwiązaniem przetrwałego przewodu tętniczego z dobrym wynikiem. W okresie niemowlęcym stwierdzano częste infekcje dróg oddechowych i gorszy rozwój fizyczny. Do 12. miesiąca życia chłopca leczono blokerem konwertazy angiotensyny z powodu nadciśnienia tętniczego.

Przy przyjęciu do kliniki stwierdzono dobry stan ogólny, niedobór masy ciała — 20,5%, bez cech niewydolności układu krążenia, nad sercem szmer skurczowy 3/6 w skali Levine’a, najgłośniejszy w punkcie Erba, promieniujący do wątroby, ciśnienie na kończynach górnych — 90/60 mm Hg, na kończynach dolnych — 90/55 mm Hg. Badanie radiologiczne klatki piersiowej wykazało prawidłowy obraz serca i naczyń płucnych, a zapis EKG — częściowy blok prawej odnogi pęczka Hisa i cechy przerostu lewej komory serca z jej przeciążeniem. Za pomocą badania echokardiograficznego uwidoczniiono ubytek w części mięśniowej przegrody międzykomorowej o średnicy około 5 mm. Ubytek był położony w tylnogórnej części przegrody, na granicy z częścią błoniastą. Zarejestrowano lewoprawy przepływ krwi przez ubytek z gradientem ciśnienia między lewą i prawą komorą serca 50 mm Hg. Niedomykalność zastawki trójdzielnej oceniono na I°. Wielkość lewej komory serca i kurczliwość mięśnia sercowego były w normie. Za pomocą cewnikowania serca stwierdzono prawidłowe ciśnienie w prawej komorze i tętnicy płucnej, prawidłowy opór płucny, stosunek przepływu płucnego do systemowego 1,55:1. Ciągły zapis ciśnień podczas wycofywania cewnika przez cieśń aorty wykazał gradient ciśnień równy 10 mm Hg.

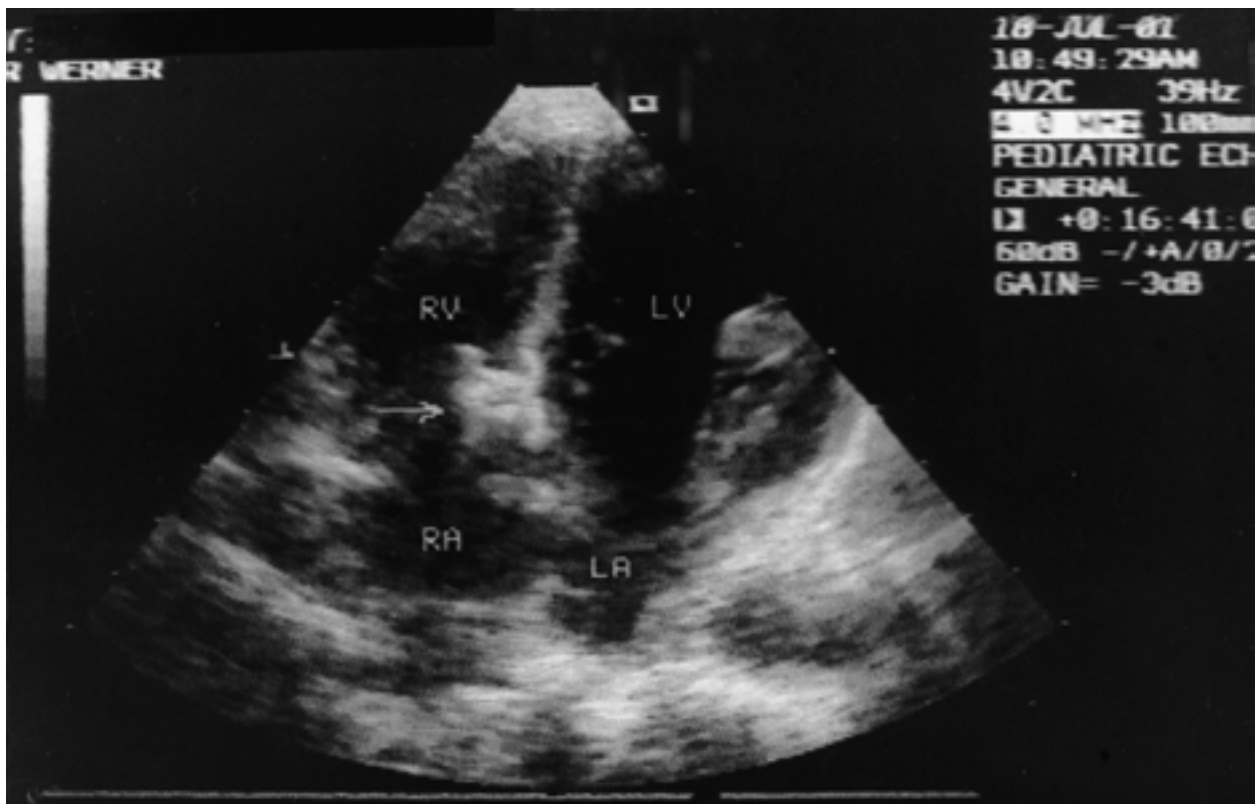
Zabieg przeszskórnego zamknięcia VSD wykonano w znieczuleniu ogólnym, pod osłoną antybiotyku (cefuroksym) z nakłucia prawej tętnicy udowej i prawej żyły szyjnej przy użyciu koszulki naczyniowej o średnicy 6F i przy ciągłym przezprzelykowym monitorowaniu echokardiograficznym. Przed zabiegiem podano heparynę w dawce 100 m./kg. W celu uwidocznienia ubytku, określenia jego dokładnej lokalizacji i morfologii wykonano angiokardiografię lewokomorową z nakłucia prawej tętnicy udowej. Na podstawie wentrykulografii lewostronnej w projekcji

skośnej lewostronnej 45° i głowowo-ogonowej 10° określono wielkość ubytku międzykomorowego od strony lewej komory w rozkurczu na 6 mm. Do przejścia z lewej do prawej komory przez ubytek posłużył angiograficzny cewnik wieńcowy prawy typu Judkinsa o średnicy 5F. Po umieszczeniu końca cewnika w ubytku wprowadzono przez niego prowadnik średnicy 0,035" do prawej komory i przez zastawkę trójdzielną do prawego przedsionka i do żyły głównej górnej. Następnie przez dojsię z prawej żyły szyjnej wprowadzono pętlę w kształcie gęsiej szyi (*goose neck snare*) firmy Microvena, za pomocą której uchwycono koniec prowadnika i podciągnięto do żyły szyjnej. Na tak umieszczonym prowadniku wprowadzono koszulkę przezprzegrodową o średnicy 7F wraz z rozszerzaczem, którego koniec umieszczono w lewej komorze, a następnie wymieniono prowadnik na cieńszy o średnicy 0,014" oraz usunięto cewnik od strony tętniczej. Przez koszulkę włożono implant o średnicy 8 mm, otwierając pierwszy dysk w lewej komorze, a następnie, dociągając go do ściany przegrody międzykomorowej, otworzono drugi dysk.

Po sprawdzeniu prawidłowej lokalizacji implantu za pomocą echokardiograficznego badania przezprzełykowego (TEE, *transesophageal echocardiography*) przed jego odczepieniem od zestawu wprowadzającego usunięto prowadnik z koszulki i wykonano angiokardiografię. Stwierdzono szczelne zamknięcie ubytku zarówno w badaniu TEE, jak i w angiokardiografii. Całkowity czas skopii RTG wyniósł 15 minut. Stopień niedomykalności zastawki trójdzielnej nie zmienił się w porównaniu z badaniem wykonanym przed zabiegiem.

W następnej dobie po zabiegu rozpoczęto podawanie kwasu acetylosalicylowego w dawce 5 mg/kg/d. W badaniu radiologicznym klatki piersiowej uwidoczono implant. Zapis EKG nie różnił się od badania sprzed zabiegu. Chłopca wypisano do domu w 2 dni po zabiegu.

Badanie kontrolne wykonano w odstępie 1 i 3 miesięcy po zabiegu. Stwierdzono prawidłowe usytuowanie implantu (ryc. 2), szczelne zamknięcie ubytku, niedomykalność zastawki trójdzielnej nie



Rycina 2. Badanie echokardiograficzne dwuwymiarowe. Projekcja koniuszkowa czterojamowa. Strzałka wskazuje korek Amplatza zamykający ubytek w przegrodzie międzykomorowej; RA — prawy przedsionek, RV — prawa komora, LA — lewy przedsionek, LV — lewa komora

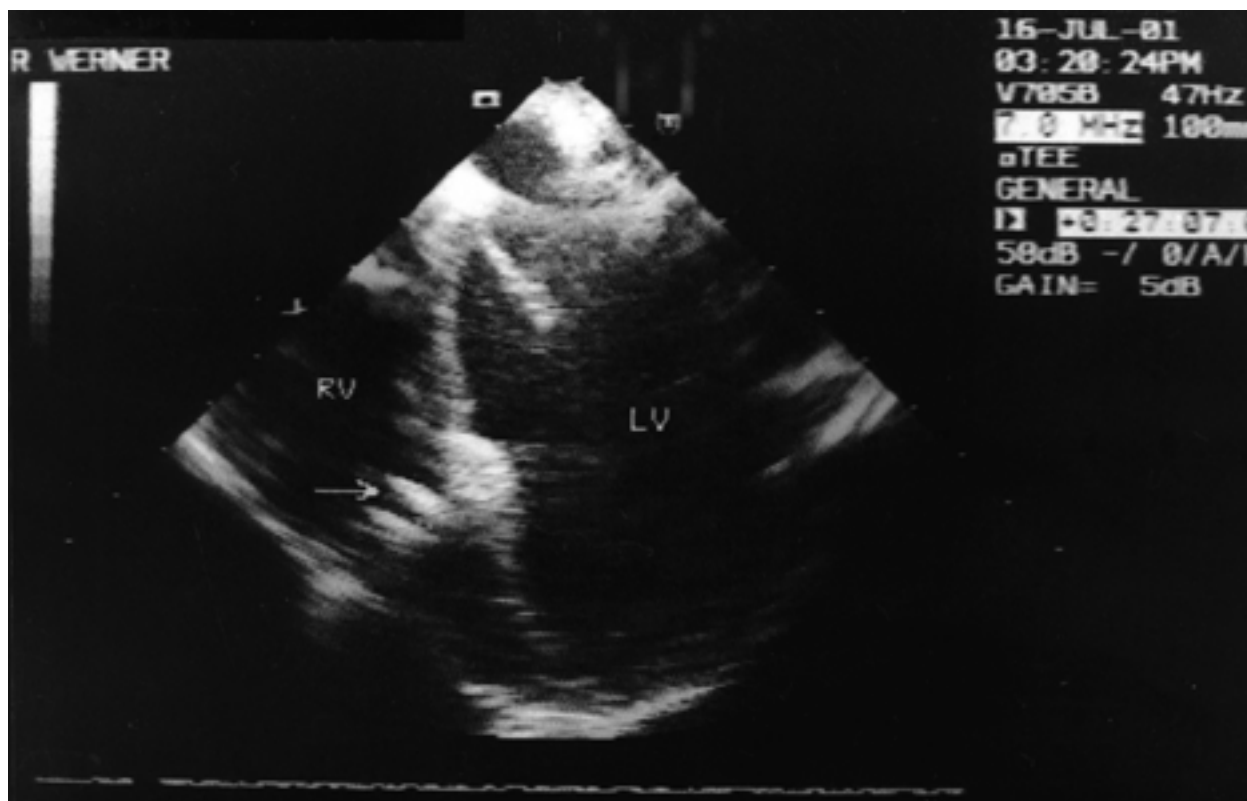
Figure 2. ECHO-2D. Apical 4-chamber view. Arrow indicates Amplatzer VSD occluder; RA — right atrium, RV — right ventricle, LA — left atrium, LV — left ventricle

nasiliła się. Zapis EKG wskazywał na ustąpienie cech przeciążenia lewej komory serca.

Przypadek 2. U chłopca K.T. w wieku 15 lat z masą ciała 53 kg, urodzonego z ciążą II, porodu II, o czasie, z masą urodzeniową 3450 g, ocenionego po porodzie na 10 punktów w skali Apgar, rozpoznano po urodzeniu wadę serca. W okresie niemowlęcym zaobserwowano hipotensję oraz częste infekcje dróg oddechowych. Przy przyjęciu do szpitala stwierdzono stan ogólny dobry, bez cech niewydolności układu krążenia, nad sercem szmer skurczowy 3–4/6 w skali Levine'a typowy dla VSD. W badaniu radiologicznym klatki piersiowej sylwetka serca była niepowiększona, rysunek naczyniowy płuc był prawidłowy. Zapis EKG mieścił się w normie dla wieku. Za pomocą badania echokardiograficznego stwierdzono ubytek w środkowej części mięśniowej przegrody międzykomorowej o średnicy 6 mm od strony lewej komory serca, przedzielną beleczką mięśniową. Zarejestrowano lewo-prawy przepływ krwi przez VSD z gradientem ciśnień między komorami wynoszącym 90 mm Hg. Wielkość lewego przedsionka i lewej komory oraz kurcz-

liwość mięśnia sercowego były w normie. Za pomocą cewnikowania serca stwierdzono prawidłowe ciśnienie w prawej komorze serca i tętnicy płucnej oraz prawidłowy opór płucny; stosunek przepływu płucnego do systemowego wynosił 1,8:1. Na podstawie wentrykulografii lewostronnej średnicę ubytku od strony lewej komory w fazie rozkurczu określono na 8 mm.

Zabieg przeznaczeniowego zamknięcia VSD wykonano, stosując taką samą technikę, jak u pierwszego pacjenta. Użyto koszulkę przezprzegrodową o średnicy 7F. Ubytek zamknięto korkiem Amplatza o średnicy 10 mm (ryc. 3). Zabieg był technicznie utrudniony ze względu na obecność wiązki mięśniowej dzielącej ubytek. Implant wprowadzono przez większe, 4-milimetrowe ujście ubytku od strony prawej komory. Trudności z przeprowadzeniem przezprzegrodowej koszulki przez ubytek, a następnie z odczepieniem implantu wydłużyły czas skopii do 80 minut. Za pomocą badania TEE po zabiegu zarejestrowano resztkowy przeciek przez przegrodę międzykomorową, którego nie uwidoczniło w angiokardiografii. W zapisie



Rycina 3. Echokardiograficzne badanie przezprzełykowe. Strzałką oznaczono implant zamykający ubytek; RV — prawa komora, LV — lewa komora

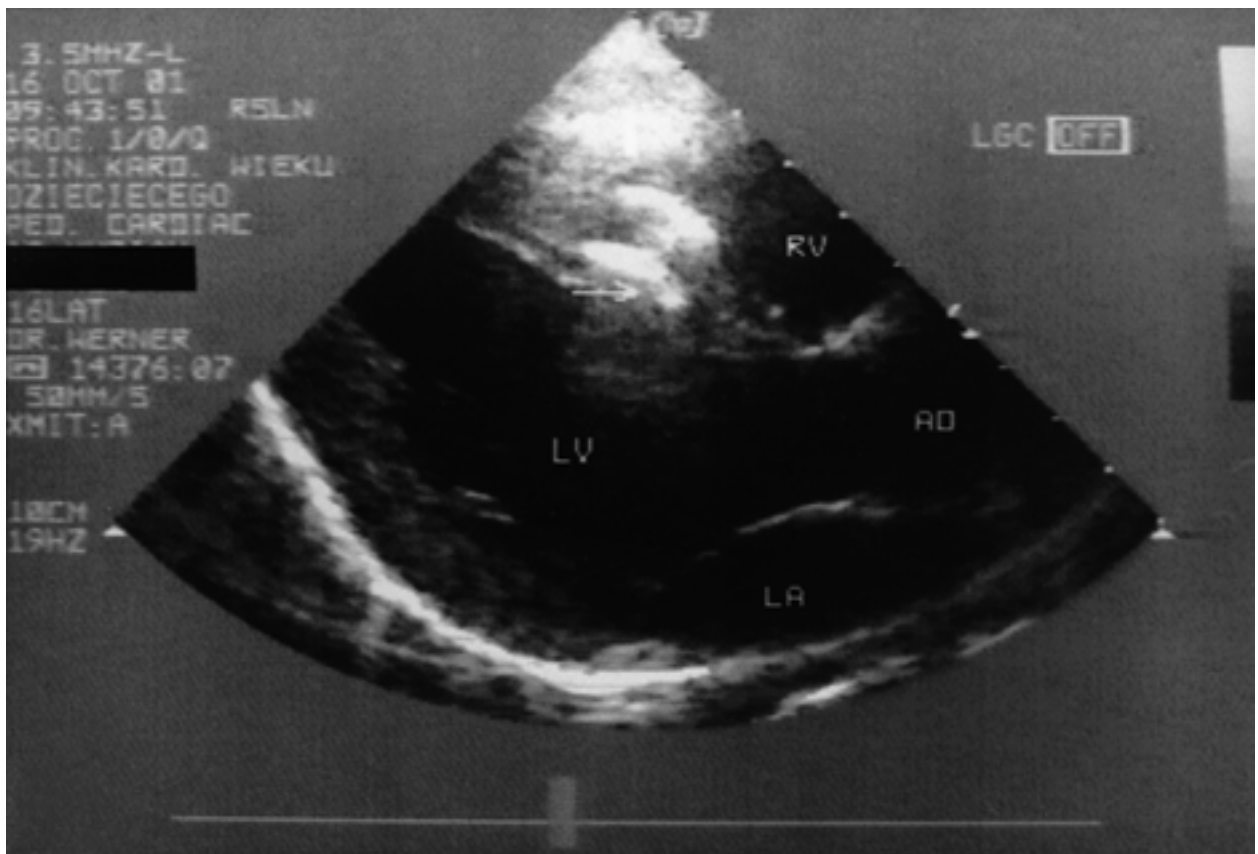
Figure 3. TEE. Arrow indicates Amplatzer VSD occluder; RV — right ventricle, LV — left ventricle

EKG wykonanym w następnej dobie stwierdzono blok przedniej wiązki lewej odnogi pęczka Hisa oraz zaburzenia przewodzenia nad prawą komorą. Zanotowano także podwyższone stężenie troponiny do 1,2 ng/ml. W badaniu echokardiograficznym dwuwymiarowym implant umieszczony był prawidłowo (ryc. 4), zarejestrowano śladowy, resztkowy przeciek oraz nieprawidłowy ruch przegrody międzykomorowej. Chłopca wypisano do domu w 3. dobie po zabiegu, z zaleceniem przyjmowania kwasu acetylosalicylowego. W badaniu kontrolnym wykonanym w 7. dobie po zabiegu nie stwierdzono troponiny we krwi. W trakcie 3-miesięcznej obserwacji obraz badania echokardiograficznego dwuwymiarowego nie uległ zmianie, natomiast stwierdzono ewolucję zmian w zapisie EKG. Ustał blok przedniej wiązki lewej odnogi pęczka Hisa, utrzymują się jedynie zaburzenia przewodzenia nad prawą komorą serca.

Dyskusja

Ubytek w przegrodzie międzykomorowej jest najczęściej występującą wadą serca u dzieci, ale zabiegi przezskórne, nieoperacyjne zamykania wprowadzono w nielicznych ośrodkach. Związane jest to z faktem, że obecnie metoda ta znajduje zastosowanie tylko w zamykaniu ubytków w mięśniowej części przegrody międzykomorowej. Jednakże mięśniowe ubytki są najczęściej małe i nie wywołują istotnych zaburzeń hemodynamicznych, podczas gdy duże ubytki powodują nasilone objawy niewydolności serca bardzo wcześnie i wymagają leczenia operacyjnego w okresie niemowlęcym.

Najczęściej występujące ubytki w okołobłoniastej części przegrody leczy się chirurgicznie. Rigby i wsp. [7] wykonali zabiegi zamknięcia okołobłoniastych ubytków w przegrodzie międzykomorowej zmodyfikowaną parasolką Raskinda u 13



Rycina 4. Badanie echokardiograficzne dwuwymiarowe. Projekcja osi długiej lewej komory. Korek Amplatza umieszczony w środkowej części przegrody międzykomorowej; RV — prawa komora, LV — lewa komora, AO — aorta, LA — lewy przedsionek

Figure 4. ECHO-2D. Left ventricular long axis view. Amplatzer VSD occluder implanted in mid-muscular septum; RV — right ventricle, LV — left ventricle, AO — aorta, LA — left atrium

dzieci. Zabiegi te były obarczone powikłaniami w postaci embolizacji implantu u 3 dzieci, niedomykalnością zastawki trójdzielnej u 3., hemolizą u 2. i przejściowym całkowitym blokiem u jednego dziecka. Całkowite zamknięcie ubytków Rigby i wsp. uzyskali u 4 dzieci. Ze względu na powikłania i resztkowe przecieki parasolki Rashkinda nie są polecane do zamykania ubytków międzykomorowych. Obecnie prowadzone są badania eksperymentalne dotyczące nowych implantów do zamykania okłobłoniastych ubytków w przegrodzie międzykomorowej [8].

Korek Amplatza do zamykania mięśniowych ubytków międzykomorowych jest samocentryczny i samorozprężalny. Jego zaletą w porównaniu z innymi implantami jest możliwość repozycji w przypadku jego nieodpowiedniego umiejscowienia w ubytku.

Istnieje kilka metod dojścia przy zamykaniu ubytków międzykomorowych. Zabieg wykonywany od strony żyły udowej wiąże się z przejściem przezprzegrodowej koszulki z żyły głównej dolnej przez prawy przedsionek do prawej komory, co powoduje jej zagięcie, a tym samym utrudnia wprowadzenie do ubytku, oraz przeprowadzenie w niej implantu [9, 10]. U pacjentów badanych przez autorów zastosowano metodę zamykania przez nakłucie dwóch naczyń: tętnicy udowej i żyły szyjnej. Implant wprowadzono od strony żyły szyjnej. Pozwoliło to na uniknięcie zagięć przezprzegrodowej koszulki. Zastosowanie cienkiego przewodnika przeprowadzonego przez ubytek ułatwiło wprowadzanie implantu. Dzięki temu można skrócić czas zabiegu i skopii. Przedłużony czas fluoroskopii w przypadku drugiego pacjenta był związany z obecnością w ubytku międzykomorowym belki mięśniowej, która utrudniała wprowadzenie cewnika oraz koszulki przezprzegrodowej, a następnie odczepienie implantu. Należy podkreślić, że zabiegi zamknięcia ubytków międzykomorowych za pomocą korka Amplatza u pacjentów badanych przez autorów przeprowadzono przy użyciu koszulki przezprzegrodowej o średnicy 7F. Możliwość wprowadzenia korka Amplatza przez cienką koszulkę zmniejsza ryzyko uszkodzenia naczyń i umożliwia leczenie tą metodą małych dzieci.

Wielkość ubytku międzykomorowego oceniano na podstawie echokardiografii oraz wentrykulografii lewostronnej. Użyto implanty większe o 2 mm od średnicy ubytku oznaczonej w rozkurczu od strony lewej komory w badaniu angiokardiograficznym. Ocenę wielkości ubytku międzykomorowego i dobór implantu na podstawie rozkurczowego pomiaru ubytku w lewostronnej wentrykulografii rekomendują autorzy pracy eksperymentalnej — Amin

i wsp. [11]. Natomiast Thanopoulos i wsp. [12] uważają, że dokładniejszy pomiar ubytku i bardziej precyzyjny dobór implantu uzyskuje się, stosując pomiar rozciągniętego ubytku balonem Amplatza — taką samą metodą jak przy zamykaniu ubytków międzyprzedsionkowych.

O nieistotnych hemodynamicznie przeciekach przez implant bezpośrednio po zabiegu donoszą inni autorzy [10, 12]. U jednego pacjenta obserwowanego przez autorów zarejestrowano w badaniu dopplerowskim nieistotny przeciek resztkowy po zabiegu, który utrzymuje się w czasie 3-miesięcznej obserwacji.

Interesującym zagadnieniem są zarejestrowane przez autorów zmiany w zapisie EKG u jednego z pacjentów, w postaci przejściowego bloku przedniej wiązki lewej odnogi pęczka Hisa i utrzymujących się zaburzeń przewodzenia nad prawą komorą. Thanopoulos i wsp. [12] opisali przejściowy całkowity blok lewej odnogi pęczka Hisa u dwojga z 6 dzieci, u których zamknęli mięśniowe VSD korkiem Amplatza. Prawdopodobnie zmiany w EKG mają związek z uciskiem bądź tylko z manewrowaniem w obszarze układu przewodzącego. Jednak, biorąc pod uwagę, że u pacjenta ze zmianami w EKG przejściowo stwierdzono podwyższone stężenie troponiny we krwi, nie można wykluczyć uszkodzenia mięśnia sercowego w czasie długotrwałego manewrowania w przegrodzie międzykomorowej w czasie zabiegu.

Zabiegi zamykania ubytków międzykomorowych za pomocą zestawu Amplatza zastosowano do leczenia pozawałowych mięśniowych VSD u dorosłych, co przyczyniło się do lepszego rokowania i zmniejszenia śmiertelności w tej grupie chorych [13].

W piśmiennictwie są nieliczne doniesienia o leczeniu tą metodą wrodzonych ubytków międzykomorowych u dzieci. Zabiegi te wykonano po raz pierwszy w Polsce w ośrodku autorów.

Wnioski

1. Zabieg przezskórny zamknięcia ubytków międzykomorowych zestawem Amplatza jest skuteczną i bezpieczną metodą leczenia ubytków położonych w mięśniowej części przegrody.
2. Zastosowanie przeznaczyńowej metody zamykania mięśniowych ubytków międzykomorowych zmniejsza ryzyko i skraca czas hospitalizacji w porównaniu z leczeniem metodą kardiochirurgiczną.
3. Zastosowanie techniki wprowadzenia implantu przez nakłucie dwóch naczyń może skrócić czas zabiegu i skopii.

Streszczenie

Zamykanie VSD korkiem Amplatza

Wstęp: *Rozwój kardiologii interwencyjnej stworzył nowe możliwości nieoperacyjnego leczenia jednej z najczęściej występujących wad serca, jakim jest ubytek w przegrodzie międzykomorowej u dzieci.*

Cel pracy: *Przedstawienie własnego doświadczenia w wykonanych po raz pierwszy w Polsce zabiegach przezskórnego zamknięcia wrodzonych, mięśniowych ubytków w przegrodzie międzykomorowej u dzieci za pomocą korka Amplatza.*

Materiał i metody: *Zabiegi wykonano u dwojga dzieci w wieku 5 i 15 lat z masą ciała odpowiednio 17 kg i 53 kg. U jednego pacjenta ubytek był zlokalizowany w tylnogórnej części mięśniowej przegrody międzykomorowej, a u drugiego — w środkowej części przegrody (przedzielony wiązką mięśniową). Zabiegi wykonano w znieczuleniu ogólnym, z monitorowaniem przezprzelykowym badaniem echokardiograficznym. Implanty wprowadzono z jednoczesnego dojścia od tętnicy udowej i żyły szyjnej. Do zamknięcia ubytków użyto implantów o średnicy 8 mm i 10 mm.*

Wyniki: *W badaniu angiograficznym wykonanym bezpośrednio po implantacji korka nie stwierdzono przecieku u żadnego pacjenta. Przezprzelykowym i transtorakalnym badaniem echokardiograficznym u jednego pacjenta zarejestrowano hemodynamicznie nieistotny przeciek resztkowy, który obserwuje się w czasie 3-miesięcznej obserwacji. Nie zanotowano powikłań związanych z zabiegiem.*

Wnioski: *Zabieg przezskórnego zamknięcia jest skuteczną i bezpieczną metodą leczenia mięśniowych ubytków międzykomorowych. Zastosowanie dojścia jednocześnie z dwóch naczyń może skracać czas zabiegu i skopii. (Folia Cardiol. 2002; 9: 93–100)*

ubytek w przegrodzie międzykomorowej, korek Amplatza, zamykanie przezskórne

Piśmiennictwo

- Gubiner C.H., Takao A. Ventricular septal defect. W: Garson A., Bricker T.J., McNamara D.G. red. The science and practice of pediatric cardiology. Lea & Febiger, Philadelphia, London 1990; 1002–1022.
- Szkutnik M., Białkowski J., Banaszak P., Kusa J., Skalski J., Frycz M., Zembala M. Przeznaczeniowe zamykanie ubytków przegrody międzyprzedsionkowej — doświadczenie własne na podstawie 111 cewnikowań. Folia Cardiol. 2001; 8: 225–231.
- Demkow M., Rużyło W., Siudalska H., Kępka C. Transcatheter closure of a 16 mm hypertensive patent ductus arteriosus with the Amplatzer muscular VSD occluder. Catheter Cardiovasc. Interv. 2001; 52: 359–362.
- Hakim F., Madani A., Goussous Y., Cao Q., Hijazi Z. Transcatheter closure of a large coronary arteriovenous fistula using the new Amplatzer duct occluder. Cathet. Cardiovasc. Diag. 1998; 45: 155–157.
- Tofeig M., Walsh K.P., Chan C., Ladusans E., Gladman G., Arnold R. Occlusion of Fontan fenestrations using the Amplatzer septal occluder. Heart 1998; 79: 368–370.
- Tofeig M., Walsh K.P., Arnold R. Transcatheter occlusion of a post-Fontan residual hepatic vein to pulmonary venous atrium communication using the Amplatzer septal occluder. Heart 1998; 79, 6: 624–626.
- Rigby M.L., Redington A.N. Primary transcatheter umbrella closure of perimembranous ventricular septal defect. Br. Heart J. 1994; 72: 368–371.
- Rickers C., Wiel J., Gu X., Han Y., Urness M., Berry J., Amplatz K. Transcatheter closure of membranous ventricular septal defects with a new nitinol prosthesis in an animal model. Eur. Heart J. 1999; 20 (supl.): 495 (streszczenie).
- Tofeig M., Patel R.G., Walsh K.P. Transcatheter closure of a mid-muscular ventricular septal defect with an Amplatzer VSD occluder device. Heart 1999; 81: 438–440.
- Hijazi Z.M., Hakim F., Al-Fadley F., Abdelhamid J., Cao Q.L. Transcatheter closure of single muscular ventricular septal defects using the Amplatzer muscular VSD occlude: initial results and technical considerations. Catheter Cardiovasc. Interv. 2000; 49: 167–172.

11. Amin Z., Gu X., Berry J., Bass J., Titus J., Urness M., Han Y., Amplatz K. New device for closure of muscular ventricular septal defects in a canine model. *Circulation* 1999; 99: 1–9.
12. Thanopoulos D., Tsaousis G., Konstadopoulou G., Zarayelyan A. Transcatheter closure of muscular ventricular septal defects with the Amplatz ventricular septal defect occluder: initial clinical applications in children. *J. Am. Coll. Cardiol.* 1999; 33: 1395–1399.
13. Pesonen E., Thilen U., Sandstrom S., Arheden H., Koul B., Olsson S., Wilson R. Toher C., Bank A., Bass J. Transcatheter closure of post-infarctions ventricular septal defect with the Amplatz septal occluder device. *Scand. Cardiovasc.* 2000; 34: 446–448.