

Ablacja prądem o wysokiej częstotliwości u chorych ze szlakami dodatkowymi o lokalizacji przegrodowej

Oskar Kowalski, Zbigniew Kalarus, Radosław Lenarczyk, Janusz Prokopczuk i Stanisław Pasyk

I Katedra i Oddział Kliniczny Kardiologii Śląskiej Akademii Medycznej, Śląskie Centrum Chorób Serca w Zabrzu

RF ablation in patients with septal accessory pathways

Introduction: *The aim of the study was the analyse of radiofrequency ablation course, efficiency and complication in patients with Wolff-Parkinson-White syndrome (WPW) and septal accessory pathways (AP).*

Material and methods: *149 patients with WPW (70 with septal and 79 with free wall localization of accessory pathway) underwent ablation.*

Results: *Efficiency, time of procedure and fluoroscopy, number and time of applications were not significantly different between both groups. Ablation in patients with anteroseptal and posteroseptal accessory pathways were characterized by longer time of procedure (150 min — anteroseptal AP; 174 min — posteroseptal AP; 106 min — midseptal accessory pathway), longer total time of application (335 s — anteroseptal AP; 307 s — posteroseptal AP; 187 s — midseptal AP) and smaller efficiency (80% — anteroseptal AP and 81% posteroseptal AP, 93% — midseptal AP).*

Conclusions: *Efficiency and course of ablation were similar in patients with septal and free wall localization of accessory pathways. In patients with anteroseptal and posteroseptal accessory pathways obtaining of satisfactory result is more difficult.* (Folia Cardiol. 2002; 9: 235–240)

radiofrequency ablation, WPW syndrome, septal accessory pathways

Wstęp

Ablacja prądem o wysokiej częstotliwości (RF) jest uznaną metodą przyczynowego leczenia chorych z zespołem preekscytacji, o wysokiej skuteczności i niskim ryzyku powikłań [1, 2]. Szczególne znaczenie mają zabiegi ablacji RF wykonywane u chorych z lokalizacją przegrodową drogi dodatkowego przewodzenia. Lokalizacja taka może stwarzać istotne problemy w trakcie zabiegu. Jest to związa-

ne najczęściej z większym ryzykiem powikłań (możliwość uszkodzenia w trakcie aplikacji prądu łączy fizjologicznego) oraz utrudnionym mapowaniem, co powoduje wydłużenie czasu trwania zabiegu i zmniejszenie jego skuteczności.

Celem pracy była ocena porównawcza przebiegu i skuteczności ablacji prądem RF, obecności ewentualnych powikłań po zastosowanym leczeniu u chorych ze szlakiem dodatkowym o lokalizacji przegrodowej i pozapregrodowej oraz ocena odległych wyników leczenia.

Materiał i metody

Analizie poddano 149 objawowych, opornych na leczenie farmakologiczne chorych z pojedynczą drogą dodatkową przewodzenia przedsionkowo-

Adres do korespondencji: Dr med. Oskar Kowalski
I Katedra i Oddział Kliniczny Kardiologii
Śląskie Centrum Chorób Serca
ul. Szpitalna 2, 41–800 Zabrze
Nadesłano: 30.11.2001 r. Przyjęto do druku: 23.01.2002 r.

Tabela 1. Dane pacjentów**Table 1.** Baseline data of patients

	Liczba chorych	Wiek (średnio)	Płeć
Ogółem	149	36,6	–
Grupa I	70	37,2	42 M; 28 K
Grupa II	79	35,9	49 M; 30 K

-komorowego (AV, *atrioventricular*), u których wykonano badanie elektrofizjologiczne z jednoczesną ablacją prądem RF. U 70 chorych stwierdzono obecność szlaku o lokalizacji przegrodowej (grupa I), przy czym u 10 osób — o lokalizacji przedniej, u 28 — pośredniej i u 32 — przegrodowej tylnej. Grupę kontrolną (grupa II) stanowiło 79 chorych ze szlakiem pozaprzegrodowym (tab. 1).

Badanie elektrofizjologiczne poprzedzające zabieg ablacji wykonywano z użyciem 4 elektrod diagnostycznych, zlokalizowanych standardowo w okolicy uszka prawego przedsionka, koniuszka prawej komory, zatoce wieńcowej i okolicy pęczka Hisa. Stosowano stymulację programowaną 8+1 i 8+2 z częstością podstawową 120/min i czasem sprzężenia ostatniego impulsu od 360 ms do okresu refrakcji przedsionków, określając protokół wywołania nawrotnego częstoskurczu przedsionkowo-komorowego (AVRT).

Przyjęto podział lokalizacji szlaków dodatkowych na wiązki:

przegrodowe (prawo- i lewostronne):

- przednie (*anteroseptal, anterior paraseptal* — ASP);
- pośrednie (*midseptal* — MSP);
- tylne (*posteroseptal, posterior paraseptal* — PSP);

pozaprzegrodowe:

- prawo- i lewostronne szlaki na wolnej ścianie (*parietal pathways*) [3–5].

Umiejscowienie drogi dodatkowej określano na podstawie zapisów standardowego 12-odprowadzeniowego EKG, zapisów wewnątrzsercowych oraz miejsca skutecznej aplikacji prądu RF. Stosowano ablację ujść przedsionkowych dróg dodatkowych. Ablację szlaków lewostronnych wykonywano z wykorzystaniem techniki nakłucia przegrody międzyprzedsionkowej według opisanej metodyki [6]. Zabieg ablacji przeprowadzano, łącząc metody anatomiczną i elektrofizjologiczną. Po ułożeniu elektrody ablacyjnej w okolicy ujścia drogi dodatkowej według jej anatomicznego przebiegu, dokładne mapowanie wykonywano w trakcie stymulacji komory lub czę-

stoskurczu ortodromowego, analizując zapis potencjałów unipolarnych z elektrody ablacyjnej w stosunku do zapisów unipolarnych z zatoki wieńcowej i bipolarnych z okolicy pęczka Hisa, dążąc do uzyskania maksymalnego wyprzedzenia potencjału przedsionkowego.

Ocenie porównawczej poddano liczbę, łączny czas wszystkich aplikacji, całkowity czas zabiegów, czas użycia fluoroskopii, skuteczność oraz obecność powikłań i nawrotów. Za zabiegi skuteczne uznawano te, w których uzyskano ustąpienie cech pre-ekscytacji i niemożność wywołania częstoskurczu stymulacją. Średni czas obserwacji po zabiegu wynosił dla wszystkich chorych 8,5 miesiąca (3–26 miesięcy).

Wyniki

Skuteczność zabiegów (w pierwszej sesji) nie różniła się istotnie między badanymi grupami. W grupie I zabiegi były skuteczne u 60 chorych, co stanowi 86% zabiegów, w grupie II — u 76 pacjentów (96%). Różnica ta nie była istotna (tab. 2). Różnice uwidoczniły się przy analizie szczegółowej wiązek przegrodowych. Istotnie niższą skuteczność miały zabiegi u chorych z drogami dodatkowymi o lokalizacjach przegrodowych przedniej oraz tylnej. Wynosiły one 80% u chorych z ASP (8/10), 81% (26/32), natomiast 93% (26/28) dla MSP (tab. 3).

Liczba aplikacji i ich łączny czas nie różniły się istotnie między chorymi z lokalizacjami pozaprzegrodową i przegrodową drogi dodatkowej. Średnia liczba aplikacji u chorych z drogami przegrodowymi wyniosła $7,1 \pm 5,1$ przy łącznym ich czasie średnio 300 ± 183 s, a u chorych z drogami pozaprzegrodowymi — $5,2 \pm 3,7$ z czasem 211 ± 157 s (tab. 2). Liczba aplikacji w poszczególnych grupach chorych z drogami przegrodowymi była zbliżona: ASP — $10,0 \pm 5,0$,

Tabela 2. Przebieg zabiegów ablacji prądem o wysokiej częstotliwości**Table 2.** Characteristics of radiofrequency ablation course procedures

	Grupa 1	Grupa 2	p
Skuteczność	85,7%	96,2%	NS
Liczba aplikacji	7,1	5,2	NS
Łączny czas aplikacji	259,5 s	211,2 s	NS
Czas fluoroskopii	35,8 min	34,8 min	NS
Czas zabiegu	141,0 min	124,4 min	NS

NS — różnica nieistotna

Table 3. Przebieg zabiegów ablacji prądem o wysokiej częstotliwości u chorych z dodatkowymi szlakami przewodzenia przedsionkowo-komorowego o lokalizacji przegrodowej**Table 3.** Characteristics of radiofrequency ablation course in patients with septal accessory pathway

	Drogi przegrodowe przednie	Drogi przegrodowe pośrednie	Drogi przegrodowe tylne
Skuteczność	80%* 8/10 chorych	92,8% 26/28 chorych	81,2%* 26/32 chorych
Liczba aplikacji	10,0	13,0	13,1
Łączny czas aplikacji	335,0 s*	187,4 s	306,6 s*
Czas zabiegu	150,0 min	105,8 min	173,6 min
Czas skopii	32,0 min	27,2 min	44 min

*p < 0,05 w porównaniu z chorymi z MSP; pozostałe dane bez istotnych różnic

PSP — $13,1 \pm 7,2$, MSP — $13,0 \pm 7,2$. Natomiast istotnie większy był łączny czas aplikacji u chorych z ASP — średnio 335 ± 180 s oraz PSP — 307 ± 200 s w porównaniu z MSP — 187 ± 81 s (tab. 3).

Czas zabiegu i fluoroskopii używanej w trakcie ablacji prądem RF nie różnił się znamienne między badanymi. U chorych z grupy I zabieg trwał dłużej, jego czas wynosił średnio 141 ± 64 min, a u pacjentów z grupy II — 124 ± 75 min. Natomiast czas ekspozycji radiologicznej był w obu grupach zbliżony — 36 ± 18 min w grupie I i 35 ± 22 min w grupie II (tab. 2). Istotnie dłuższe były zabiegi u chorych z ASP (150 ± 92 min) oraz PSP (174 ± 62 min) przy 106 ± 45 min u chorych z MSP. Średni czas skopii RTG był wyższy (nieistotnie) u chorych z ASP (32 ± 22 min) i PSP (44 ± 16 min). U chorych z MSP wynosił on średnio 27 ± 19 min (tab. 3).

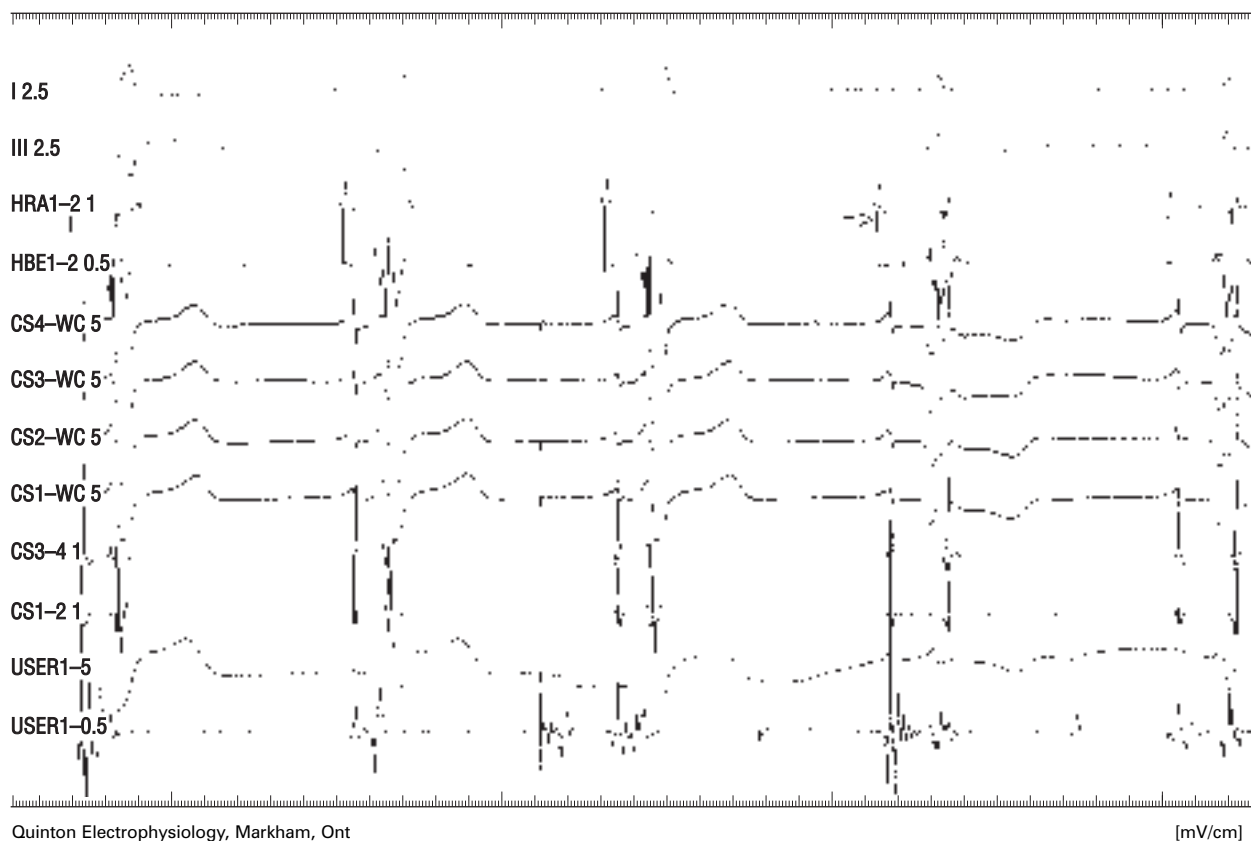
W grupie I u 1 pacjenta z lokalizacją przegrodową pośrednią prawostronną, po zabiegu ablacji drogi dodatkowej obserwowano niepełny blok prawej odnogi pęczka Hisa z blokiem przewodzenia AV I°; oznaczony punkt Wenckebacha wyniósł 125/min. Ponadto w grupie II stwierdzono jedno powikłanie bez istotnych następstw hemodynamicznych. U pacjentki z lokalizacją lewostronną boczną w trakcie nakłucia przegrody międzyprzedsionkowej wystąpił ból w klatce piersiowej, a w badaniu echokardiograficznym stwierdzono ślad płynu w worku osierdziowym. Zabieg powtórzono po 4 dniach z zastosowaniem tej samej techniki bez powikłań.

Nawroty jawne klinicznie wystąpiły u 9 chorych, co stanowi 6,0%. W grupie I u 4 (5,7%) chorych, a w grupie II u 5 (6,3%) pacjentów. Okres ponownego wystąpienia objawów — we wszystkich przypadkach częstoskurczu po uprzednio skutecznej ablacji — wynosił od 2 tygodni do 8 miesięcy.

Dyskusja

Klasyczny podział szlaków dodatkowych, uwzględniający ich lokalizację, obejmował 4 obszary: prawą i lewą ścianę boczną (*parietal wall*), okolicę przednioprzegrodową (*anteroseptal*) oraz tylnoprzegrodową (*posteroseptal*). W późniejszym czasie wyróżniono dodatkowo obszar przegrodowy pośredni (*midseptal*). Regiony przednioprzegrodowy i tylnoprzegrodowy leżą w rzeczywistości do przodu i tyłu od przegrody międzyprzedsionkowej (stąd *anterior* i *posterior paraseptal pathways*), natomiast przegrodowy pośredni jest częścią przegrody mięśniowej ograniczoną przyczepami zastawek trójdzielnej i mitralnej. Prawdziwe połączenia AV w przegrodzie występują rzadko, częściej spotyka się tu włókna typu Mahaima (*nodoventricular*) lub pęczkowo-komorowe (*fasciculoventricular*) [3, 4, 7, 8].

Ablacja prądem RF wiązek o lokalizacji przegrodowej jest często uważana za zabieg o wysokim stopniu trudności. Wiąże się to z większą możliwością powikłań oraz mniejszą skutecznością zabiegów. Ablacja wiązek przednioprzegrodowych, z uwagi na anatomiczną bliskość węzła AV i pęczka Hisa, grozi uszkodzeniem tych struktur w trakcie aplikacji. Poza możliwością wystąpienia zaburzeń przewodzenia AV stosunkowo często obserwowano również pojawienie się zaburzeń przewodzenia w obrębie prawej odnogi pęczka Hisa. Schulter i wsp. obserwowali wystąpienie bloku prawej odnogi pęczka Hisa aż u 17% poddanych zabiegowi chorych z przednioprzegrodową lokalizacją drogi dodatkowej, nie stwierdzili natomiast żadnych cech dysfunkcji łącza AV [9]. Również autorzy uniknęli istotnego klinicznie uszkodzenia łącza AV, jednak przy niższej skuteczności zabiegów (80%). Dodać należy, że część



Rycina 1. Zapis w trakcie skutecznej aplikacji prądu RF u chorego (K.S., 20 lat) z drogą dodatkową o lokalizacji przegrodowej. Strzałką oznaczono moment ustąpienia preekscytacji; I, III — zapis EKG, HRA — zapis z prawego przedsionka, HBE — zapis z okolicy pęczka Hisa, CS-WC — zapisy unipolarne z zatoki wieńcowej, CS — zapisy bipolarne z zatoki wieńcowej, USER — zapisy uni- i bipolarne z elektrody ablującej

Figure 1. Successful application during radiofrequency ablation course in patient with ASP

badaczy podkreśla większą, w porównaniu z innymi lokalizacjami dróg dodatkowych, możliwość wywołania stymulacją migotania przedsionków u chorych z ASP (sięgającą 62% chorych), a więc potencjalnie większe ryzyko zatrzymania krążenia [10].

Zaburzenia przewodzenia przez łącze AV są opisywane również po ablacji szlaków o lokalizacji przegrodowej pośredniej, część autorów podkreśla również niższą skuteczność tych zabiegów [11–14]. Yeh S.J. i wsp. [25] uzyskali skuteczność w tej grupie chorych wynoszącą 71%, przy czym powikłania pod postacią bloku całkowitego wystąpiły aż u 36% osób, a cechy bloku prawej odnogi pęczka Hisa — u 29% pacjentów. W badaniu przeprowadzonym przez autorów zaburzenia przewodzenia stwierdzono tylko u 1 chorego (blok prawej odnogi pęczka Hisa i trwały blok I° z obniżonym punktem Wenckebacha). Poza tym nie obserwowano innych powikłań, przy skuteczności 93%.

Najwięcej kontrowersji dotyczy zabiegów ablacji szlaków dodatkowych o lokalizacji przegro-

dowej tylnej. Trudność może sprawiać określenie strony przegrody, od której można zastosować skuteczną aplikację prądu RF, co znacznie wydłuża czas zabiegu [15]. Wynika to również z faktu, że szlaki te istotnie częściej przewodzą tylko w kierunku wstępującym, co w znacznym stopniu utrudnia ablację ujść komorowych [10]. Szlakom o lokalizacji przegrodowej tylnej szczególnie często (do 22%) towarzyszą anomalie zatoki wieńcowej, głównie zwężenia i uchyłki [10, 13, 16]. Uchyłki zatoki wieńcowej mogą jednocześnie stać się miejscem skutecznej ablacji [14, 15, 17], w tym również wiązek położonych subepikardialnie [18]. Możliwość wykonywania aplikacji w obrębie zatoki, a więc struktury cienkościennej, przyjmowano początkowo z obawą, tym bardziej, że obserwowano powikłania pod postacią pęknięcia ściany zatoki wieńcowej z następującą tamponadą (do 5%) oraz późne zwężenia w miejscu aplikacji [1, 19, 20]. Obecnie powyższe aplikacje uważa się za dość bezpieczne [13]. Za uzasadnione trzeba jednak przyjąć opinie

Wena i wsp., którzy twierdzą, że aplikacje w obrębie zatoki wieńcowej należy stosować przy braku zadowalającego rezultatu ablacji regionu typowego [21]. Ostatecznie zabiegi u chorych z PSP charakteryzują się niższą skutecznością, są procedurami trwającymi dłużej i wymagającymi dłuższego użycia fluoroskopii, a część chorych jest leczonych nieskutecznie pomimo podjęcia prób ablacji zarówno od strony prawych lub lewych jam serca, jak i zatoki wieńcowej [21, 22]. Jednocześnie w przypadku ablacji dróg dodatkowych o tej lokalizacji opisywano powikłania pod postacią całkowitego bloku AV [20, 23, 24]. W badaniu autorów w tej grupie chorych nie obserwowano istotnych powikłań po aplikacjach prądu RF. Stosowana metoda mapowania ujść przedsionkowych w trakcie stymulacji komory eliminuje problemy wynikające z obecności przewodzenia przez drogę dodatkową jedynie w kierunku wstępującym. Pomimo tego

skuteczność zabiegów w badaniu autorów była w tej grupie chorych istotnie niższa (81%).

Ablacja dróg dodatkowych przewodzenia przedsionkowego o lokalizacji przegrodowej jest metodą o wysokiej skuteczności, jednak w przypadku dróg przednich oraz tylnych trudniej jest uzyskać optymalny wynik zabiegu.

Wnioski

Ablacja dróg dodatkowych przewodzenia przedsionkowego o lokalizacji przegrodowej jest metodą o wysokiej skuteczności, zbliżonej do skuteczności ablacji dróg pozaprzegrodowych.

W przypadku dróg przednich oraz tylnych trudniej jest uzyskać optymalny wynik zabiegu. Istnieje przy tym istotne ryzyko uszkodzenia struktur łącza AV, jednak przy zachowaniu ostrożności można uniknąć poważnych, trwałych powikłań.

Streszczenie

Ablacja szlaków przegrodowych

Wstęp: Ablacja prądem o wysokiej częstotliwości dróg dodatkowego przewodzenia o lokalizacji przegrodowej, z uwagi na położenie anatomiczne, może wiązać się z większą liczbą powikłań i mniejszą skutecznością zabiegów. Celem pracy była ocena porównawcza przebiegu, skuteczności i obecności ewentualnych powikłań zabiegów ablacji u chorych z drogą dodatkową o lokalizacji przegrodowej oraz pozaprzegrodowej.

Materiał i metody: Analizą objęto 149 chorych z objawowym zespołem WPW, poddanych zabiegowi ablacji. U 70 pacjentów stwierdzono obecność drogi dodatkowej o lokalizacji przegrodowej, u 79 osób — pozaprzegrodowej.

Wyniki: Nie stwierdzono istotnej różnicy skuteczności zabiegów ablacji u chorych ze szlakami przegrodowymi oraz pozaprzegrodowymi (86% — szlaki przegrodowe, 96% — szlaki pozaprzegrodowe). W obu grupach chorych zastosowano zbliżoną liczbę aplikacji przy podobnym ich łącznym czasie. Obserwowano natomiast istotnie niższą skuteczność zabiegów u chorych z obecnością drogi przegrodowej przedniej (ASP — 80%) oraz przegrodowej tylnej (PSP — 81%) w porównaniu z lokalizacją przegrodową pośrednią (MSP — 93%), przy istotnie dłuższym czasie procedury (ASP — 150 min; PSP — 174 min; MSP — 106 min) i większym łącznym czasie aplikacji (ASP — 335 s; PSP — 307 s; MSP — 187 s). Spośród badanych osób tylko u 1 pacjenta stwierdzono po ablacji blok przedsionkowo-komorowy I° z blokiem prawej odnogi pęczka Hisa i obniżeniem punktu Wenckebacha (szlak przegrodowy pośredni).

Wnioski: Ablacja dróg dodatkowych przewodzenia przedsionkowego o lokalizacji przegrodowej jest metodą o wysokiej skuteczności, zbliżonej do skuteczności ablacji dróg pozaprzegrodowych. W przypadku dróg przednich oraz tylnych trudniej jest uzyskać optymalny wynik zabiegu. Istnieje przy tym istotne ryzyko uszkodzenia struktur łącza przedsionkowo-komorowego, jednak przy zachowaniu ostrożności można uniknąć poważnych, trwałych powikłań. (Folia Cardiol. 2002; 9: 235–240)

ablacja prądem o wysokiej częstotliwości, zespół WPW, przegrodowe drogi dodatkowe przewodzenia przedsionkowo-komorowego

Piśmiennictwo

1. Scheinman M., Morady F. Catheter ablation for treatment of supraventricular arrhythmias. W: Zipes D., Jalife J. red. Cardiac electrophysiology. From cell to bedside. W.B. Saunders Company, Philadelphia 1990; 978.
2. Roman C., Friday K., Wang X. Ablation of simple multiple accessory pathways with radiofrequency current. *Circulation* 1989; 80: 323.
3. Kuck K.H., Schluter M., Gurosoy S. Preservation of atrioventricular nodal conduction during radiofrequency current catheter ablation of midseptal accessory pathways. *Circulation* 1992; 86: 1743–1752.
4. Scheinmann N.M., Wang Y-S., Van Hare G.F., Lesh M.D. Electrocardiographic and electrophysiologic characteristics of anterior, midseptal and right free wall accessory pathways. *J. Am. Coll. Cardiol.* 1992; 20: 1220–1229.
5. Zipes D.P. Catheter ablation of arrhythmias. Futura Publishing Co. 1994; 211–259.
6. Kalarus Z., Krupa H., Kowalski O., Prokopczuk J., Pasyk S. Safety and efficacy of radiofrequency ablation of left-sided accessory pathways using transseptal approach. *Kardiol. Pol.* 2000; 53: 1–5.
7. Saul J. Ablation of accessory pathways in children with and without congenital heart disease. W: Huang S. red. Radiofrequency catheter of cardiac arrhythmias. New York 1995; 381–383.
8. Dean J., Ho S., Rowland E., Mann J., Anderson R. Clinical anatomy of the atrio-ventricular junctions. *J. Am. Coll. Cardiol.* 1994; 7: 1725–1731.
9. King A., Wen M., Yeh S., Wang C., Lin F., Wu D. Catheter-induced atrioventricular nodal block during radiofrequency ablation. *Am. Heart J.* 1996; 132: 979–985.
10. Schumacher B., Tebbenjohanns J., Pfeiffer D., Omran H., Jung W., Luderitz B. Prospective study of retrograde coronary venography in patients with posteroseptal and left-sided accessory atrioventricular pathways. *Am. Heart J.* 1995; 130: 1031–1039.
11. Schluter M., Kuck K.H. Catheter ablation from right atrium of anteroseptal accessory pathways using radiofrequency current. *J. Am. Coll. Cardiol.* 1992; 19: 663–670.
12. De Chillou C., Rodriguez L., Schlapfer J., Kappos K., Katsivas A., Baiyan X., Smeets J., Wellens H. Clinical characteristics and electrophysiologic properties of atrioventricular accessory pathways: importance of the accessory pathway location. *J. Am. Coll. Cardiol.* 1992; 20: 666–671.
13. Tebbenjohanns J., Pfeiffer D., Schumacher B., Jung W., Manz M., Luderitz B. Direct angiography of the coronary sinus: impact on left posteroseptal accessory pathway ablation. *Pacing Clin. Electrophysiol.* 1996; 19: 1075–1081.
14. Tebbenjohanns J., Pfeiffer D., Jung W., Manz M., Luderitz B. Radiofrequency catheter ablation of a posteroseptal accessory pathway within a coronary sinus diverticulum. *Am. Heart J.* 1993; 126: 1216–1219.
15. Morady F., Strickberger A., Man K.C., Daoud E., Niebauer M., Goyal R., Harvey M., Bogun F. Reasons for prolonged or failed attempts at radiofrequency ablation of accessory pathways. *J. Am. Coll. Cardiol.* 1996; 27: 683–689.
16. Bardy G., Ivey T., Coltorti F. Developments, complications, and limitations of catheter-mediated electrical ablation of posterior accessory atrioventricular pathways. *Am. J. Cardiol.* 1988; 61: 309.
17. Connelly D.T., Rowland E., Ahsan A.J., Cunningham D. Low energy catheter ablation of a posteroseptal accessory pathway associated with a diverticulum of the coronary sinus. *Pacing Clin. Electrophysiol.* 1991; 14: 1217–1221.
18. Oconnor B.K., Case C.L., Gillette P.C. Radiofrequency ablation of posteroseptal accessory pathway via the middle cardiac vein in a six-year-old child. *Pacing Clin. Electrophysiol.* 1997; 20: 2504–2507.
19. Wang S.Y., Yeh S.J., Lin F.C., Wu D. Coronary sinus stenosis as a late complication of catheter ablation in WPW syndrome. *Cathet. Cardiovasc. Diagn.* 1997; 42: 70–72.
20. Liu J., Dole L.R. Late complete atrioventricular block complicating radiofrequency catheter ablation of a left posteroseptal accessory pathway. *Pacing Clin. Electrophysiol.* 1998; 21: 2136–2138.
21. Wen M.S., Yeh S.J., Wang C.C., King A., Lin F.C., Wu D. Radiofrequency ablation therapy of the posteroseptal accessory pathway. *Am. Heart J.* 1996; 132: 612–620.
22. Lemery R., Talajic M., Roy D., Coutu B., Lavoie L., Lavallee E., Cartier R. Low energy direct ablation in patients with the WPW syndrome: clinical outcome according to accessory pathway location. *Pacing Clin. Electrophysiol.* 1991; 14: 1951–1955.
23. Manolis A.S., Vassilikos V., Maounis T.N., Chladakis J., Cokkinos D.V. Radiofrequency ablation in older children and adolescents by an adult electrophysiology team. *J. Interv. Card. Electrophysiol.* 1999; 3: 79–86.
24. Seidl K., Hauer B., Zahn R., Senges J. Unexpected complete AV block following transcatheter ablation of a left posteroseptal accessory pathway. *Pacing Clin. Electrophysiol.* 1998; 21: 2139–2142.
25. Yeh S.J., Wang C., Wenn H., Lin F., Koo C., Lo Y., Characteristics and radiofrequency ablation therapy of intermediate accessory pathway. *Am. J. Cardiol.* 1994; 73: 50–56.