

# Stała, endokawitarna stymulacja serca u dzieci po złożonych zabiegach kardiologicznych

## Permanent endocardial pacing in children after complex cardiac surgery

Oskar Kowalski<sup>1</sup>, Zbigniew Kalarus<sup>1</sup>, Janusz Prokopczuk<sup>1</sup>, Beata Chodór<sup>2</sup>,  
 Bożena Zeifert<sup>2</sup>, Patrycja Pruszkowska-Skrzep<sup>1</sup>, Radosław Lenarczyk<sup>1</sup>, Adam Sokal<sup>1</sup>,  
 Alina Skiba<sup>2</sup>, Blandyna Karwot<sup>2</sup> i Jacek Białkowski<sup>2</sup>

<sup>1</sup>I Katedra i Oddział Kliniczny Kardiologii Śląskiej Akademii Medycznej, Śląskie Centrum Chorób Serca w Zabrzu

<sup>2</sup>Katedra i Oddział Kliniczny Wrodzonych Wad Serca i Kardiologii Dziecięcej Śląskiej Akademii Medycznej, Śląskie Centrum Chorób Serca w Zabrzu

### Abstract

**Background:** *The aim of the study was an analysis of pacemaker implantation in children after cardiac surgery.*

**Material and methods:** *We analysed procedures performed in 7 children in mean age 13.4 years, all after cardiac operation (m. Senning, heart transplantation, correction of double outlet right ventricle, VSD, PDA and TV-plasty, ASD m. sinus venosus with dextrocardia, VSD with transposition of the great arteries after pulmonary artery banding). Control group consisted of 24 children with congenital A-V block (mean age 14.4 years), who underwent DDD pacemaker implantation.*

**Results:** *In all patients DDD pacemaker was implanted without complication. Procedures in children after surgery were significantly longer (90.7 min vs. 71 min) and required longer fluoroscopy (30.7 min vs. 9 min).*

**Conclusions:** *In some children after cardiac surgery there is a possibility of safe endocardial pacing system implantation, though the decision must be made very cautiously with thorough clinical investigation prior to the procedure.* (Folia Cardiol. 2005; 12: 699–705)

**endocardial pacing, pacing in children, pacing in congenital heart diseases, post cardiac surgery pacing**

### Wstęp

U niektórych dzieci poddanych leczeniu kardiologicznemu stwierdza się konieczność zastosowania stałej stymulacji serca. Niewydolność ośro-

dkowa lub łącza przedsionkowo-komorowego może być procesem pierwotnym lub wynikać z okołoperacyjnego uszkodzenia tych struktur. Rodzaj wady serca oraz typ przeprowadzonego zabiegu chirurgicznego często w znacznym stopniu utrudniają zastosowanie przeczulnej stymulacji serca, tym bardziej, że zawsze celem zabiegu powinno być uzyskanie stymulacji fizjologicznej — zapewniającej wykorzystanie funkcji przedsionków i prawidłową synchronię przedsionkowo-komorową.

Celem pracy była ocena efektywności i bezpieczeństwa zabiegów przeczulnej implantacji układu stymulującego u dzieci poddanych wcześniej złożonym zabiegom kardiologicznym.

Adres do korespondencji: Dr med. Oskar Kowalski  
 I Katedra i Oddział Kliniczny Kardiologii Śl. AM  
 Śląskie Centrum Chorób Serca  
 ul. Szpitalna 2, 41–800 Zabrze  
 tel. (0 32) 271 34 14, faks (0 32) 271 76 92  
 e-mail: karzab@slam.katowice.pl  
 Nadesłano: 28.01.2005 r. Przyjęto do druku: 25.05.2005 r.

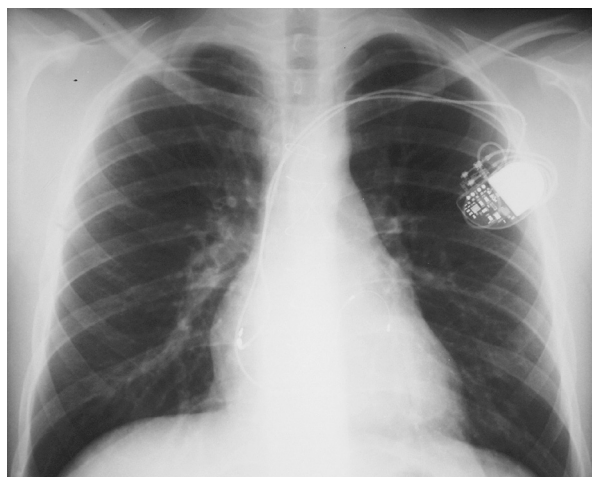
## Material i metody

Analizie poddano przebieg zabiegów implantacji przezżyłnej układu stymulującego serce. Oceniano czas zabiegu, czas użycia fluoroskopii, uzyskane parametry stymulacji w okresie okołozabiegowym oraz wystąpienie ewentualnych powikłań. Badaną grupę stanowiło 7 dzieci.

Pacjenta w wieku 16 lat w przeszłości (w 1 rż.) poddano zabiegowi typu Senninga z powodu wrodzonej wady serca pod postacią przełożenia wielkich tętnic, połączonego z zamknięciem ubytku przegrody międzykomorowej (VSD, *ventricular septal defect*). Przyczyną kwalifikacji do wszczęcia stymulatora były objawowe zaburzenia przewodzenia przedsionkowo-komorowego. Zabieg z wykorzystaniem elektrod o aktywnej fiksacji zarówno do przedsionka [mimo przeprowadzonej korekcji chirurgicznej przedsionków uzyskano sygnał (próg blokowania) ok. 1 mV z progiem stymulacji 1,5 V w regionie tylnoprzegrodowym] oraz do komory (zastosowano elektrodę wkrętkową z uwagi na typ budowy jamy serca — próg hamowania 14 mV, próg stymulacji 0,5 V). Implantowano stymulator typu Sigma DR Medtronic.

Czas zabiegu wynosił 135 min, czas skopii — 35 min. Nie zaobserwowano powikłań dotyczących zabiegu implantacji i działania stymulatora. W dalszej obserwacji wystąpił natomiast epizod atypowego trzepotania przedsionków, wymagający zastosowania kardiowersji i modyfikacji farmakoterapii. Ponieważ doszło do nawrotu arytmii, wykonano zabieg ablacji z użyciem systemu mapowania elektroanatomicznego Carto, uzyskując przerwanie trzepotania (referencja — elektroda wkrętkowa z powodu braku możliwości uzyskania trwałego sygnału z zatoki wieńcowej, cieśń pomiędzy pierścieniem trójdzielnym a blizną po kaniulacji żyły głównej dolnej) i powrót prawidłowej stymulacji DDD.

Pacjenta (16 lat) poddano w 2. rż. operacyjnej korekcji dwuuściowej prawej komory (DORV, *double outlet right ventricle*), VSD, przetrwałego przewodu tętniczego (PDA, *patent ductus arteriosus*), a w 16 rż. — chirurgicznej plastyce zastawki trójdzielnej. Przyczyną implantacji rozrusznika serca były zaburzenia przewodzenia przedsionkowo-komorowego o typie Mobitz II, okresowo blok III stopnia, które wystąpiły po 2. zabiegu i nie ustąpiły do 14 dni mimo zastosowania sterydoterapii. Implantowano układ 2-jamowy (Sigma DR, Medtronic) z zastosowaniem elektrody aktywnej fiksacji do przedsionka (potencjał przedsionkowy 1,0 mV, próg stymulacji 1,0 V). W celu uzyskania stymulacji komorowej nie forsowano zmodyfikowanej chirurgicz-



**Rycina 1.** Pacjent w wieku 16 lat po operacyjnej korekcji dwuuściowej prawej komory, ubytku przegrody międzykomorowej, przetrwałego przewodu tętniczego oraz chirurgicznej plastyce zastawki trójdzielnej

**Figure 1.** 16 years old patient after surgical correction of double outlet right ventricle, ventricular septal defect, patent ductus arteriosus, and valvuloplasty of tricuspid valve

nie zastawki trójdzielnej — zastosowano stymulację lewej komory przez układ zatoki wieńcowej i żyły bocznej. Implantacje elektrody poprzedzono wykonaniem angiografii zatoki wieńcowej (zestaw Medtronic, elektroda *over the wire*, potencjał sterujący 16 mV, próg stymulacji 0,5 V, brak stymulacji nerwu przeponowego przy amplitudzie impulsu do 10 V). Czas zabiegu wynosił 120 min, a fluoroskopii 40 min. Nie zaobserwowano powikłań (ryc. 1).

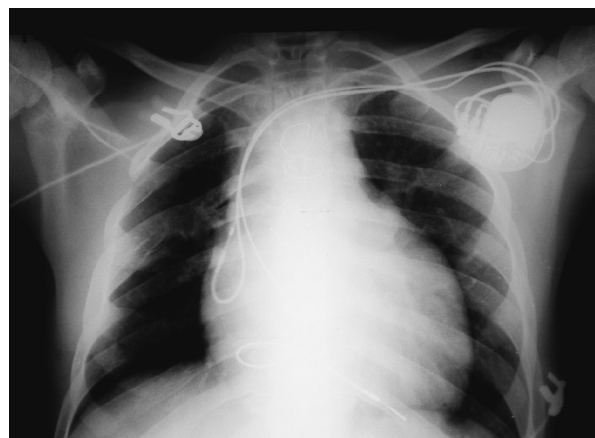
Pacjentkę (15 lat) poddano w 10 rż. zabiegowi transplantacji serca z powodu kardiomiopatii przerostowej. Przyczyną implantacji układu stymulującego była niewydolność rytmu przeszczepionego serca. Implantowano układ 2-jamowy (Sigma DR, Medtronic). Zastosowano 2-biegunową elektrodę aktywnej fiksacji do przedsionka przeszczepionego serca (zadawalające parametry stymulacji uzyskano na ścianie przegrodowej, potencjał przedsionkowy 1,5 mV, próg stymulacji 1,5 V) oraz elektrodę pasywnej fiksacji w koniuszku prawej komory (próg hamowania 24 mV, próg stymulacji 0,5 V). Czas zabiegu wynosił 60 min, a fluoroskopii 15 min. Nie zaobserwowano powikłań. Natomiast w trakcie kontroli po miesiącu od wszczęcia stwierdzono zarejestrowane w ciągu pierwszych dni po implantacji bezobjawowe, krótkotrwałe (ok. 1 min) epizody tachykardii nadkomorowej (ok. 130/min), które ustąpiły samoistnie po 3. dobie od zabiegu.

Przyczyną kwalifikacji do wszczęcia układu stymulującego u pacjentki (13 lat) z dekstrokardią (i odwróceniem trzewi), po operacyjnej korekcji ubytku w przegrodzie międzyprzedsionkowej (ASD, *atrial septal defect*) typu *sinus venosus*, z częściowym nieprawidłowym spływem żył płucnych (w 1 rz.) była objawowa bradykardia w przebiegu niewydolności węzła zatokowego (z zastępczym rytmem przedsionkowym). Implantowano układ 2-jamowy (Sigma DR, Medtronic). Elektroda przedsionkowa o aktywnej fiksacji (potencjał sterujący 0,8 mV, próg stymulacji 1,5 V) oraz komorowa, umieszczona w wierzchołku prawej komory o pasywnej fiksacji (potencjał 24 mV, próg stymulacji 0,5 V). Czas zabiegu wynosił 60 min, a fluoroskopii — 20 min. W 1. dobie po zabiegu obserwowano kilkuminutowy epizod szybkiego rytmu węzłowego (ok. 110/min), który ustąpił samoistnie i nie był później rejestrowany. Poza tym nie zaobserwowano powikłań.

U pacjentki (14 lat) z wrodzoną wadą serca w postaci 2-napływowej wspólnej komory i przełożenia wielkich naczyń w 3 rz. wykonano zabieg zwężenia tętnicy płucnej za pomocą opaski. Przyczyną implantacji stymulatora był blok przewodzenia przedsionkowo-komorowego III°. Implantowano 2-jamowy układ stymulujący (Sigma DR, Medtronic) i zastosowano elektrody o aktywnej fiksacji. W przedsionku uzyskano potencjał 1,0 mV, próg stymulacji 0,5 V, zaś w komorze potencjał 20 mV i próg stymulacji 1,0 V. Czas zabiegu wynosił 90 min, a czas skopii RTG — 35 min. Nie notowano powikłań.

U chłopca (16 lat) po chirurgicznej korekcji wady w postaci częściowego kanału przedsionkowo-komorowego implantowano rozrusznik z powodu objawowej bradykardii w przebiegu niewydolności węzła zatokowego. Ponadto przeżył on operacje niedrożności przełyku oraz wgłobienia jelita cienkiego. Zastosowano elektrodę o aktywnej fiksacji do przedsionka (potencjał 0,7 mV, próg stymulacji 0,5 V) oraz o pasywnej fiksacji do komory (potencjał 14 mV, próg stymulacji 0,5 V). Czas zabiegu wynosił 70 min, a fluoroskopii — 30 min. Nie zanotowano powikłań (ryc. 2).

Dziewczynkę w wieku 4 lat poddano korekcji chirurgicznej ASD typu pierwszego z rozszczepem płatków zastawki mitralnej (po zamknięciu ASD i plastyce zastawki mitralnej, a w drugim etapie implantacji sztucznej zastawki w pozycję mitralną). Przyczyną implantacji układu stymulującego był całkowity blok przewodzenia przedsionkowo-komorowego stwierdzony po 2. zabiegu kardiochirurgicznym. Zastosowano elektrodę o aktywnej fiksacji do przedsionka (potencjał 1,0 mV, próg stymulacji 1,5 V) oraz o pasywnej fiksacji do komory (poten-

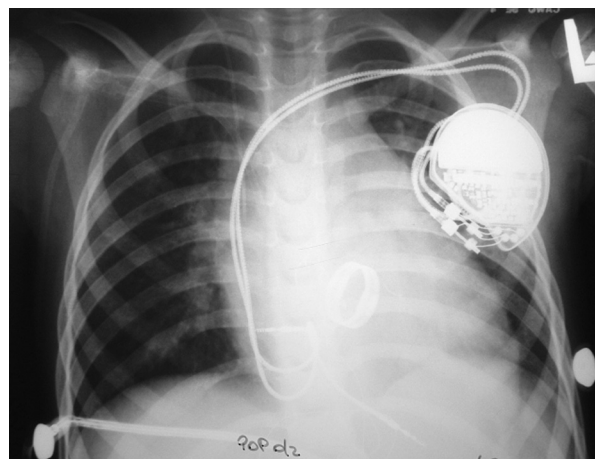


**Rycina 2.** Pacjent w wieku 16 lat po korekcji chirurgicznej wady pod postacią częściowego kanału przedsionkowo-komorowego

**Figure 2.** 16 years old patient after surgical correction of partial atrio-ventricular canal

cjał 8,5 mV, próg stymulacji 0,5 V). Czas zabiegu wynosił 100 min, a fluoroskopii — 40 min. Nie stwierdzono powikłań (ryc. 3).

U wszystkich dzieci stosowano elektrody uwalniające steroidy. Poza elektrodą *over the wire* umieszczoną w żyłę bocznej serca, zarówno elek-



**Rycina 3.** Dziewczynka w wieku 4 lat po korekcji chirurgicznej ubytku w przegrodzie międzyprzedsionkowej (ASD, *atrial septal defect*) typu pierwszego z rozszczepem płatków zastawki mitralnej (po zamknięciu ASD i plastyce zastawki mitralnej, a w drugim etapie implantacji sztucznej zastawki w pozycję mitralną)

**Figure 3.** 4 years old girl after surgical correction of atrial septal defect (ASD) primum with mitral valve cleft (after ASD closure and valvuloplasty of mitral valve and in second phase implantation of an artificial valve in mitral position)

trody pasywne, jak i aktywne były bipolarne. Każdorazowo podejmowano skuteczną próbę preparowania żyły odpromieniowej, co pozwoliło na implantację tą drogą 1 elektrody u wszystkich pacjentów. U 2 osób implantowano analogicznie również drugą elektrodę, u 4 zastosowano technikę wprowadzenia po przewodniku przez tę żyłę zestawu *peel-away*. U 1 dziecka wykonano nakłucie żyły podobojczykowej (konieczność wykonania angiografii zatoki wieńcowej, a więc swobodnego operowania zestawem).

Grupę kontrolną stanowiło 24 dzieci (wiek 6–17 lat, śr.  $14,4 \pm 3,5$  roku), u których implantowano 2-jamowy układ stymulujący DDD z powodu wrodzonego bloku przewodzenia przedsionkowo-komorowego III° (stymulatory Sigma DR, Medtronic).

Do analizy nie włączono dzieci leczonych chirurgicznie lub przezskórnie z powodu izolowanej wady serca pod postacią ASD (typu *primum* oraz *secundum*) lub VSD. Uznano, że ani ten typ wady, ani przebyte zabieg jej korekcji nie wpływały istotnie na geometrię i stosunki anatomiczne jam serca, a więc nie miały znaczenia dla przebiegu implantacji kardiostymulatora. Zabiegi przeprowadzono w znieczuleniu ogólnym.

## Wyniki

U wszystkich dzieci poddanych zabiegowi implantacji kardiostymulatora uzyskano stymulację fizjologiczną — zapewniającą prawidłową synchronię przedsionkowo-komorową. Zabiegi przeprowadzone u pacjentów po złożonych zabiegach kardiologicznych były jednak istotnie dłuższe, wymagały również znacznie dłuższego stosowania fluoroskopii (tab. 1). Nie zaobserwowano żadnych powikłań okołozabiegowych związanych z samym zabiegiem lub rodzajem zastosowanej stymulacji zarówno u pacjentów należących do grupy badanej, jak i kontrolnej.

## Dyskusja

Niekorzystnym skutkiem leczenia kardiologicznego może być uszkodzenie układu bodźcowo-przewodzącego i konieczność

wszczepienia stymulatora serca. W przypadku rozległych zabiegów (dotyczy to zwłaszcza wrodzonych wad serca czy też transplantacji serca) powstające w wyniku działania chirurgicznego nietypowe warunki anatomiczne mogą bardzo znacząco utrudnić bądź nawet uniemożliwić zabieg implantacji elektrod drogą przezżylną. Dotyczy to zwłaszcza dzieci, u których zabiegi te są trudniejsze i wiążą się z większym ryzykiem ze względu na trudniejszy dostęp naczyniowy (mały rozmiar naczyń) i ograniczone możliwości manewrowania elektrodami w jamach serca [1]. Dlatego też tych pacjentów kwalifikuje się często do zabiegu chirurgicznej, epikardialnej implantacji układu stymulującego serce. Według niektórych obserwacji niemal 90% chorych leczonych tą metodą to dzieci po korekcji chirurgicznej wady serca [2]. Należy jednak podkreślić, że stymulacja epikardialna zastosowana po leczeniu kardiologicznym wiąże się z istotnie większym ryzykiem włóknienia tkanki w miejscu implantacji elektrody, a co z tego wynika — ze wzrostem progu stymulacji, częstszym występowaniem zjawiska bloku wyjścia oraz skróceniem czasu funkcjonowania układu stymulującego (elektrody i baterii stymulatora) [3–5]. Ważna jest również większa traumatyczność związana z zabiegiem implantacji chirurgicznej i przewidywana w przyszłości eksplantacja stymulatora.

W przypadku pacjentów po przeszczepie serca przyczyną implantacji stymulatora we wczesnym okresie (do 3 miesięcy po zabiegu) jest najczęściej niewydolność rytmu serca [6, 7], a w okresie odległym — również zaburzenia przewodzenia przedsionkowo-komorowego. Dotyczy to także dzieci po zabiegu ortotopowego przeszczepu serca (OHT, *orthotopic heart transplant*). Implantacja elektrody przedsionkowej u pacjentów, u których dokonano zabiegu klasyczną techniką Lowera-Achumwaya, wymaga szczególnej uwagi i umiejętności, by uniknąć umiejscowienia końcówki elektrody w przedsionku biorcy [6]. U niektórych dzieci (ok. 14%) obserwuje się także epizody tachyarytmii — jak u pacjentki należącej do grupy badanej przedstawionej w niniejszej pracy. Wiadomo, że wystąpienie arytmii przedsion-

Tabela 1. Wyniki

Table 1. Results

|                          | Wiek [lata] | Czas zabiegu [min] | Fluoroscopia [min] |
|--------------------------|-------------|--------------------|--------------------|
| Grupa badana (n = 7)     | 13,4 ± 4,3  | 90,7 ± 29,5        | 30,7 ± 9,8         |
| Grupa kontrolna (n = 24) | 14,4 ± 3,5  | 71,0 ± 22,9        | 9,0 ± 4,9          |
| P (test t-Studenta)      | NS          | 0,04               | 0,001              |

kowych, podobnie jak bradyarytmii, może korelować z epizodami odrzucania graftu lub chorobą naczyń wieńcowych [8, 9]. Jednak u pacjentki włączonej do przedstawianej analizy w okresie okołozabiegowym nie stwierdzono aktywacji zjawiska odrzutu graftu ani zmian w koronarografii. Tachyarytmia miała charakter rytmu zatokowego lub ektopowego i mogła się wiązać ze stosowaniem przed wszczęciem rozrusznika leków chronotropowych. Należy wspomnieć, że dodatkowe korzyści kliniczne może przynieść resynchronizacja przedsionków własnych biorcy oraz wszczepionego graftu [7].

Pojawienie się tachyarytmii u chorych poddanych chirurgicznej korekcji wady serca jest również często wynikiem działań chirurga, ponieważ blizny po kaniulacji i innych nacięciach ścian serca mogą stać się substratem umożliwiającym zamknięcie pętli *reentry* i powstanie atypowego trzepotania przedsionków. W przypadku nawracania arytmii mimo stosowania farmakoterapii antyarytmicznej, jedyną możliwością skutecznego leczenia może być w tym wypadku zabieg ablacji przeprowadzony z użyciem systemu mapowania elektroanatomicznego. Są to jednak zabiegi o najwyższej skali trudności, związane z istotnie większym ryzykiem, zwłaszcza w przypadku arytmii lewoprzedsiolkowych.

Celem przedstawionych zabiegów było każdorazowe uzyskanie stymulacji fizjologicznej. Przewagę takiej stymulacji nad stymulacją VVI potwierdzono u osób starszych. Doniesienia dotyczące dzieci są pod tym względem niejednoznaczne. Horenstein i wsp. [10], oceniając młodych pacjentów, nie stwierdzili bowiem istotnej poprawy całkowitej funkcji lewej komory po zmianie trybu stymulacji z VVI/R na 2-jamową w krótkim okresie obserwacji. Badana grupa obejmowała jednak jedynie 10 osób. Brakuje obserwacji długoterminowych, a przecież większość młodych pacjentów wymaga stymulacji serca przez wiele lat.

W ubiegłym roku Vanagt i wsp. [11] przedstawili wyniki badań dokonanych podczas zabiegów kardiochirurgicznych u dzieci, porównując następstwa stymulacji wierzchołka prawej komory, wolnej ściany lewej komory i koniuszka lewej komory. Stymulacja koniuszka lewej komory powodowała najmniejszą asynchronię skurczu lewej komory i przynosiła największą korzyść hemodynamiczną. Przed wielu laty Karpawich zbadał, w jaki sposób długotrwała stymulacja komorowa wpływa na rozwój serca. Implantował on nasierdziowy układ typu VVI kilkumiesięcznym szczeniętom z wywołanym blokiem III stopnia, stwierdzając po 4 miesiącach podwyższone wartości ciśnień w prawym sercu

i tętnicy płucnej oraz podatność do utrzymywania się wywołanego stymulacją trzepotania przedsionków, a także autopsyjnie umiarkowane powiększenie całego serca, mikroskopowo stwierdzany zdegenerowany układ komórek z ogniskami dystrofii i wapnienia, powiększenie mitochondriów i atypowe ich ułożenie w komórkach obserwowane pod mikroskopem elektronowym. Obraz ten nazwano kardiomiopatią postymulacyjną i wskazano na konieczność wprowadzenia jak najbardziej fizjologicznych metod stymulacji u dzieci i młodzieży [12]. W badaniach echokardiograficznych przeprowadzonych przez Tantengco i wsp. [13] u młodzieży po średnio 10 latach stymulacji komorowej wykazano wyraźne upośledzenie czynności skurczowej i rozkurczowej lewej komory, których nasilenie korelowało z wiekiem badanych i czasem trwania wystymulowanych zespołów komorowych. Postuluje się nawet stosowanie stymulacji 2-komorowej u dzieci zamiast konwencjonalnej stymulacji wierzchołka prawej komory. Podobne wnioski sformułowali Thambo i wsp. [14], którzy u 21 młodych osób z implantowanym przed średnio 8 laty stymulatorem z powodu bloku III stopnia stwierdzili obecność asynchronii między- i śródkomorowej z opóźnieniem skurczu lewej komory wzdłuż osi długiej oraz nieprawidłowy stosunek grubości przegrody międzykomorowej do grubości ściany tylnej, a także często występujące powiększenie lewej komory [14].

Wydaje się więc, że zawsze, jeśli jest to możliwe, należy dążyć do uzyskania stymulacji fizjologicznej. Być może pojęcie „stymulacja fizjologiczna” w przyszłości będzie wiązać się ze stymulacją lewej, a nie stosowanej obecnie standardowo prawej komory serca. Niniejsza praca oraz nieliczne obserwacje innych autorów [15] dokumentują, że ten rodzaj stymulacji, mimo niewątpliwych trudności technicznych, można z powodzeniem zastosować również u dzieci po zabiegach kardiochirurgicznych.

Kwalifikację do implantacji przezżyłnej u dziecka po złożonym zabiegu kardiochirurgicznym, zwłaszcza korekcji wady wrodzonej, musi poprzedzać wnikliwa analiza przypadku. W niniejszym materiale większość dzieci (z wyjątkiem dziewczynki po OHT) przed wszczęciem stymulatora poddano cewnikowaniu serca, które miało potwierdzić obecność prawidłowych połączeń naczyniowych i określić stosunki anatomiczne jam serca widziane we fluoroskopii. U 1 dziecka pozwoliło to na stwierdzenie braku połączenia lewej żyły podobojczykowej z układem żyły głównej górnej (spływ do zatoki wieńcowej). Zabieg implantacji przeprowadzono w tym wypadku z prawej strony.

Zainteresowanie może budzić możliwość zastosowania u chorych z blokiem przedsionkowo-komorowym stymulatora VDD z jedną elektrodą. Jednak według Bostana i wsp. użycie tego typu układu stymulującego u dzieci wiązało się z częstszą utratą sensingu przedsionkowego, a co się z tym wiąże — stymulacji fizjologicznej (głównie ze względu na postępowanie zmian anatomicznych wynikających z rozwoju dziecka) niż w przypadku typowego zestawu 2-elektrodowego [16]. Wydaje się więc, że u dzieci należy zalecać klasyczny układ stymulacji DDD/R, choć w piśmiennictwie są dostępne również doniesienia odmienne, potwierdzające skuteczność działania 1-elektrodowego układu VDD u małych pacjentów [17].

## Wnioski

Przedstawione wyniki mogą budzić nadzieję, że niektóre dzieci po złożonych zabiegach kardiochirurgicznych, wymagające stałej stymulacji serca, mogą liczyć na bezpieczną i mniej dokuczliwą implantację przezżylną. Jednak każdorazowo decyzję o zastosowaniu tego typu zabiegu musi poprzedzać wnikliwa analiza kliniczna, w wybranych przypadkach połączona z wykonaniem specjalistycznych badań dodatkowych, w tym z cewnikowaniem serca. Pozwoli to na prawidłowe zaplanowanie zabiegu i uniknięcie powikłań związanych z niezajomością stosunków anatomicznych układu sercowo-naczyniowego, będących efektem wady lub leczenia chirurgicznego.

## Streszczenie

**Wstęp:** *Celem pracy była ocena przebiegu zabiegów przezżylną implantacji stymulatora serca u dzieci poddanych wcześniej złożonym zabiegom kardiochirurgicznym.*

**Materiał i metody:** *Analizie poddano przebieg implantacji kardiostymulatora u 7 dzieci (w tym po zabiegu Senninga, ortotopowym przeszczepie serca, operacyjnej korekcji DORV, VSD, PDA, plastyce zastawki trójdzielnej, zamknięciu ubytku w przegrodzie międzyprzedsionkowej typu sinus venosus z nieprawidłowym spływem żył płucnych przy współistnieniu dekstrokardii, z wadą pod postacią 2-napływową wspólną komory i przełożeniem wielkich naczyń po zabiegu bandingu tętnicy płucnej). Grupę kontrolną stanowiły 24 dzieci, u których implantowano 2-jamowy układ stymulujący DDD z powodu wrodzonego bloku przewodzenia przedsionkowo-komorowego III stopnia.*

**Wyniki:** *U wszystkich dzieci uzyskano fizjologiczny tryb stymulacji. Zabiegi u chorych po leczeniu kardiochirurgicznym były istotnie dłuższe (90,7 min vs. 71 min) oraz wymagały istotnie dłuższego użycia fluoroskopii (30,7 min vs. 9 min).*

**Wnioski:** *U wielu dzieci po złożonych zabiegach kardiochirurgicznych istnieje możliwość bezpiecznej implantacji przezżylną stymulatora serca. Jednak decyzję o zastosowaniu tego typu zabiegu zawsze musi poprzedzać wnikliwa analiza kliniczna, w wybranych przypadkach połączona z wykonaniem specjalistycznych badań dodatkowych, w tym z cewnikowaniem serca. (Folia Cardiol. 2005; 12: 699–705)*

**stymulacja endokawitarna, stymulacja serca u dzieci, stymulacja w wadach serca, stymulacja po zabiegach kardiochirurgicznych**

## Piśmiennictwo

1. Kowalski O., Kalarus Z., Prokopczuk J. i wsp. Przezżylna implantacja stymulatora serca u dzieci. Folia Cardiol. 2002; 9: 459–463.
2. Cohen M., Bush D., Vetter V. i wsp. Permanent epicardial pacing in pediatric patients. Seventeen years of experience and 1200 outpatient visits. Circulation 2001; 103: 2585.
3. Williams W.G., Hesslein P.S., Kormos R. Exit block in children with pacemakers. Pacing Clin. Electrophysiol. 1986; 4: 478–489.
4. Kugler J., Monsour W., Blodgett C. Comparison of two myoepicardial pacemaker leads: follow-up in 80 children, adolescents, and young adults. Pacing Clin. Electrophysiol. 1988; 11: 2216–2222.

5. Sachweh J.S., Vazquez-Jimenez J.F., Schöndube F.A. i wsp. Twenty years experience with pediatric pacing: epicardial and transvenous stimulation. *Eur. J. Cardiothorac. Surg.* 2000; 17: 455–461.
6. Kutarski A., Zakliczyński M., Oleszczak K. i wsp. Atrial pacing of transplanted heart. *Annals of Transplantation* 2002; 7: 18–27.
7. Kutarski A., Zakliczyński M., Oleszczak K. i wsp. Atrial resynchronization in patients after heart transplantation. *Ann. Transplant.* 2002; 7: 11–17.
8. Cui G., Tung T., Kobashigawa J., Laks H., Sen L. Increased incidence of atrial flutter associated with the rejection of heart transplantation. *Am. J. Cardiol.* 2001; 88: 280–284.
9. Bannon B., Danfield S., Friedman R. i wsp. Late pacemaker requirement after pediatric orthotopic transplantation may predict the presence of trransplant coronary artery disease. *J. Heart Lung Transplant.* 2004; 23: 67–71.
10. Horenstein M., Karpawich P., Tantengco M. Single versus dual chamber pacing in the young: noninvasive comparative evaluation of cardiac function. *Pacing Clin. Electrophysiol.* 2003; 26: 1208–1211.
11. Vamagt W.Y., Verbeek X.A., Delhaas T., Mertens L., Daenen W.J., Prinzen F.W. The left ventricular apex is the optimal site for pediatric pacing: correlation with animal experience. *Pacing Clin. Electrophysiol.* 2004; 27: 837–843.
12. Karpawich P.P., Justice Ch.D., Cavitt DL., Chang Ch.H. Developmental sequale of fixed-rate ventricular pacing in the immature canine heart: an electrophysiologic, hemodynamic and histopatologic evaluation. *Am. Heart J.* 1990: 119: 1077–1083.
13. Tantengco M.V., Thomas R.L., Karpawich P.P. Left ventricular dysfunction after long-term right ventricular apical pacing in the young. *J. Am. Coll. Cardiol.* 2001; 37: 2093–2100.
14. Thambo J.B., Bordachar P., Garrigue S. i wsp. Detrimental effects of long-term apical right ventricular pacing, on left ventricular dyssynchrony, morphology and function in patients with congenital heart block. *Eur. Heart J.* 2004; 25: 11 (streszczenie).
15. Blom N., Bax J., Ottenkamp J., Schalij M. Transvenous biventricular pacing in a child after congenital heart surgery as an alternative therapy for congestive heart failure. *J. Cardiovasc. Electrophysiol.* 2003; 14: 1110–1112.
16. Bostan O.M., Celiker A., Karagoz T., Ozer S., Ozme S. Dual chamber cardiac pacing in children: single chamber pacing dual chamber sensing cardiac pacemaker or dual chamber pacing and sensing cardiac pacemaker? *Pediatr. Int.* 2002; 44: 635–640.
17. Rosenheck S., Leibowitz D., Sharon Z. Three-year follow-up of atrial sensing efficacy in children and adults with a single VDD pacing system. *Pacing. Clin. Electrophysiol.* 2000; 23: 126–131.