

# Angioplastyka tętnicy wieńcowej z wykorzystaniem aterektomii rotacyjnej jako metody leczenia w „trudnych przypadkach”

Adam Sukiennik, Tomasz Białoszyński, Jacek Kubica, Mirosław Jabłoński,  
Marcin Rychter, Marek Radomski i Marek Koziński

Katedra i Klinika Kardiologii i Chorób Wewnętrznych  
Szpitala Uniwersyteckiego im. dr. A. Jurasza w Bydgoszczy

Przedrukowano za zgodą z: *Cardiovascular Forum* 2006; 11: 103–108

## Streszczenie

*W niniejszej pracy przedstawiono przypadek 56-letniego pacjenta z ostrym zespołem wieńcowym powikłanym wstrząsem kardiogennym. U chorego wykonano angioplastykę gałęzi międzykomorowej przedniej z implantacją stentu oraz angioplastykę balonową gałęzi okalającej. Ze względu na złożone zwężenie z obecnością zwapnień nie udało się wykonać zabiegu poszerzenia prawej tętnicy wieńcowej. Po upływie 3 miesięcy od interwencji pacjenta ponownie przyjęto do kliniki z powodu nasilenia dolegliwości stenokardialnych. W wykonanej koronarografii stwierdzono dobry efekt w miejscu poszerzanych zwężeń. Ponowna próba angioplastyki prawej tętnicy wieńcowej okazała się nieskuteczna. Z tego powodu wykonano zabieg rotablacji w celu pokonania miejsca zwężenia oraz usunięcia nadmiaru blaszki miażdżycowej z następczą implantacją dwóch stentów. Po zastosowanym leczeniu pacjent nie odczuwał dolegliwości stenokardialnych ani objawów niewydolności serca. (Folia Cardiologica Excerpta 2007; 2: 124–129)*

**Słowa kluczowe:** angioplastyka wieńcowa, aterektomia rotacyjna

## Wstęp

W ostatnich latach obserwuje się postęp w leczeniu ostrych zespołów wieńcowych. Przeszkórna plastyka tętnic wieńcowych w ostrym zespole wieńcowym ma na celu przywrócenie i utrzymanie prawidłowego przepływu krwi w tętnicy odpowiedzialnej za niedokrwienie miokardium, a poprzez to ogranicza obszar martwicy mięśnia sercowego oraz zapobiega upośledzeniu funkcji skurczowej i rozkur-

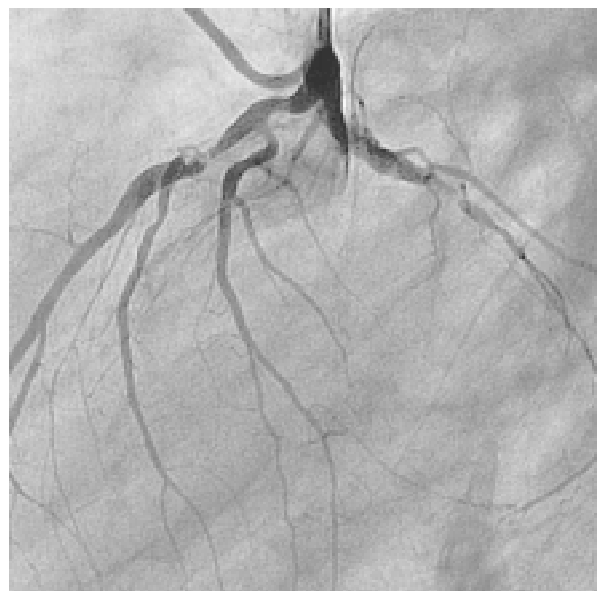czowej lewej komory [1, 2]. Obecnie metody inwazyjne uważa się za najlepszy sposób leczenia ostrego zespołu wieńcowego. Przepływ TIMI 3 uzyskuje się u około 90% chorych, a śmiertelność wewnątrzszpitalna wynosi około 4–5% [3]. Najbardziej popularną metodą leczenia inwazyjnego jest zabieg angioplastyki balonowej lub implantacja stentu w miejsce zwężenia tętnicy wieńcowej. Jednak czasem wykonanie tych procedur jest niemożliwe. Dzieje się tak przeważnie w przypadku obecności złożonych zwężeń z obecnością zwapnień i zwężeń trudnych do pokonania lub opornych na poszerzenie balonem. W takich sytuacjach aterektomia rotacyjna (rotablacja) jest jedną z alternatywnych metod rewaskularyzacji wieńcowej. Pierwsze doniesienia na temat eksperymentalnego zastosowania tej metody w leczeniu miażdżycy tętnic udowych

Adres do korespondencji: Tomasz Białoszyński  
Katedra i Klinika Kardiologii i Chorób Wewnętrznych  
ul. M. Skłodowskiej-Curie 9, 85–094 Bydgoszcz  
tel. (0 52) 585 40 23, faks (0 52) 585 40 24  
e-mail: tobiadr@poczta.onet.pl

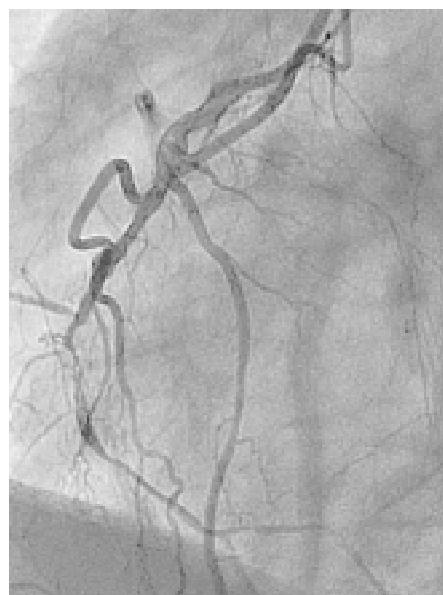
królików opublikowano w 1988 roku [4]. Rok później rotablację z powodzeniem wykorzystano u człowieka [5]. Zabieg wykonuje się za pomocą wysokoobrotowego wiertła pokrytego drobinami diamentu. Zwapniała blaszka miażdżycowa ulega fragmentacji, a jej mikrocząstki zostają wychwycone przez mikrokrążenie. Oprócz złożonych zwapniałych zwężeń wskazaniem do zastosowania aterektomii rotacyjnej jest również restenoza w stencie, lecz wyniki badań porównujące tę metodę z angioplastyką balonową są niejednoznaczne [6]. Rotablacja jest procedurą skomplikowaną i kosztowną. Ponadto ze względu na wysokie ryzyko powikłań (perforacja ściany tętnicy) wymaga dużego doświadczenia od osoby wykonującej zabieg, dlatego zawsze należy dobrze rozważyć wskazania do jej przeprowadzenia.

### Opis przypadku

Chorego w wieku 56 lat, palącego tytoń, bez wywiadu w kierunku współistniejących chorób, nieprzyjmującego na stałe żadnych leków, przyjęto do Kliniki Kardiologii 12 lutego 2006 roku z powodu 3-godzinnego, pierwszego w życiu bólu w klatce piersiowej o typie stenokardii. W zapisie EKG stwierdzono miarowy rytm zatokowy (120/min), śladowe załamki R w odprowadzeniach II, III, aVF, V1–V3 oraz obniżenia odcinka ST o 3 mm w V4–V6. W badaniach laboratoryjnych wartość troponiny I była równa 0,467 ng/ml (norma: < 0,03 ng/ml). Nie stwierdzono innych istotnych nieprawidłowości. Pacjenta zakwalifikowano do zabiegu pierwotnej angioplastyki. Przed transportem do pracowni inwazyjnej chory otrzymał 5 tys. j.m. heparyny niefrakcjonowanej, 600 mg kłopidogrelu i 300 mg kwasu acetylosalicylowego. W koronarografii stwierdzono chorobę trójnaczyniową: 95-procentowe zwężenie w odcinku środkowym gałęzi międzykomorowej przedniej, 99-procentowe zwężenie w odcinku środkowym gałęzi okalającej (ryc. 1) i 99-procentowe zwężenie z obecnością zwapnień w odcinku środkowym prawej tętnicy wieńcowej z przepływem TIMI 1 (ryc. 2). W czasie badania u chorego stwierdzono cechy wstrząsu kardiogenego. Mierzone inwazyjnie wartości ciśnienia tętniczego wynosiły 76/60 mm Hg. Pacjentowi podłączono dożylny wlew dobutaminy oraz 500 ml 0,9-procentowego NaCl, a dodatkowo podano 1 tys. j.m. heparyny niefrakcjonowanej. Podjęto decyzję o wykonaniu zabiegu pierwotnej angioplastyki gałęzi międzykomorowej przedniej i gałęzi okalającej. Po predylatacji balonem w miejscu zwężenia w gałęzi międzykomorowej przedniej implantowano stent Invastent Volo 2,5/11 mm pod ciśnieniem 16 atmosfer, z opty-

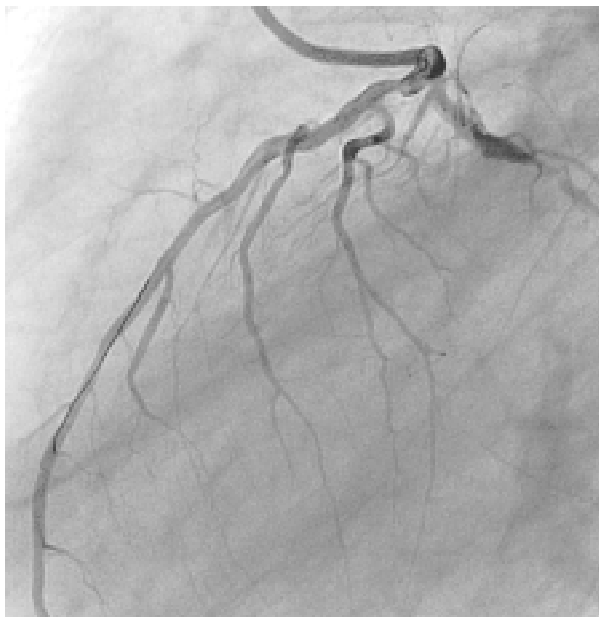


**Rycina 1.** Lewa tętnica wieńcowa przed zabiegiem angioplastyki, projekcja LAO 90°

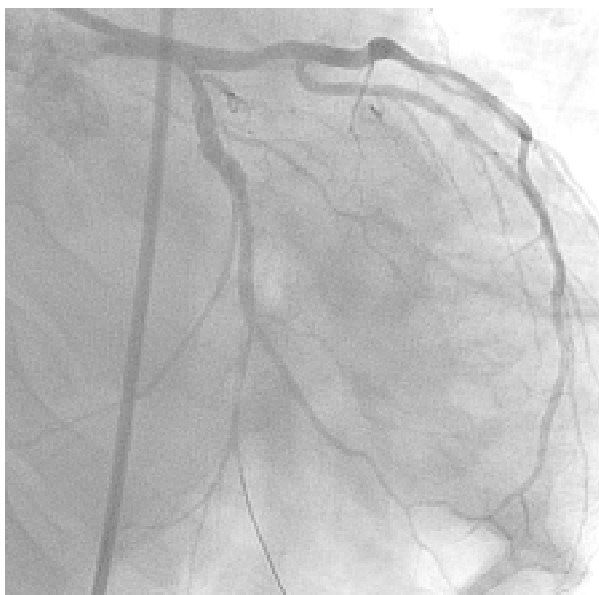


**Rycina 2.** Prawa tętnica wieńcowa przed zabiegiem angioplastyki, projekcja LAO 60°

malnym wynikiem bezpośrednim (ryc. 3). W obrębie gałęzi okalającej wykonano zabieg angioplastyki balonowej (balon Avion Plus 2,5/14 mm) pod ciśnieniem 20 atmosfer, uzyskując dobry wynik bezpośredni z rezydualnym zwężeniem wynoszącym około 20% (ryc. 4). Po wykonaniu zabiegu oraz zastosowaniu leczenia stwierdzono poprawę stanu klinicznego pacjenta. Dolegliwości bólowe w klatce



**Rycina 3.** Gałąź międzykomorowa przednia po implantacji stentu, projekcja LAO 90°

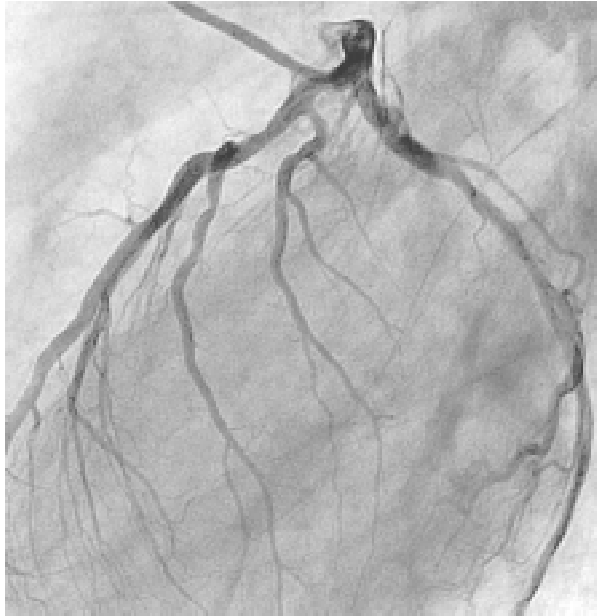


**Rycina 4.** Gałąź okalająca po poszerzeniu balonem, projekcja LAO 30°, CAU 20°

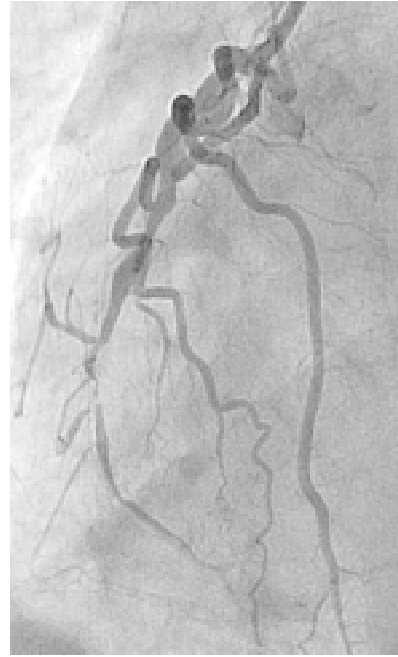
piersiowej ustąpiły, uzyskano wzrost wartości ciśnienia tętniczego do 95/60 mm Hg; z tego powodu tymczasowo odstąpiono od dalszych etapów rewaskularyzacji. Zaplanowano wykonanie przezskórnej angioplastyki prawej tętnicy wieńcowej za kilka dni. Kolejne badania biochemiczne potwierdziły martwicę mięśnia sercowego (troponina I > 50,0 ng/ml, CPK = 1662 U/l, CK-MB = 250 U/l). W kontrolnych

badaniach EKG pojawiły się zespoły QS z ujemnymi załamkami T w odprowadzeniach III i aVF. W badaniu echokardiograficznym stwierdzono: uogólnioną hipoakinezę segmentów ściany lewej komory, powiększenie prawej komory i obu przedsionków, niedomykalność zastawki mitralnej IV stopnia (szeroka fala zwrotna wypełniająca cały przedsionek), niedomykalność zastawki trójdzielnej III stopnia, upośledzenie funkcji skurczowej lewej komory znacznego stopnia (frakcja wyrzutowa 20–25%). W 6. dobie hospitalizacji podjęto próbę wykonania angioplastyki prawej tętnicy wieńcowej. Zabieg był nieskuteczny, ponieważ ze względu na zwapnienia nie udało się wprowadzić balonu Sprinter 1,5/15 mm w miejsce zwężenia. W ciągu dalszej hospitalizacji dolegliwości bólowe w klatce piersiowej nie nawracały, natomiast wystąpiły objawy niewydolności serca. W badaniu radiologicznym klatki piersiowej stwierdzono płyn w prawej jamie opłucnej oraz pola płucne o cechach zastoju w krążeniu małym. Pacjenta wypisano w 13. dobie hospitalizacji. Otrzymał zalecenie przyjmowania kwasu acetylosalicylowego (1 × 75 mg) i tiklopidyny (2 × 250 mg) przez 4 tygodnie oraz simwastatyny (1 × 40 mg), perindoprilu (1 × 2 mg), karwedilolu (2 × 3,125 mg), digoksyny (1 × 0,25 mg), spironolaktonu (1 × 25 mg) i furosemidu (1 × 40 mg).

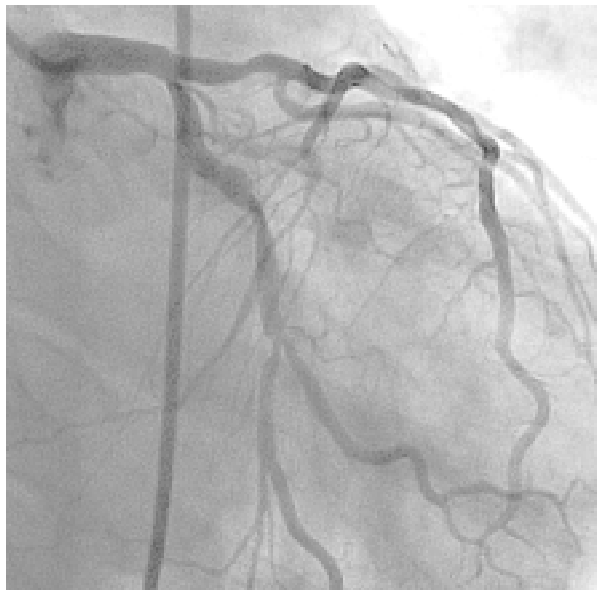Z powodu nagłej duszności spoczynkowej, bez bólu stenokardialnego 13 maja 2006 roku pacjenta ponownie przyjęto do Kliniki Kardiologii. W badaniu fizykalnym bez ewidentnych cech nasilenia objawów niewydolności serca, a także w zapisie EKG nie stwierdzono istotnych zmian niedokrwienych. Ze względu na wywiad w kierunku rewaskularyzacji wieńcowej oraz nieznacznie podwyższone stężenie troponiny (0,035 ng/ml) wykonano kontrolne badanie koronarograficzne, w którym nie stwierdzono cech restenozy w miejscu wykonywanych zabiegów (ryc. 5 i 6). W prawej tętnicy wieńcowej ponownie uwidoczniono krytyczne zwężenie w odcinku środkowym z obecnością zwapnień (ryc. 7). Ponownie podjęto próbę poszerzenia zwężenia w prawej tętnicy wieńcowej, jednak i tym razem nie udało się wprowadzić balonu (Avion 1,25/14 mm). Uwzględniając młody wiek pacjenta oraz znaczne upośledzenie funkcji skurczowej lewej komory, zakwalifikowano go do przezskórnej angioplastyki prawej tętnicy wieńcowej z wykorzystaniem aterektomii rotacyjnej. Dnia 15 maja 2006 roku wykonano skuteczny zabieg rotablacji przy użyciu wiertła 1,25; 1,5 i 2,0 mm (ryc. 8), uzyskując istotne poszerzenie światła tętnicy (ryc. 9). W miejscu zwężenia implantowano dwa stenty: dystalnie Driver 2,5/18 mm, pod ciśnieniem 14 atmosfer, proksymalnie Driver



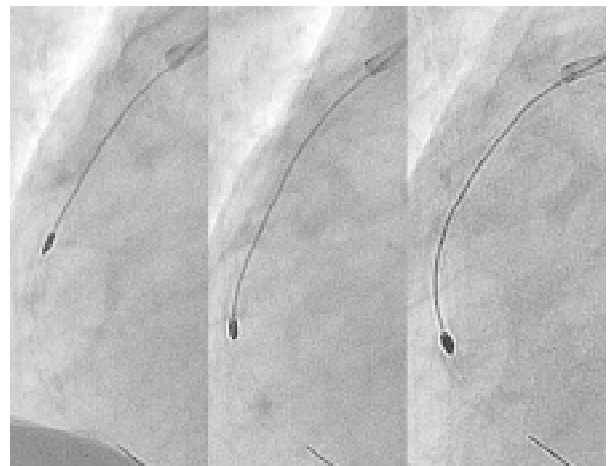
**Rycina 5.** Lewa tętnica wieńcowa, projekcja LAO 90°



**Rycina 7.** Prawa tętnica wieńcowa, projekcja LAO 60°



**Rycina 6.** Lewa tętnica wieńcowa, projekcja LAO 30°, CAU 20°

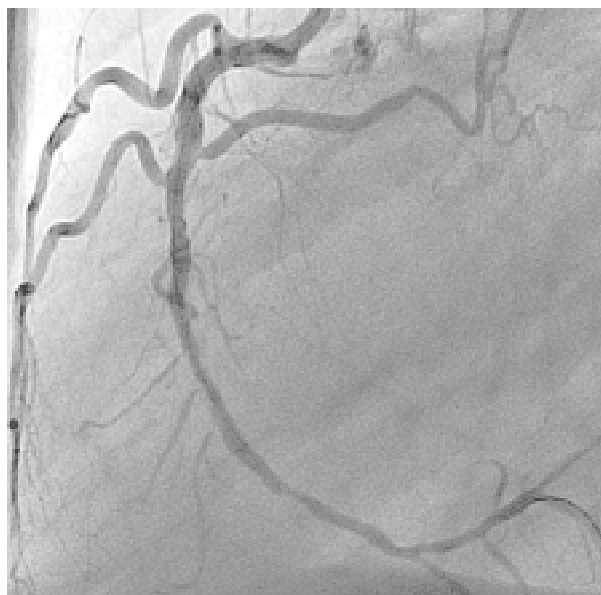


**Rycina 8.** Zabieg rotablacji z użyciem wiertel o średnicy 1,25–1,5–2 mm

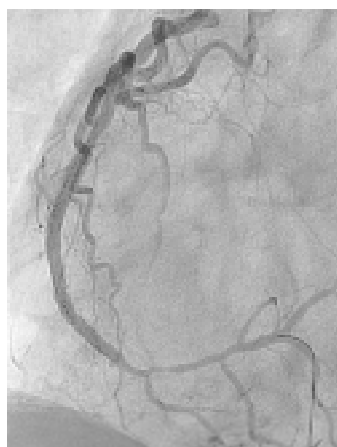3/15 mm, pod ciśnieniem 14 atmosfer, z optymalnym wynikiem bezpośrednim (ryc. 10). W czasie dalszej hospitalizacji pacjent nie zgłaszał żadnych dolegliwości, w kolejnych oznaczeniach stężenia markerów martwicy mięśnia sercowego uzyskano wartości w zakresie norm laboratoryjnych. W kontrolnym badaniu echokardiograficznym stwierdzono: akinezę ściany dolnej oraz segmentu środkowego i koniuszkowego przegrody międzykomorowej,

segmentu koniuszkowego ściany przedniej, hipokinęzę ściany bocznej, pozostałych segmentów ściany przedniej oraz podstawnego segmentu przegrody międzykomorowej, niedomykalność zastawki mitralnej IV stopnia oraz zastawki trójdzielnej II stopnia, przerost mięśnia sercowego w obrębie przegrody międzykomorowej, frakcję wyrzutową wynoszącą 25% oraz śladowe ilości płynu w worku osierdziowym. Pacjenta wypisano w 5. dobie hospitalizacji ze znaczną poprawą stanu ogólnego. W badaniu radiologicznym klatki piersiowej zanotowano:





**Rycina 9.** Prawa tętnica wieńcowa po zabiegu rotablacji, projekcja LAO 80°



**Rycina 10.** Prawa tętnica wieńcowa po implantacji stentów, projekcja LAO 60°

wnęki szerokie naczyniowe, nieco poszerzoną sylwetkę serca, spłycenie prawego kąta przeponowo-żebrowego oraz śladowe ilości płynu. Ponadto nie zaobserwowano zmian ogniskowych w obrębie pól płucnych. Przy wypisie pacjent otrzymał zalecenie przyjmowania następujących leków: kwas acetylosalicylowy (1 × 75 mg) i tiklopidyna (2 × 250 mg) minimum przez 4 tygodnie oraz karwedilol (2 × 3,125 mg), digoksyna (1 × 0,1 mg), spironolakton (1 × 25 mg) i simwastatyna (40 mg wieczorem) oraz zaplanowano wykonanie kontrolnego badania echokardiograficznego po miesiącu.

## Dyskusja

Przedstawiono przypadek pacjenta z ostrym zespołem wieńcowym bez uniesienia odcinka ST, u którego wykonano skuteczny zabieg aterektomii rotacyjnej. Ze względu na 2-krotnie nieskuteczną próbę pokonania zwężenia w prawej tętnicy wieńcowej (z powodu masywnych zwapnień) podjęto decyzję o wykonaniu zabiegu rotablacji. Jest to przezskórna metoda leczenia złożonych zwężeń tętnic wieńcowych (zwłaszcza z obecnością zwapnień), zwężeń opornych na poszerzenie balonem, zwężeń ostialnych oraz zlokalizowanych w miejscu zagięcia tętnicy. Stanowi ona jeden z wariantów leczenia restenozy w stencie. W opisywanym przypadku zabieg aterektomii rotacyjnej zastosowano w celu pokonania miejsca zwężenia oraz usunięcia nadmiaru blaszki miażdżycowej przed implantacją stentu. Działania takie podjęto na podstawie wyników badań, które wykazały, że wielkość blaszki miażdżycowej istotnie wpływa na częstość restenozy [7, 8]. Mintz i wsp. [8] wykazali, że wielkość rezydualnej blaszki miażdżycowej zajmującej około 70% światła naczynia po zabiegu wiąże się z 50-procentową częstością występowania restenozy. Również w badaniu Pratięgo i wsp. [7] zanotowano, że obecność 50% rezydualnej blaszki miażdżycowej po wszczępieniu stentu wiązała się z prawie 2-krotnie większą częstością restenozy w badaniu kontrolnym. W randomizowanym badaniu *Comparison of Ballon Angioplasty versus Rotational Atherectomy (COBRA)* [9], opublikowanym w 2000 roku, w którym porównywano odległe wyniki leczenia złożonych zwężeń za pomocą aterektomii rotacyjnej lub angioplastyki balonowej, nie wykazano przewagi którejkolwiek z metod. W obu grupach pacjentów stwierdzono podobną częstość występowania restenozy i ponownych interwencji: 51% w grupie leczonej za pomocą angioplastyki i 49% w grupie poddanej rotablacji. Natomiast Moussy i wsp. [10] wykazali, że implantacja stentu po wcześniejszej rotablacji pozwala zmniejszyć ryzyko restenozy do 22,5%. Szczególnie korzystne wyniki zanotowano u pacjentów ze zwężeniami z obecnością masywnych zwapnień. Dlatego też w przypadku opisywanego pacjenta zdecydowano się na wszczępienie 2 stentów w celu zmniejszenia ryzyka nawrotu zwężenia. Słuszność tej decyzji potwierdza również doświadczenie Hennekego i wsp. [11], którzy udowodnili, że zastosowanie aterektomii rotacyjnej w zwężeniach z obecnością zwapnień umożliwia skuteczniejsze rozprężenie stentu. Wczesne i odległe wyniki leczenia zwężeń ze zwapnieniami w dużych tętnicach (> 3 mm) przemawiają na korzyść rotablacji

z następczą implantacją stentu w stosunku do samej rotabłacji lub implantacji stentu [12]. Również średnica użytego wiertła stosowanego do rotabłacji wpływa na bezpośrednio i odległe wyniki procedury. W badaniu *Coronary Angioplasty and Rotablator Atherectomy Trial* (CARAT) [13] wykazano, że aterektomia rotacyjna z użyciem większego wiertła częściej powoduje groźne powikłania oraz gorsze wyniki leczenia. W badaniu *Study to Determine Rotablator and Transluminal Angioplasty Strategy* (STRATAS) [14] także nie wykazano przewagi intensywnej rotabłacji nad rotabłacją rutynową. W badanych grupach po zabiegu zwężenie rezydualne wynosiło 26% u osób, u których zastosowano procedurę rutynową i 27% u pacjentów poddanych intensywnej rotabłacji. W kontrolnej angiografii po 6 miesiącach stwierdzono podobną częstość restenoz: 52% w przypadku procedury rutynowej i 58% w przypadku intensywnej rotabłacji. Na podstawie opisanego przypadku można stwierdzić, że zastosowanie aterektomii rotacyjnej może stanowić skuteczną metodę leczenia pacjentów ze złożonymi zwężeniami, zwłaszcza z obecnością zwapnień, pod warunkiem że zabieg będzie wykonywał doświadczony lekarz, w ośrodku z zapleczem kardiochirurgicznym.

### Piśmiennictwo

1. The GUSTO investigators. An international randomized trial comparing four thrombolytic strategies for acute myocardial infarction. *N. Engl. J. Med.* 1993; 29: 673–682.
2. Brodie B.R., Stuckey T.D., Kissling G. Importance of infarct-related artery patency for recover of left ventricular function and late survival after primary angioplasty for acute myocardial infarction. *J. Am. Coll. Cardiol.* 1996; 28: 319–325.
3. Poloński L., Gąsior M., Lekston A. i wsp. Leczenie zawału serca w ośrodku z 24-godzinnym dyżurem inwazyjnym. *Kardiolog. Pol.* 2001; 55: 91–95.
4. Hansen D.D., Auth D.C., Vracko R. i wsp. Rotational atherectomy in atherosclerotic rabbit iliac arteries. *Am. Heart J.* 1988; 115: 160–165.
5. Fourrier J.L., Bertrand M.E., Auth D.C. i wsp. Percutaneous coronary rotational angioplasty in humans: preliminary report. *J. Am. Coll. Cardiol.* 1989; 14: 1278–1282.
6. Sharma S.K., Kini A., Mehran R. i wsp. Randomized trial of Rotational Atherectomy Versus Balloon Angioplasty for Diffuse In-stent Restenosis (ROSTER). *Am. Heart J.* 2004; 147: 16–22.
7. Prati F., Di Mario C., Moussa I. i wsp. In-stent neointimal proliferation correlates with amount of residual plaque burden outside the stent: intravascular ultrasound study. *Circulation* 1999; 99: 1011–1014.
8. Mintz G.S., Popma J.J., Pichard A.D. i wsp. Intravascular ultrasound predictors of restenosis after percutaneous transcatheter coronary revascularization. *J. Am. Coll. Cardiol.* 1996; 27: 1678–1687.
9. Dill T., Dietz U., Hamm C.W. i wsp. A randomized Comparison of Ballon Angioplasty versus Rotational Atherectomy in complex coronary lesions (COBRA study). *Eur. Heart J.* 2000; 21: 1759–1766.
10. Moussa I., Di Mario C., Moses J. i wsp. Coronary stenting after rotational atherectomy in calcified and complex lesions. *Circulation* 1997; 96: 128–136.
11. Henneke K.H., Regar E., Konig A. i wsp. Impact of target lesion calcification on coronary stent expansion after rotational atherectomy. *Am. Heart J.* 1999; 137: 93–99.
12. Hoffmann R., Mintz G.S., Kent K.M. i wsp. Comparative early and nine-month results of rotational atherectomy, stents, and the combination of both for calcified lesions in large coronary arteries. *J. Am. Coll. Cardiol.* 1998; 81: 552–557.
13. Safian R.D., Feldman T., Muller D.W. i wsp. Coronary Angioplasty and Rotablator Atherectomy Trial (CARAT): immediate and late results of a prospective multicenter randomized trial. *Catheter Cardiovasc. Interv.* 2001; 53: 213–220.
14. Whitlow P.L., Bass T.A., Kipperman R.M. i wsp. Results of the Study to Determine Rotablator and Transluminal Angioplasty Strategy (STRATAS). *J. Am. Coll. Cardiol.* 2001; 87: 699–705.