




Amiodaron – tarczyca – arytmia. Taniec na linie endokrynologa i kardiologa. Pacjent z poamiodaronowymi zaburzeniami funkcji tarczycy

Amiodarone – thyroid – arrhythmia. Difficult cooperation between endocrinologist and cardiologist. A patient with amiodarone-induced thyroid disturbances

Piotr Koprowicz¹, Jakub Włodarczyk¹, Małgorzata Kurpesa² ,
Jarosław D. Kasprzak² , Tomasz Rechciński² 

¹Studenckie Koło Naukowe przy Klinice Kardiologii Katedry Kardiologii Uniwersytetu Medycznego w Łodzi

²Klinika Kardiologii Katedry Kardiologii Uniwersytetu Medycznego w Łodzi

Streszczenie

W pracy przedstawiono leczonego krioablacją pacjenta z trzepotaniem przedsionków, u którego po włączeniu amiodaronu wystąpiła niedoczynność tarczycy. Włączenie suplementacji L-tyroksyną wywołało nawrót arytmii. Przypadek ukazuje, jak trudne może być leczenie w takiej sytuacji oraz jak ważna jest ścisła współpraca kardiologa i endokrynologa podczas terapii poamiodaronowych zaburzeń czynności tarczycy.

Słowa kluczowe: amiodaron, trzepotanie przedsionków, niedoczynność tarczycy

Folia Cardiologica 2019; 14, 3: 294–297

Wstęp

Amiodaron jest lekiem wykorzystywanym w leczeniu arytmii nadkomorowych, zaś w arytmiach komorowych stosuje się go jako uzupełnienie elektroterapii. Wśród działań niepożądanych leku obserwuje się zaburzenia funkcji tarczycy. U pacjenta, u którego wystąpią takie powikłania, leczenie staje się wyzwaniem wymagającym ścisłej współpracy kardiologa i endokrynologa, dla których cele terapii nie zawsze są zbieżne.

Opis przypadku

W pracy przedstawiono przypadek leczonego krioablacją pacjenta z trzepotaniem przedsionków, u którego po

włączeniu amiodaronu wystąpiły zaburzenia funkcji tarczycy. Pacjent to 85-letni mężczyzna z chorobą wieńcową, kontrolowanym farmakologicznie nadciśnieniem tętniczym, pozawałową niewydolnością serca, cukrzycą typu 2 leczoną dietą oraz hipercholesterolemią. Chory nie palił papierosów, nie był rodzinnie obciążony miażdżycą.

Mężczyzna w wieku 77 lat przebył zawał serca z uniesieniem odcinka ST (STEMI, *ST-elevation myocardial infarction*); w przeprowadzonej w trybie pilnym koronarografii stwierdzono:

- w pniu lewej tętnicy wieńcowej zwężenie dystalne w 50–70%;
- w gałęzi przedniej zstępującej na całym przebiegu zmiany brzożne zwężające światło do 70%;
- w gałęzi okalającej zwężenie w ujściu do 90%;

Adres do korespondencji: Piotr Koprowicz, Studenckie Koło Naukowe przy Klinice Kardiologii Katedry Kardiologii Uniwersytetu Medycznego w Łodzi, Wojewódzki Specjalistyczny Szpital im. dr. Wł. Biegańskiego, ul. Kniaziewiczza 1/5, 91–347 Łódź, tel. +48 42 251 62 16, e-mail: piotr.koprowicz@gmail.com

- prawą tętnicę wieńcową recesywną, amputowana ostialnie – obwód wypełniał się z własnego krążenia mostkowego.

Wykonano pierwotną angioplastykę balonową gałęzi okalającej. Po 3 dniach w wyniku wczesnej restenozy wystąpił wstrząs kardiogeny. Podczas ponownej angioplastyki założono stent. Frakcja wyrzutowa lewej komory (LVEF, *left ventricular ejection fraction*) oceniona przed wypisaniem wynosiła 38%, a w elektrokardiogramie (EKG), poza cechami przebytego zawału, nie stwierdzono odchyłań.

Rok później wystąpił ponowny zawał serca, bez uniesienia odcinka ST (NSTEMI, *non-ST-elevation myocardial infarction*). Zważywszy na nieoptymalny efekt leczenia przezskórnego sprzed roku, pacjenta zakwalifikowano do rewaskularyzacji chirurgicznej. Wszczepiono *by-pass* tętniczy do gałęzi przedniej zstępującej i żyłny do gałęzi okalającej. Po operacji pacjent wymagał kontrapulsacji wewnątrzortralnej. Przy wypisaniu LVEF wynosiła 40%. Choremu zalecono:

- bisoprolol w dawce 2,5 mg;
- kłopidogrel w dawce 75 mg;
- atorwastatynę w dawce 20 mg;
- pantoprazol w dawce 20 mg;
- kwas acetylosalicylowy w dawce 150 mg;
- eplerenon w dawce 25 mg.

U pacjenta w wieku 79 lat pierwszy raz pojawiły się napadowy częstoskurcz przedsionkowy, a następnie trzepotanie przedsionków. Z powodu krótkotrwałej skuteczności farmakoterapii pacjenta zakwalifikowano do leczenia interwencyjnego. W badaniu elektrofizjologicznym stwierdzono trzepotanie przedsionków o częstotliwości 270/min. Przeprowadzono krioablację cieśni trójdzielno-żyłnej. Po zabiegu uzyskano rytm zatokowy z blokiem prawej odnogi

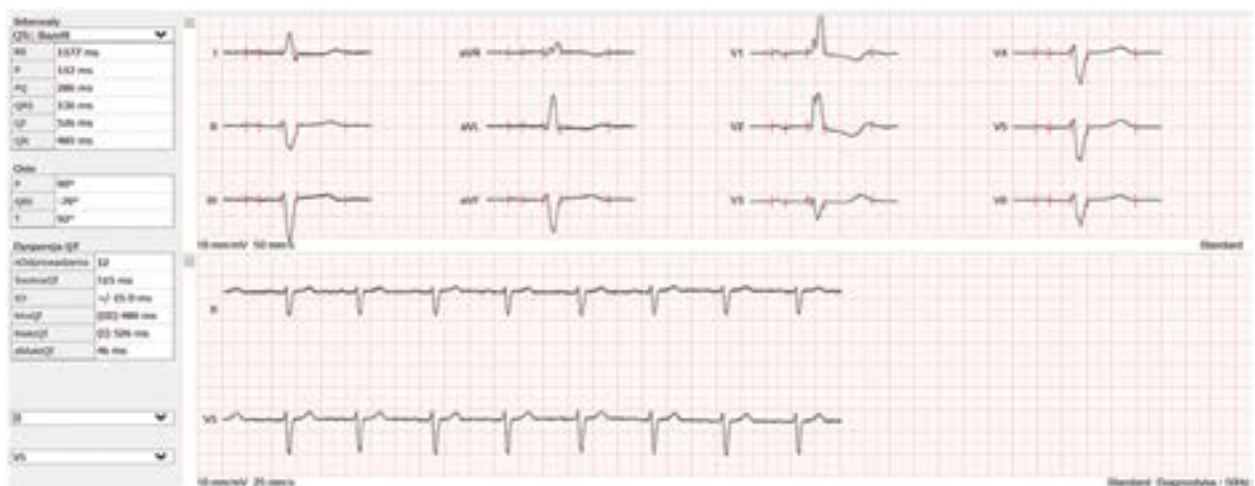pęczka Hisa oraz z blokiem przedniej wiązki lewej odnogi. Pierwszy raz oznaczono również profil hormonów tarczycowych – wszystkie wartości pozostawały w normie (stężenie hormonu stymulującego tarczycę [TSH, *thyroid-stimulating hormone*] 2,26 mIU/l, stężenie wolnej trójiodotyroniny [fT3, *free triiodothyronine*] 4,54 pmol/l, stężenie wolnej tyroksyny [fT4, *free thyroxine*] 21,14 pmol/l). Włączono acenokumarol.

U chorego w wieku 84 lat w monitorowaniu EKG metodą Holtera (wykonanym podczas programu rehabilitacji) zarejestrowano wydłużenie odcinka PQ, jeden epizod częstoskurczu komorowego (9 ewolucji o częstości 144/min); jeden epizod częstoskurczu nadkomorowego (3 ewolucje o częstości 120/min). W związku z bezobjawową arytmia nie wprowadzono żadnych zmian w leczeniu.

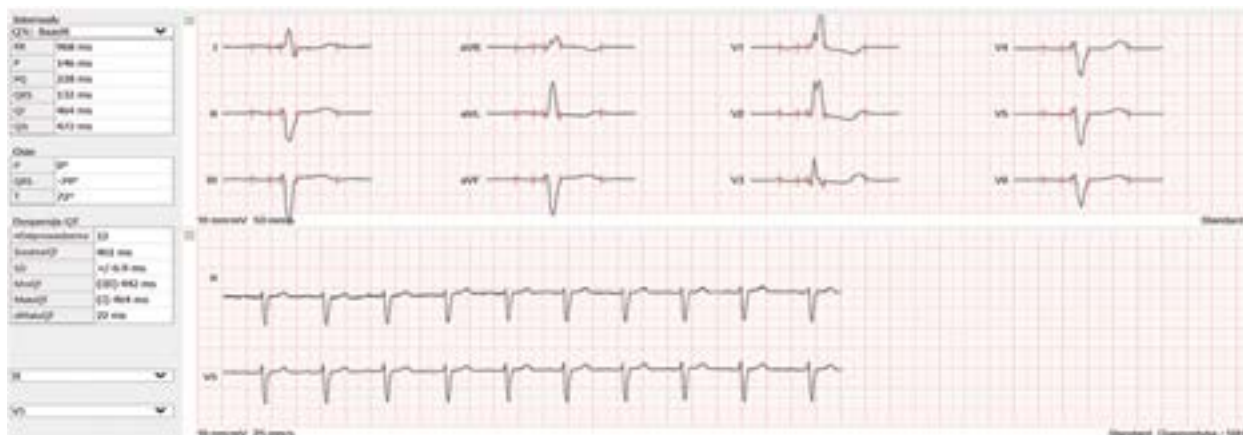W 85. roku życia ponownie przeprowadzono monitorowanie holterowskie; zarejestrowano 2 epizody częstoskurczu komorowego (27 i 6 ewolucji > 100/min) oraz 7 epizodów częstoskurczu nadkomorowego (od 3 do 6 ewolucji > 100/min). Ze względu na nasilenie arytmii zdecydowano o włączeniu na stałe 200 mg amiodaronu z jednoczesnym monitorowaniem funkcji tarczycy u endokrynologa.

Pół roku po włączeniu amiodaronu zarejestrowano wydłużenie odcinka PQ do 286 ms oraz odstępu QT do 526 ms (ryc. 1). W związku z tym zmniejszono dawki bisoprololu do 2,5 mg, zaś amiodaronu do 100 mg. W badaniu kontrolnym przeprowadzonym 2 miesiące później zmniejszenie dawek beta-adrenolityku i amiodaronu spowodowało skrócenie odcinka PQ do 228 ms, a odstępu QT do 464 ms (ryc. 2).

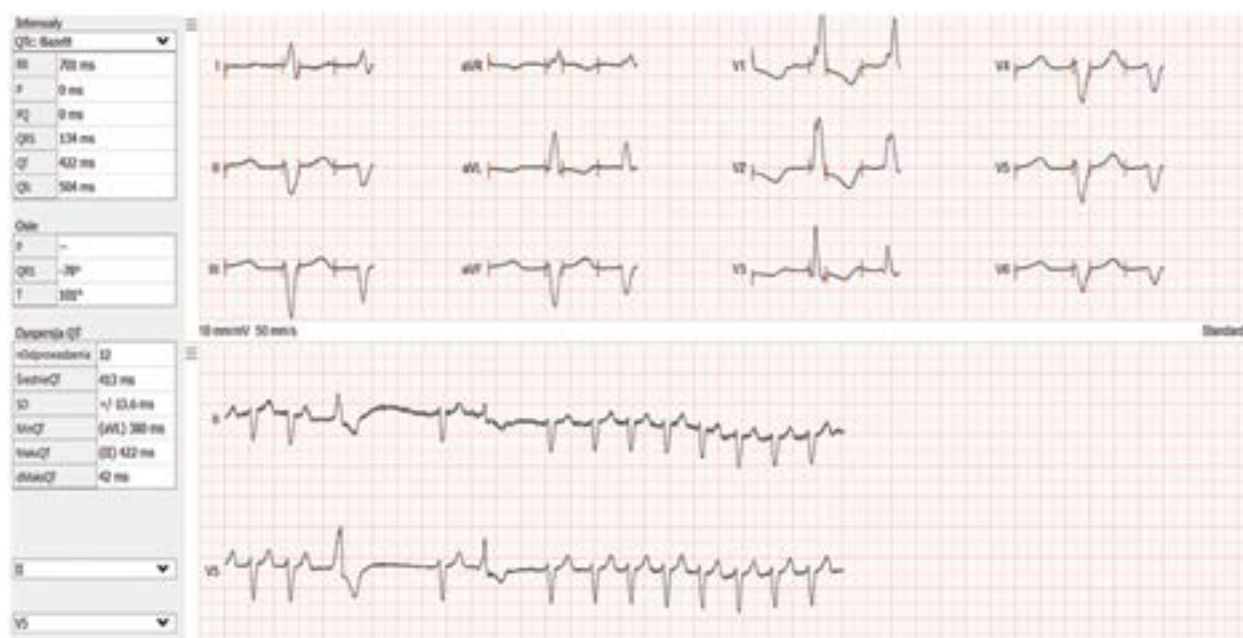W kontrolnym EKG po pół roku zaobserwowano wydłużony do 304 ms odcinek PQ, a odstęp QT – do 514 ms. Z tego powodu dawki beta-adrenolityku oraz amiodaronu



Rycina 1. Zapis elektrokardiograficzny (EKG) pacjenta z kwietnia 2016 roku: odcinek PQ 286 ms, odstęp QT 526 ms; leki przyjmowane przez pacjenta: bisoprolol w dawce 5 mg, amiodaron w dawce 200 mg. Zapisy EKG i pomiary odstępów QTc były dokonywane za pomocą aparatu EKG Cardiovit MS-12 blue firmy Schiller (Szwajcaria)



Rycina 2. Zapis elektrokardiograficzny pacjenta z czerwca 2016 roku po zmniejszeniu dawek leków: odcinek PQ 228 ms, odstęp QT 464 ms; leki przyjmowane przez pacjenta: bisoprolol w dawce 2,5 mg, amiodaron w dawce 10 mg



Rycina 3. Zapis elektrokardiograficzny pacjenta po włączeniu 50 µg L-tyroksyny

ponownie zmniejszono. Po 3 miesiącach terapii 1,25 mg bisoprololu i 50 mg amiodaronu na dobę w EKG odcinek PQ wynosił 274 ms, a odstęp QT – 488 ms.

W trakcie kolejnej wizyty kardiologicznej pacjent poinformował, że przyjmuje nowy lek zalecony przez endokrynologa oraz że często czuje szybkie bicie serca. W EKG stwierdzono częstoskurcz przedsionkowy z przewodzeniem 2:1. Okazało się, że ze względu na wysoką wartość TSH, tj. 28 mIU/l, włączono L-tyroksynę w dawce 25 µg/dobę. Ponieważ po pierwszym miesiącu leczenia TSH wyniosło 18 mIU/l, to dawkę L-tyroksyny zwiększono do 50 µg, co

wywołało ponowne epizody napadowego częstoskurczu przedsionkowego (ryc. 3).

W opisywanym przypadku rozważano następujące możliwości terapeutyczne:

- kolejną ablację, ale pacjent nie zgodził się na ponowne leczenie zabiegowe;
- odstawienie L-tyroksyny, co niosło za sobą zagrożenia wynikające z niedoczynności tarczycy, która może być jedną z przyczyn wydłużenia odstępu QT;
- odstawienie amiodaronu, co niosło za sobą ryzyko zaostrzenia arytmii u pacjenta.

Przez kolejne miesiące pacjent nie pojawiał się u kardiologa ze względu na trudną sytuację rodzinną. Okazało się, że po pół roku samodzielnie odstawił amidaron, a L-tyroksynę przyjmuje w dawce 37,5 µg/dobę. Mimo odstawienia 6 miesięcy wcześniej amidaronu w zapisie EKG odstęp QTc pozostaje wydłużony do 554 ms, a rytm zatokowy o częstotliwości 76/min jest przerywany epizodami tachykardii 114/min. Pacjent nie odczuwa jednak żadnych dolegliwości, a zaproponowanej w celu optymalizacji leczenia hospitalizacji odmówił ze względu na sytuację osobistą.

Dyskusja

U pacjentów ze schorzeniami sercowo-naczyniowymi poamidaronowe zaburzenia tarczycy są szczególnie niebezpieczne, ponieważ ciężka niedoczynność to jedna z przyczyn wydłużonego odstępu QT, co predysponuje do groźnych arytmii komorowych, zaś nadczynność może zaostrzać chorobę serca i zwiększa umieralność [1]. Zaburzenia funkcji tarczycy podczas stosowania amidaronu mogą wystąpić

w wyniku toksycznego działania leku na gruczoł tarczycy lub w związku z obecnością w nim dużej ilości jodu, który u części pacjentów prowadzi do wystąpienia niedoczynności (AIH, *amiodarone-induced hypothyroidism*). Nadczynność może wystąpić w wyniku indukowanej przez jod niekontrolowanej produkcji hormonów – najczęściej u chorych z wolem guzkowym lub niejawną chorobą Gravesa-Basedowa (typ 1 tyreotoksykozy indukowanej amidaronem – [AIT, *amiodarone-induced thyrotoxicosis*]). Typ 2 nadczynności jest skutkiem destrukcyjnego zapalenia tarczycy toczącego się we wcześniej zdrowym gruczole tarczycy [2]. Nieznane są czynniki prognostyczne wystąpienia poamidaronowych zaburzeń czynności tarczycy. Wyniki badań retrospektywnych wskazują, że czynnikiem predykcyjnym może być surowiczy stosunek stężeń desetylamidaronu (DEA) – metabolitu leku – do amidaronu (AMD) [3]. W przypadkach AIT stwierdzono wyższy stosunek DEA/AMD niż u pacjentów z AIH. Amidaron jest metabolizowany w wątrobie przez CYP 3A4 [4]. Dlatego polimorfizmy genu tego enzymu oraz jego induktory mogą wpływać na prawdopodobieństwo wystąpienia tarczycowych powikłań poamidaronowych.

Abstract

We present the case of a patient with atrial flutter (treated with cryoablation) and amiodarone-induced hypothyroidism (AIH). Administration of L-tyroxine supplementation triggered recurrence of arrhythmia. The report shows how difficult can be treating a patient with AIH and how important is cooperation between cardiologist and endocrinologist.

Key words: amiodarone, atrial flutter, hypothyroidism, AIH

Folia Cardiologica 2019; 14, 3: 294–297

Piśmiennictwo

- O'Sullivan AJ, Lewis M, Diamond T. Amiodarone-induced thyrotoxicosis: left ventricular dysfunction is associated with increased mortality. *Eur J Endocrinol.* 2006; 154(4): 533–536, doi: [10.1530/eje.1.02122](https://doi.org/10.1530/eje.1.02122), indexed in Pubmed: [16556715](https://pubmed.ncbi.nlm.nih.gov/16556715/).
- Bogazzi F, Bartalena L, Martino E. Approach to the patient with amiodarone-induced thyrotoxicosis. *J Clin Endocrinol Metab.* 2010; 95(6): 2529–2535, doi: [10.1210/jc.2010-0180](https://doi.org/10.1210/jc.2010-0180), indexed in Pubmed: [20525904](https://pubmed.ncbi.nlm.nih.gov/20525904/).
- Yamato M, Wada K, Hayashi T, et al. Association between Serum Amiodarone and N-Desethylamiodarone Concentrations and Development of Thyroid Dysfunction. *Clin Drug Investig.* 2018; 38(1): 39–48, doi: [10.1007/s40261-017-0582-4](https://doi.org/10.1007/s40261-017-0582-4), indexed in Pubmed: [29080209](https://pubmed.ncbi.nlm.nih.gov/29080209/).
- Fabre G, Julian B, Saint-Aubert B, et al. Evidence for CYP3A-mediated N-deethylation of amiodarone in human liver microsomal fractions. *Drug Metab Dispos.* 1993; 21(6): 978–985, indexed in Pubmed: [7905403](https://pubmed.ncbi.nlm.nih.gov/7905403/).