

# Longitudinal deformation of a Synergy drug-eluting stent during withdrawal of a cutting balloon

Deformacja wzdłużna stentu uwalniającego lek Synergy w trakcie wyjmowania balonu tnącego

Kenny Tan, Jason K.K. Loh, Timothy Watson

Tan Tock Seng Hospital, Tan Tock Seng, Singapore

## Abstract

Contemporary stent platforms have reduced strut thickness and fewer connectors. This improves deliverability and conformability, at the expense of reduction in strength. Recently longitudinal shortening has been reported, often associated with adjunctive devices after stent deployment.

We present an unusual, impressive case of longitudinal shortening of a previously implanted Synergy stent (Boston Scientific, MA USA), within the proximal left anterior descending artery (LAD). The patient subsequently represented with restenosis of a further stent in the mid LAD. On withdrawal of a Flextome cutting balloon catheter (Boston Scientific), this device snared and dramatically shortened the Synergy. This was successfully treated with progressive dilatation using a series of enlarging balloons and subsequent implantation of another stent (Xience Xpedition, Abbott, CA USA). This case illustrates, that despite having additional connectors to enhance longitudinal strength, Synergy is not immune from compression. Furthermore, it is imperative, that stents are sized and post-dilated appropriately to ensure complete expansion.

Key words: percutaneous coronary intervention, drug-eluting stents, longitudinal compression

Folia Cardiologica 2018; 13, 2: 161–162

## Case report

Contemporary stent platforms have reduced strut thickness and fewer connectors [1, 2]. This improves deliverability and conformability, at the expense of reduction in strength. Recently longitudinal shortening has been reported, often associated with adjunctive devices after stent deployment [3–5].

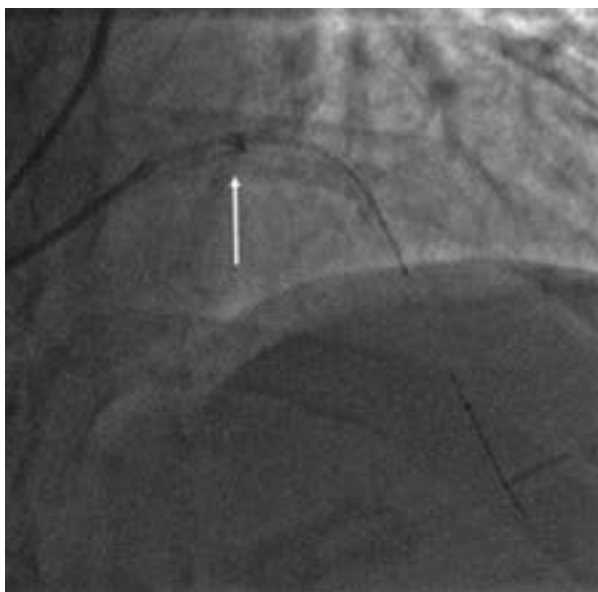
We present an unusual, impressive case of longitudinal shortening of a previously implanted Synergy stent (Boston Scientific, MA USA), within the proximal left anterior descending artery (LAD). The patient subsequently represented with restenosis of a further stent in the mid LAD. On withdrawal of a Flextome cutting balloon catheter (Boston

Scientific), this device snared and dramatically shortened the Synergy (Figure 1). This was successfully treated with progressive dilatation using a series of enlarging balloons and subsequent implantation of another stent (Figure 2) (Xience Xpedition, Abbott, CA USA).


This case illustrates, that despite having additional connectors to enhance longitudinal strength, Synergy is not immune from compression. Furthermore, it is imperative that stents are sized and post-dilated appropriately to ensure complete expansion.

## Conflict of interest(s)

None.



**Figure 1.** Longitudinal shortening of the Synergy stent. Coronary angiography performed in the right anterior oblique (RAO) 30°, cranial 30° projection. Dramatic compression (approx. 6 mm) is noted by the bright ring appearance



**Figure 2.** Optical coherence tomography. Following stent re-expansion, optical coherence tomography demonstrates multiple layers of struts

## Streszczenie

Rusztowania nowoczesnych stentów cechują się zmniejszoną grubością rozpórek i mniejszą liczbą łączników. To powoduje, że łatwiej je wprowadzić do naczynia i odpowiednio dopasować, jednak zmniejsza ich wytrzymałość. W ostatnim czasie opisywano wiele przypadków skrócenia stentu, często związanych ze stosowaniem dodatkowych narzędzi po implantacji stentu.

W niniejszej pracy przedstawiono rzadki, ciekawy przypadek skrócenia wszczepionego wcześniej stenu Synergy (Boston Scientific, USA), znajdującego się w proksymalnym odcinku gałęzi międzykomorowej przedniej (LAD). W następstwie u chorego wystąpiła restenoza w dalszej części stentu w środkowym odcinku LAD. W trakcie wyjmowania cewnika z balonem tnącym Flextome (Boston Scientific) urządzenie zaczepiło o stent Synergy i spowodowało jego znaczne skrócenie. Udało się poprawić drożność naczynia przez stopniowe rozszerzanie stenu za pomocą coraz większych balonów oraz wszczepienia kolejnego stentu (Xience Xpedition, Abbott, USA).

Opisany przypadek ukazuje, że mimo zastosowania dodatkowych łączników służących wzmocnieniu wytrzymałości stent Synergy nie jest odporny na kompresję. Ponadto należy się zawsze upewnić, że stent został odpowiednio dobrany pod względem rozmiaru i odpowiednio rozszerzony, aby zapewnić jego całkowite rozprężenie.

Słowa kluczowe: przeszskórna interwencja wieńcowa, stent uwalniający lek, kompresja wzdłużna

Folia Cardiologica 2018; 13, 2: 161–162

## References

1. Ormiston JA, Dixon SR, Webster MW, et al. Stent longitudinal flexibility: a comparison of 13 stent designs before and after balloon expansion. *Catheter Cardiovasc Interv.* 2000; 50(1): 120–124, indexed in Pubmed: [10816296](https://pubmed.ncbi.nlm.nih.gov/10816296/).
2. Kastrati A, Mehilli J, Dirschinger J, et al. Intracoronary stenting and angiographic results: strut thickness effect on restenosis outcome (ISAR-STERO) trial. *Circulation.* 2001; 103(23): 2816–2821, indexed in Pubmed: 11401938.
3. Ormiston JA, Webber B, Webster MWI. Stent longitudinal integrity bench insights into a clinical problem. *JACC Cardiovasc Interv.* 2011; 4(12): 1310–1317, doi: [10.1016/j.jcin.2011.11.002](https://doi.org/10.1016/j.jcin.2011.11.002), indexed in Pubmed: [22136972](https://pubmed.ncbi.nlm.nih.gov/22136972/).
4. Williams PD, Mamas MA, Morgan KP, et al. Longitudinal stent deformation: a retrospective analysis of frequency and mechanisms. *EuroIntervention.* 2012; 8(2): 267–274, doi: [10.4244/EIJV8I2A41](https://doi.org/10.4244/EIJV8I2A41), indexed in Pubmed: [22052084](https://pubmed.ncbi.nlm.nih.gov/22052084/).
5. Ormiston JA, Webber B, Webster M. Stent longitudinal integrity. *JACC: Cardiovascular Interventions.* 2011; 4(12): 1310–1317, doi: [10.1016/j.jcin.2011.11.002](https://doi.org/10.1016/j.jcin.2011.11.002).