

Przezskórne zamknięcie uszka lewego przedsionka jako leczenie z wyboru u pacjentów z migotaniem przedsionków oraz przeciwwskazaniami do leczenia przeciwkrzepliwego – przypadek kliniczny

Left atrial appendage occlusion as a treatment of choice for patients with atrial fibrillation and contraindications for anticoagulation – a case study

Aleksandra Bień¹, Małgorzata Krzciuk¹, Agnieszka Bojarska-Junak²

¹Zespół Opieki Zdrowotnej w Ostrowcu Świętokrzyskim

²Katedra i Zakład Immunologii Klinicznej Uniwersytetu Medycznego w Lublinie

Streszczenie

Leczenie przeciwkrzepliwe stosowane w zaburzeniach rytmu serca, takich jak migotanie przedsionków wiąże się z ryzykiem istotnego krwawienia, głównie do przewodu pokarmowego. Według zaleceń Europejskiego Towarzystwa Kardiologicznego, u pacjentów z przeciwwskazaniami do doustnej antykoagulacji należy rozważyć zabieg przezskórnego zamknięcia uszka lewego przedsionka. Opisany przypadek 78-letniego mężczyzny to przykład występowania powikłań zakrzepowo-zatorowych (udar mózgu) oraz powikłań krwotocznych, dlatego też pacjenta zakwalifikowano do leczenia zabiegowego.

Słowa kluczowe: zamknięcie uszka lewego przedsionka, migotanie przedsionków, doustne antykoagulanty, ryzyko zakrzepowo-zatorowe, ryzyko krwawienia

Folia Cardiologica 2017; 12, 5: 484–488

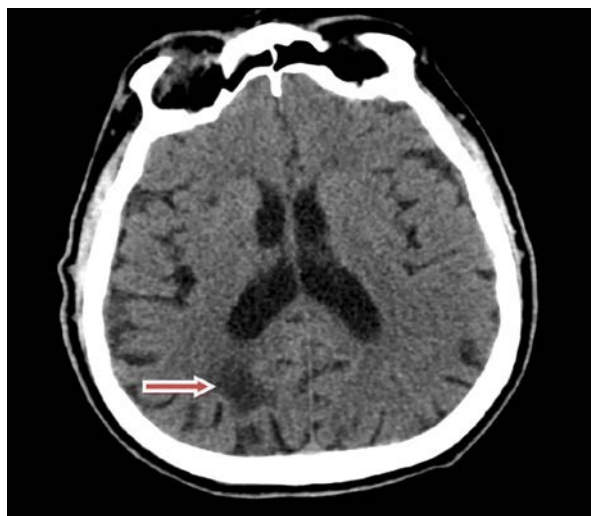Wstęp

Migotanie przedsionków (AF, *atrial fibrillation*) jest arytmia wymagająca stosowania profilaktyki zakrzepowo-zatorowej w postaci leczenia przeciwkrzepliwego, które niesie ze sobą ryzyko powikłań krwotocznych.

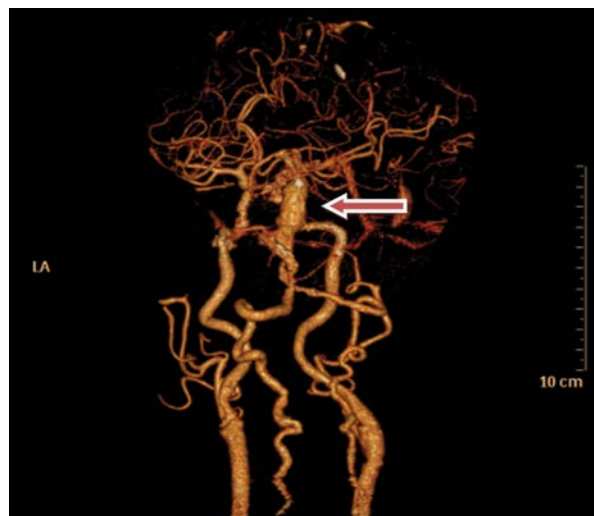
Według wytycznych Europejskiego Towarzystwa Kardiologicznego (ESC, *European Society of Cardiology*) z 2016 roku, u każdego pacjenta z niezastawkowym AF (który nie ma zastawki mechanicznej lub umiarkowanej/ciężkiej stenozы mitralnej) przed zastosowaniem doustnej antykoagulacji należy określić ryzyko powikłań zakrzepowo-

-zatorowych na podstawie skali CHA₂DS₂-VASc. Pacjent, który uzyska 2 lub więcej punktów (u kobiet 3 pkt.) wymaga stosowania leczenia przeciwkrzepliwego [1].

Według wytycznych u pacjentów z ewidentnymi przeciwwskazaniami do doustnej antykoagulacji zaleca się rozważenie zabiegu zamknięcia uszka lewego przedsionka (LAA, *left atrium appendage*) [1]. Przezskórne zamknięcie LAA jest zabiegiem stosowanym u pacjentów z niezastawkowym migotaniem przedsionków, wysokim ryzykiem powikłań zakrzepowo-zatorowych i krwotocznych (> 2 pkt. w skali CHA₂DS₂-VASc i HAS-BLED), zmiennymi wartościami międzynarodowego współczynnika znormalizowanego



Rycina 1. Tomografia komputerowa głowy bez wzmocnienia kontrastowego. W prawych płatach ciemieniowym i potylicznym hipodensyjne obszary o charakterze zmian naczyniopochodnych (strzałka)



Rycina 2. Angiografia tomografii komputerowej głowy ze wzmocnieniem kontrastowym – tętniakowate poszerzenie tętnicy podstawnej o średnicy 13,6 mm na długości 28 mm (strzałka)

(INR, *international normalized ratio*) podczas terapii przeciwkrzepliwiej oraz przebyłym incydentem zatorowym lub krwawieniem w trakcie przewlekłej antykoagulacji [2].

Opis przypadku

Mężczyznę w wieku 78 lat przyjęto na oddział kardiologii z powodu pogorszenia tolerancji wysiłku oraz duszności w godzinach wieczornych, z objawami przedmiotowymi niewydolności krążenia w stadium III według *New York Heart Association* (NYHA).

W badaniu przedmiotowym stwierdzono: wskaźnik masy ciała (BMI, *body mass index*) 32, ciśnienie tętnicze 130/80 mm Hg, niemiarową akcję serca wynoszącą około 80/min, nad polami płucnymi pojedyncze trzeszczenia u podstawy płuc oraz obrzęki kończyn dolnych. U pacjenta występowały: choroba niedokrwienna serca, stan po zawale serca ściany dolnej (9.2002 r.), stan po operacji pomostowania aortalno-wieńcowego (SVG Ao-LAD, Dg, Mg w 2.2009 r.), stan po implantacji układu stymulującego serca VVIR z powodu choroby węzła zatokowego, utrwalone migotanie przedsionków, nadciśnienie tętnicze, cukrzyca typu 2 (insulinozależna), przewlekła choroba nerek w stadium 3., stan po udarze mózgu (w 1996 r.), stan po operacji tętniaka aorty brzusznej i tętnic biodrowych wspólnych (w 2001 r.), miażdżyca tętnic szyjnych.

Pacjenta hospitalizowano na oddziale chirurgii w sierpniu 2016 roku z powodu krwawienia do przewodu pokarmowego (do tego czasu w leczeniu przeciwkrzepliwym stosował rivaroksaban w dawce 15 mg raz/d.). Na oddziale chirurgii zastosowano terapię heparyną drobnocząsteczkową, a następnie po gastrokopii, w której nie znaleziono

miejsca krwawienia, w leczeniu przeciwkrzepliwym podano apiksaban 5 mg 2 razy 1/2 tabletki.

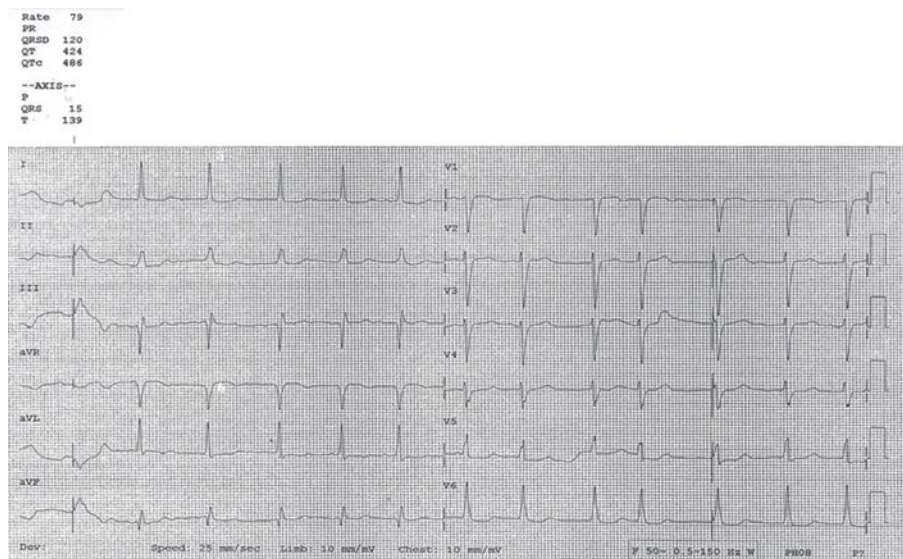
Z powodu zaostrzenia przewlekłej niewydolności krążenia, pacjenta hospitalizowano na oddziale wewnętrznym (początek 9.2016 r.) i zmieniono leczenie przeciwkrzepliwie na heparynę drobnocząsteczkową w dawce 60 mg 1 raz poskórnie.

Na przełomie września i października 2016 roku pacjent przebywał na oddziale neurologii z powodu udaru niedokrwiennego mózgu z niedowładem połowicznym prawostronnym. Wówczas utrzymano leczenie heparyną drobnocząsteczkową oraz stwierdzono dodatkowo tętniakowate poszerzenie tętnicy podstawnej mózgu.

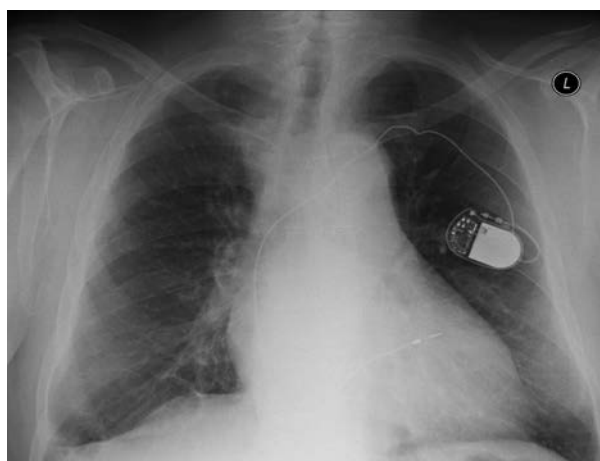
Podczas pobytu na oddziale neurologii pacjenta konsultowano neurochirurgicznie i ze względu na choroby towarzyszące nie zakwalifikowano do leczenia inwazyjnego tętniaka tętnicy podstawnej mózgu (ryc. 1, 2).

Podczas pobytu pacjenta na oddziale kardiologii wykonano przekłatkowe badanie echokardiograficzne, w którym stwierdzono: poszerzony lewy przedsionek – 5,2 cm (LA area – 43 cm²), aorta wstępująca – 4,0 cm, pogrubiały mięsień lewej komory (grubość przegrody międzykomorowej [PMK]) – 1,5 cm, hipokinezę drgającej przegrody międzykomorowej, hipokinezę ściany dolnej, dobrą funkcję ściany bocznej, frakcję wyrzutową (EF) – około 42%, IM II/III stopnia – umiarkowana niedomykalność mitralna, IT I/II stopnia, RSVP – około 45 mm Hg, pień płucny – 2,5 cm, AccT PV – około 125 ms, osierdzie ze śladową separacją blaszek.

W badaniach laboratoryjnych obserwowano łagodną anemię, podwyższone parametry nerkowe oraz nieznaczny wzrost troponiny HS.



Rycina 3. Elektrokardiogram. Migotanie przedsionków z rytmem komór około 80/min, oś pośrednia. Przy zwolnieniu rytmu komór poniżej 60/min pojedyncze pobudzenie komorowe wystymulowane



Rycina 4. Zdjęcie rentgenowskie klatki piersiowej, projekcja przednio-tylna – płuca bez zmian ogniskowych, sylwetka serca w całości powiększona, łuk aorty wydłużony, wnęki naczyniowe poszerzone, przepona wolna, cienie szwów metalowych w rzucie mostka, w lewej okolicy podobojczykowej widoczny cień rozrusznika z elektrodami umieszczonymi w prawej komorze i prawym przedsionku

Po zastosowanej terapii (zintensyfikowano leczenie moczopędne) uzyskano poprawę wydolności krążenia, zmniejszenie duszności oraz obrzęków kończyn dolnych (ryc. 3, 4, tab. 1).

Ze względu na powikłania zakrzepowo-zatorowe oraz powikłania krwotoczne pacjenta zakwalifikowano do zabiegu przezskórnego zamknięcia LAA (pacjent oczekuje na termin przyjęcia do Szpitala Uniwersyteckiego w Krakowie).

Tabela 1. Wyniki badań laboratoryjnych w trakcie hospitalizacji na oddziale kardiologii

Parametr	Wynik
Liczba erytrocytów [mln/ μ l]	4,62
Stężenie hemoglobiny [g/dl]	12,2
MCV [fl]	81,6
Liczba płytek [tys./ μ l]	187
Stężenie kreatyniny [mg/dl]	1,65
GFR [ml/min/1,73 m ²]	43
Stężenie troponiny oznaczonej metodą wysokoczułą [pg/ml]	37,2; 36
Stężenie AspAT [j./l]	27
Stężenie AIAT [j./l]	32
Stężenie CPK [j./l]	37
Stężenie CK-MB [j./l]	13
INR	1,04
aPTT [s]	34,1

MCV (mean corpuscular volume) – średnia objętość krwinek; GFR (glomerular filtration rate) – współczynnik filtracji kłębuszkowej; AspAT (aspartate aminotransferase) – aminotransferaza asparaginianowa; AIAT (alanine aminotransferase) – aminotransferaza alaninowa; CPK (creatine phosphokinase) – kinaza fosfokreatynowa; CK-MB (creatine kinase-myocardial bound) – frakcja sercowa kinazy kreatynowej; INR (international normalized ratio) – międzynarodowy współczynnik znormalizowany; aPTT (activated partial thromboplastin time) – czas częściowej trombolastyiny po aktywacji

Omówienie

Opisany przypadek to przykład występowania powikłań zakrzepowo-zatorowych migotania przedsionków oraz jednocześnie powikłań antykoagulacji.

Ze względu na wywiad oraz choroby towarzyszące pacjent należy do grupy wysokiego ryzyka powikłań. Biorąc

pod uwagę następujące czynniki: niewydolność serca, nadciśnienie tętnicze, wiek 78 lat, cukrzycę, przebyte udar mózgu, miażdżycę tętnic szyjnych, punktacja w skali CHA₂DS₂-VASc wynosiła 8 (wysokie ryzyko). W skali ryzyka krwawienia (HAS-BLED) na podstawie nieprawidłowej czynności nerek, przebytego epizodu udaru mózgu oraz przebytego krwawienia, a także podeszłego wieku (> 65 lat), pacjenta zakwalifikowano do grupy wysokiego ryzyka z punktacją 4. Według nowej skali czynników ryzyka krwawienia (zastępującej skalę HAS-BLED) uwzględniono liczne czynniki, takie jak: nadciśnienie tętnicze, nieprawidłowa funkcja nerek, niedokrwistość, wiek powyżej 75 lat, epizod poważnego krwawienia i wcześniejszy udar mózgu.

Ryzyko powikłań zakrzepowo-zatorowych lub krwotocznych zależy od dawki leku przeciwkrzepliwego. W badaniu *Randomized Evaluation of Long-Term Anticoagulation Therapy (RE-LY)* porównywano skuteczność dabigatranu oraz warfaryny i stwierdzono, że stosowanie dabigatranu w dawce 110 mg wiązało się z podobną liczbą udarów i zatorów systemowych oraz mniejszą, niż w przypadku stosowania warfaryny, liczbą krwawień. Przyjmowanie dabigatranu w dawce 150 mg wiązało się z rzadszym niż w przypadku stosowania warfaryny występowaniem udarów i zatorów systemowych, ale liczba poważnych krwawień była podobna [3]. Podaje się, że warfaryna redukuje ryzyko udaru mózgu o 64%, ale tylko 30–70% pacjentów z udarem stosuje skuteczną antykoagulację [4].

Według zaleceń ESC, u pacjentów z AF z dużym ryzykiem krwawienia z przewodu pokarmowego powinno się preferować: dabigatran 2 razy 110 mg/dobę lub riwaroksaban 15 mg/dobę bądź apiksaban 2 razy 5 mg/dobę, bądź 2 razy 2,5 mg/dobę, lub leki z grupy antagonistów witaminy K (VKA, *vitamin K antagonists*) (IIaB – wg ESC 2016) [1].

W celu wyeliminowania przyczyny powikłań zakrzepowo-zatorowych stosuje się metodę leczenia polegającą na przezskórnym zamknięciu LAA. W przypadku występowaniu AF obszar LAA staje się miejscem zastoju krwi oraz tworzenia zakrzepów. Jest ono źródłem trombogenezы w ponad 90% przypadków [5].

W badaniu *WATCHMAN Left Atrial Appendage System for Embolic Protection in Patients with Atrial Fibrillation (PROTECT-AF)* zaobserwowano, że zamknięcie LAA nie jest leczeniem mniej skutecznym od warfaryny, jeśli chodzi o prewencję udaru. Zabieg ten jest korzystniejszy niż stosowanie warfaryny w redukcji śmiertelności z różnych przyczyn (3,2 v. 4,9%), śmiertelności sercowo-naczyniowej (1,0 v. 2,4%) i udaru krwotocznego (0,2 v. 1,1%), a także w zmniejszeniu ryzyka krwawienia [4]. Zgodnie z zaleceniami ESC z 2016 roku zabieg ten jest wskazany u pacjentów z wysokim ryzykiem powikłań zakrzepowo-zatorowych oraz wysokim ryzykiem krwawienia.

Przedmiotem kolejnych badań powinna być zasadność stosowania antykoagulacji po zabiegu przezskórnego zamknięcia LAA. Podaje się, że należy stosować warfarynę oraz kwas acetylosalicylowy przez 45 dni po zabiegu lub kwas acetylosalicylowy i kłopidogrel przez 6 miesięcy po zabiegu [6]. Powikłaniem takiego leczenia może być jednak zwiększone ryzyko krwawienia.

Podsumowanie

Pacjenci obciążeni wysokim ryzykiem zakrzepowo-zatorowym oraz po przebyłym epizodzie krwawienia wymagają szczególnej uwagi oraz stałej kontroli czynników ryzyka krwawienia. Stanowi to istotny problem kliniczny i powoduje ograniczenia w stosowanych możliwościach terapeutycznych.

Abstract

The use of anticoagulants in the management of cardiac arrhythmias, such as atrial fibrillation, is associated with increased risk of bleeding, especially gastrointestinal. According to guidelines of the European Society of Cardiology, for patients in whom oral anticoagulation is contraindicated, left atrial appendage closure should be considered. A case of 78-year-old male patient presents both thromboembolic (stroke) and haemorrhagic complications, which were the indications to surgical treatment.

Key words: left atrial appendage occlusion, atrial fibrillation, oral anticoagulants, thromboembolic risk, bleeding risk

Folia Cardiologica 2017; 12, 5: 484–488

Piśmiennictwo

1. Kirchhof P, Benussi S, Kotecha D, et al. 2016 ESC Guidelines for the management of atrial fibrillation developed in collaboration with EACTS. *Eur Heart J.* 2016; 37(38): 2893–2962, doi: [10.1093/eurheartj/ehw210](https://doi.org/10.1093/eurheartj/ehw210), indexed in Pubmed: [27567408](https://pubmed.ncbi.nlm.nih.gov/27567408/).
2. Kleczyński P, Sorysz D, Zawiślak B, et al. Przewskórne zamknięcie uszka lewego przedsionka systemem Watchman® u pacjenta z przetrwałym migotaniem przedsionków. *Kardiol Pol.* 2012; 70(9): 965–967, indexed in Pubmed: [22993014](https://pubmed.ncbi.nlm.nih.gov/22993014/).
3. Connolly SJ, Ezekowitz MD, Yusuf S, et al. Randomized Evaluation of Long-Term Anticoagulation Therapy Investigators. Newly identified events in the RE-LY trial. *N Engl J Med.* 2010; 363(19): 1875–1876, doi: [10.1056/NEJMc1007378](https://doi.org/10.1056/NEJMc1007378), indexed in Pubmed: [21047252](https://pubmed.ncbi.nlm.nih.gov/21047252/).
4. Lewalter T, Kanagaratnam P, Schmidt B, et al. Ischaemic stroke prevention in patients with atrial fibrillation and high bleeding risk: opportunities and challenges for percutaneous left atrial appendage occlusion. *Europace.* 2014; 16(5): 626–630, doi: [10.1093/europace/euu069](https://doi.org/10.1093/europace/euu069), indexed in Pubmed: [24798956](https://pubmed.ncbi.nlm.nih.gov/24798956/).
5. Blackshear JL, Odell JA. Appendage obliteration to reduce stroke in cardiac surgical patients with atrial fibrillation. *Ann Thorac Surg.* 1996; 61(2): 755–759, doi: [10.1016/0003-4975\(95\)00887-X](https://doi.org/10.1016/0003-4975(95)00887-X), indexed in Pubmed: [8572814](https://pubmed.ncbi.nlm.nih.gov/8572814/).
6. Holmes DR, Reddy VY, Turi ZG, et al. PROTECT AF Investigators. Percutaneous closure of the left atrial appendage versus warfarin therapy for prevention of stroke in patients with atrial fibrillation: a randomised non-inferiority trial. *Lancet.* 2009; 374(9689): 534–542, doi: [10.1016/S0140-6736\(09\)61343-X](https://doi.org/10.1016/S0140-6736(09)61343-X), indexed in Pubmed: [19683639](https://pubmed.ncbi.nlm.nih.gov/19683639/).