

Ustawiczny częstoskurcz komorowy u chorego po zawale serca, opanowany farmakoterapią

Marianna Janion, Janusz Sielski, Katarzyna Ciuraszkiewicz

Oddział Kardiologii Wojewódzkiego Szpitala Zespołowego w Kielcach

Incessant ventricular tachycardia in patient after myocardial infarction pharmacological treated

We present the case of 42 years old man after myocardial infarction with low cardiac output caused by incessant ventricular tachycardia (VT). VT were quickly controlled with pharmacological treatment (amiodarone and procainamid). We didn't apply electrotherapy due to spontaneous conversion of the sinus rhythm. Hemodynamical disturbances were mastered by compensatory treatment and reducing of VT rate from 180/min to 100–130/min. Effective treatment of VT was observed after administration of amiodarone and procainamid. We observed improvement of the patient general state. Patient didn't agree to suggested coronarography. He was discharged from the hospital. The treatment of amiodarone and procainamid was recommended. The treatment of procainamid was discontinued 18 months after hospital discharge. During exercise test and 24-hour ecg examination we didn't observed any progression of arrhythmia. (Folia Cardiol. 2000; 2: 141–147)

incessant ventricular tachycardia, low cardiac output, treatment

Wstęp

Częstoskurcz komorowy to rytm pochodzenia komorowego o częstości co najmniej 100/min [1]. Wyróżniamy dwie postacie częstoskurczu komorowego: monomorficzną — gdy kształt zespołów QRS jest niezmienny, i polimorficzną — ze zmiennym kształtem lub osią zespołów QRS [2]. Inny podział uwzględnia różny czas trwania arytmii. Wyróżniamy zatem częstoskurcz nieutralony składający się minimum z 3 zespołów QRS, częstoskurcz utrwalony o czasie trwania co najmniej 30 s (czasem za granicę przyjmuje się 15 s) oraz częstoskurcz ustawiczny — przebiegający przewlekłe naprzemiennie z rytmem zatokowym, trwający przez dni i lata [1, 3, 4].

U ponad połowy pacjentów leczonych z powodu nawracającego częstoskurczu komorowego przyczyną wyjściową jest choroba niedokrwienna serca. Inne przyczyny wystąpienia częstoskurczu to: kardiomiopatia zastoinowa i przerostowa, wypadanie płatków zastawki mitralnej, wady zastawkowe, wady wrodzone serca [5].

Istnieje kilka patomechanizmów powstawania częstoskurczu komorowego. U chorych po zawale serca najważniejszą rolę odgrywa zjawisko *reentry*. Anatomicznie w bliźnie pozawałowej wykazano obecność żywych komórek mięśnia sercowego, które przewodzą impulsy z opóźnieniem i stanowią wolną część pętli *reentry* [6–8]. Nieprawidłowe przewodzenie impulsów na granicy blizny zawałowej i prawidłowej tkanki mięśniowej jest arytmogenne [8, 9]. Chorzy w przebiegu ostrego zawału serca narażeni są również na wystąpienie częstoskurczu komorowego w mechanizmie zwiększonego automatyzmu ośrodków ektopicznych oraz powstawania późnych potencjałów następczych [10].

Adres do korespondencji: Dr Marianna Janion
Oddział Kardiologii WSZ
ul. Grunwaldzka 45, 25–736 Kielce
Nadesłano: 15.02.2000 r. Przyjęto do druku: 8.03.2000 r.

Niedotlenienie, zasadowica i rozciągnięcie włókien przewodzących prowadzą do wzrostu automatyzmu fizjologicznego włókien Purkiniego przez wzrost nachylenia 4 fazy potencjału czynnościowego, a także przez przesunięcie w kierunku zera maksymalnego potencjału rozkurczowego. Uważa się, że u podstawy tego zjawiska leży prąd rozkurczowy, płynący z częściowo zdepolaryzowanych wskutek niedokrwienia roboczych włókien mięśnia komór, w kierunku sąsiadujących, bardziej opornych na niedokrwienie włókien Purkiniego, przyspieszając ich spontaniczną depolaryzację [2].

Opóźnione potencjały następcze występują wtedy, gdy zwiększa się wewnątrzkomórkowe stężenie wapnia: w ostrym zawałe serca, zatruciu naparstnicą, katecholaminemii. Gdy amplituda depolaryzacji następczych osiągnie poziom potencjału progowego, stają się one źródłem pobudzeń przedwczesnych, pojedynczych lub złożonych. Typowym przykładem tej arytmii jest monomorficzny częstoskurcz komorowy [2].

U podstaw wystąpienia częstoskurczu komorowego może być także zjawisko parasystolii, czyli obecności niezależnego, czynnego ośrodka ektopicznego, którego czynność bodźcotwórcza chroniona jest przed rozładowaniem impulsem rytmu podstawowego, blokiem ochronnym (blokiem jednokierunkowym). Częstoskurcz parasystoliczny jest wolniejszy niż inne postacie częstoskurczu i zazwyczaj ma częstotliwość 70–150/min [10].

Do najczęściej spotykanych objawów towarzyszących wystąpieniu częstoskurczu komorowego zaliczamy: kołatanie serca, uczucie pulsowania w szyi, duszność, zawroty głowy, utraty przytomności. Rzadko przebieg częstoskurczu może być klinicznie bezobjawowy — najczęściej występuje u chorych w pozycji leżącej, przy dobrej wyjściowo hemodynamicznej czynności serca oraz w przypadku jego niewielkiej częstości [9].

Rozpoznanie częstoskurczu komorowego opiera się głównie na analizie zapisu EKG. Podstawowe kryteria elektrokardiograficzne rozpoznania to: poszerzenie zespołu QRS powyżej 0,14 s, obecność rozkojarzenia przedsionkowo-komorowego, morfologia QRS [1].

Za komorowym pochodzeniem arytmii przemawiają:

- zespoły QRS o cechach bloku prawej odnogi w odprowadzeniu V1 jednofazowe z szerokim i wysokim załamkiem R, dwufazowe typu qR, lub RS, bądź Rsr;
- zespoły QRS o cechach bloku lewej odnogi z poszerzonym i niskim załamkiem R w V1;
- zgodny i dodatni kierunek zespołów QRS w odprowadzeniach V1-V6;
- zespoły QS w II, III, aVF lub V5-V6 [2].

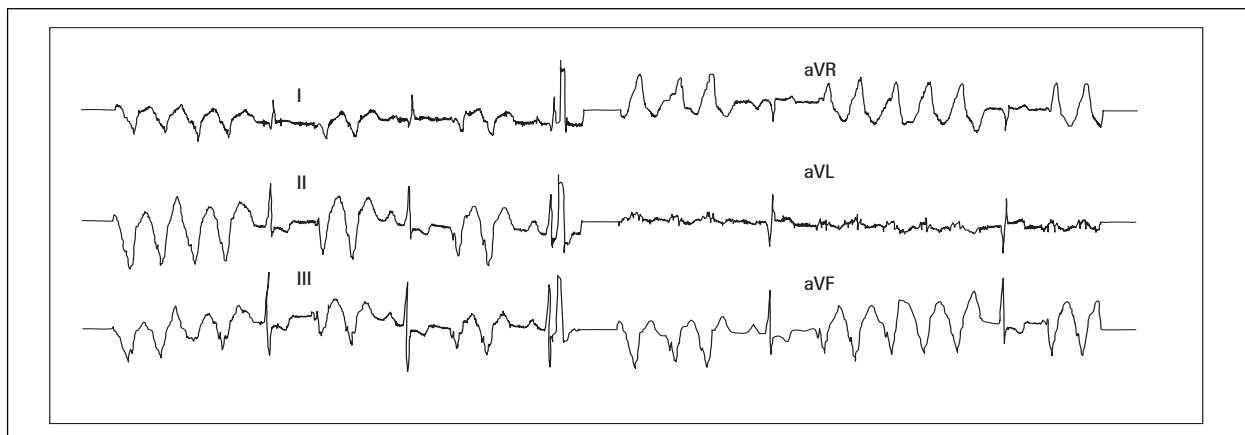
W niniejszym artykule przedstawiamy przypadek trwającego wiele dni ustawicznego częstoskurczu komorowego z objawami zespołu małego rzutu, skutecznie leczonego farmakologicznie.

Opis przypadku

Chorego w wieku 45 lat, od 3 dni leczonego nieskutecznie na oddziale wewnętrznym, przeniesiono na oddział kardiologii w stanie ciężkim z objawami zespołu małego rzutu i współistniejącym naprzemiennie z pojedynczymi ewolucjami rytmu zatokowego ustawicznym częstoskurczem komorowym.

W wywiadzie stwierdzono, że chory przebył 5 lat wcześniej zawał serca ściany przedniej i do czasu obecnej hospitalizacji nie zgłaszał dolegliwości. Przyjęto go do szpitala z powodu nagłego uczucia kołatania serca, osłabienia i okresowych dolegliwości bólowych w klatce piersiowej. W badaniu przedmiotowym i podmiotowym stwierdzono: utrudniony kontakt z pacjentem, nieoznaczalne ciśnienie tętnicze, błądą i spoconą skórą. Nad polami płucnymi występowały nieliczne trzeszczenia. Czynność serca ok. 170–180/min, okresowo niemiarowa, tony ciche, szmer holosystoliczny nad koniuszkiem. Tętno na tętnicach obwodowych niewyczuwalne. Wątroba powiększona w małym stopniu. W badaniach biochemicznych z odchyłen od normy stwierdzono: hipercholesterolemię — LDL równy 180 mg/dL oraz podwyższone wartości glikemii (kolejne oznaczenia = 140, 105, 90 mg/dl).

W zapisie EKG obserwowano monomorficzny częstoskurcz komorowy o częstości 170–180/min z okresowymi pojedynczymi pobudzeniami rytmu zatokowego (ryc. 1). W badaniu echokardiograficznym stwierdzono rozległe, odcinkowe zaburzenia kurczliwości lewej komory w postaci akinezy ściany przedniej, przegrody międzykomorowej z akinetyczno-dyskinetycznym koniuszkiem, poszerzonymi jamami lewej strony serca (LP — 51 mm, LK — 79/69 mm), frakcję wyrzutową 25% oraz fale zwrotne: mitralną 4+ i trójdzielną 4+. W badaniu RTG klatki piersiowej — pola płucne o szerokich naczyniach górnopłatowych ze śladowymi zmianami zastoinowymi u podstawy. Wykluczono ostry zawał serca. Rozpoznano zespół małego rzutu u pacjenta po przebytym zawałe serca ściany przedniej z ustawicznym częstoskurczem komorowym monomorficznym. Podjęto intensywne leczenie kompensujące układ krążenia (aminy katecholowe, elektrolity, środki moczopędne i przeciwkrzepliwe) oraz równoczesne leczenie antyarytmiczne. Zastosowano amiodaron początkowo w dawce 1200 mg/d (600 mg dożylnie i 600 mg doustnie), a następnie 2000 mg/d (1200 mg

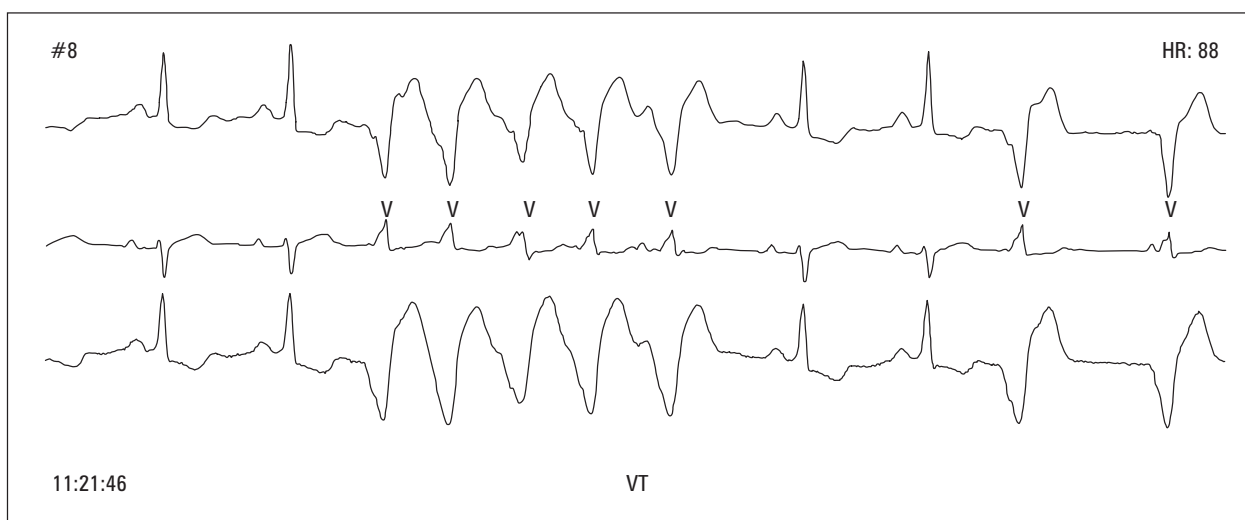


Ryc. 1. Salwy niemiernego monomorficznego częstoskurczu komorowego o częstości 170/min oraz pojedyncze pobudzenia zatokowe.

Fig. 1. Salvos of unrythmic, monomorphic ventricular tachycardia 170 bpm and single sinus beat.

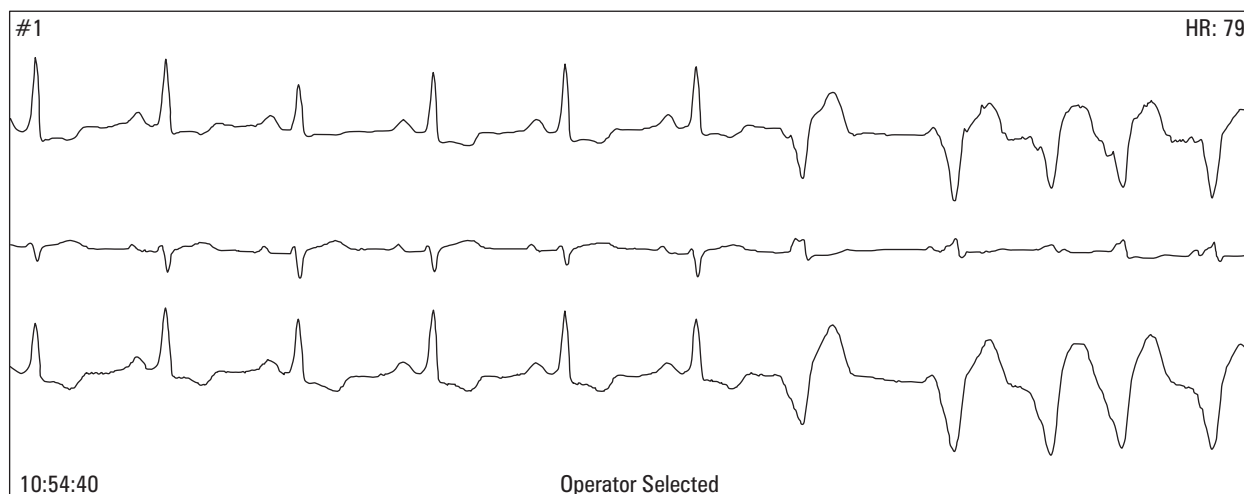
dożylnie i 800 mg doustnie), lidokainę 3–4 mg/min i.v., meksyletynę początkowo dożylnie, następnie doustnie, uzyskując obserwowane w zapisach EKG coraz dłuższe okresy rytmu zatokowego, zmniejszenie częstości częstoskurczu komorowego do 130–140/min (ryc. 2, 3) oraz poprawę hemodynamiczną. Jednakże przy najmniejszym wysiłku, np. przyjęcie pozycji siedzącej w łóżku, nadal obserwowano domi-

nację częstoskurczu komorowego. U pacjenta nie wykonano kardiowersji elektrycznej, ponieważ rytm zatokowy wielokrotnie samoistnie nawracał, natomiast były trudności z wytlumieniem komorowej czynności bódźcotwórczej. W 10. dobie pobytu, kontynuując leczenie amiodaronem, meksyletyną, inhibitorem konwertazy angiotensyny, środkami moczopędnymi, elektrolitami, włączono do terapii prokainamid po-



Ryc. 2. Rytm zatokowy 68/min. Salwa częstoskurczu komorowego o częstości 115–125/min złożona z 5 pobudzeń. Pojedyncze pobudzenia zatokowe oraz pobudzenia zsumowane rytmu zatokowego z czynnym rytmem komorowym o częstości 60/min.

Fig. 2. Sinus rythm 68 bpm. Salvos of ventricular tachycardia 115–125 bpm composed of 5 beats. Single sinus beat and beats of sinus rythm with active ventricular rythm 60 bpm.



Ryc. 3. Rytm zatokowy o częstości 68/min. Pojedyncze pobudzenie komorowe zapoczątkowuje salwę niemiernego częstoskurczu komorowego o częstości ok. 110/min.

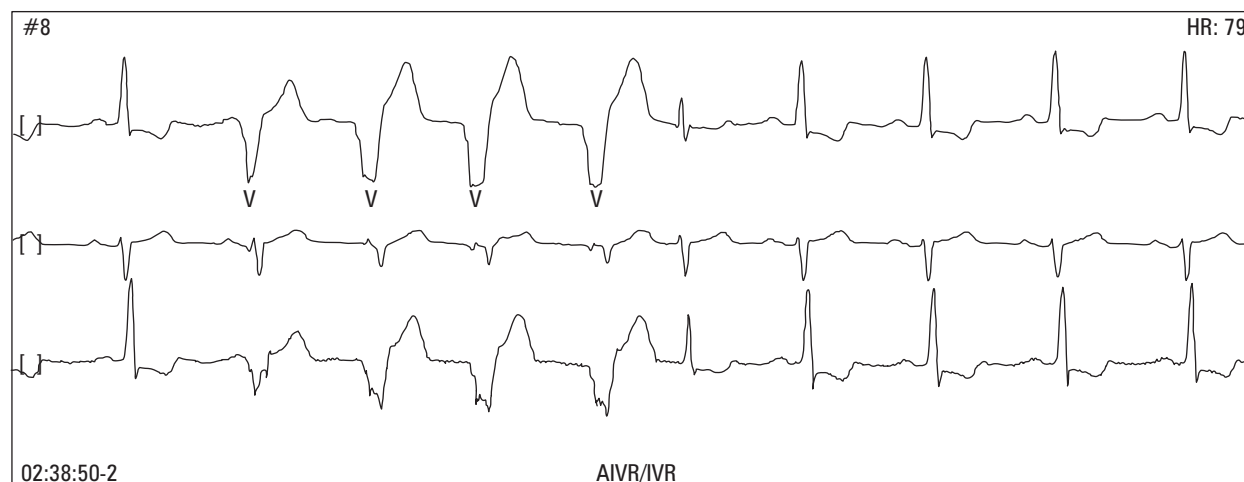
Fig. 3. Sinus rhythm 68 bpm. Single ventricular beat which starts irregular ventricular tachycardia about 110 bpm.

czątkowo w dawce 2000 mg/d. doustnie, stopniowo redukując do dawki 1000 mg/d. Gdy pacjentowi podano prokainamid, nastąpiła wyraźna poprawa kliniczna, związana z rzadszym występowaniem nawrotów częstoskurczu komorowego. W zapisach EKG stwierdzono wiodący rytm zatokowy o częstości 65/min z okresowymi tylko epizodami czynnego rytmu komorowego o częstości 62–100/min (ryc. 4, 5). Oznaczony poziom amiodaronu w surowicy krwi mieścił się w granicach terapeutycznych.

Z uwagi na przeżyty wcześniej zawał serca u pacjenta ze złośliwą arytmia komorową, zaproponowa-

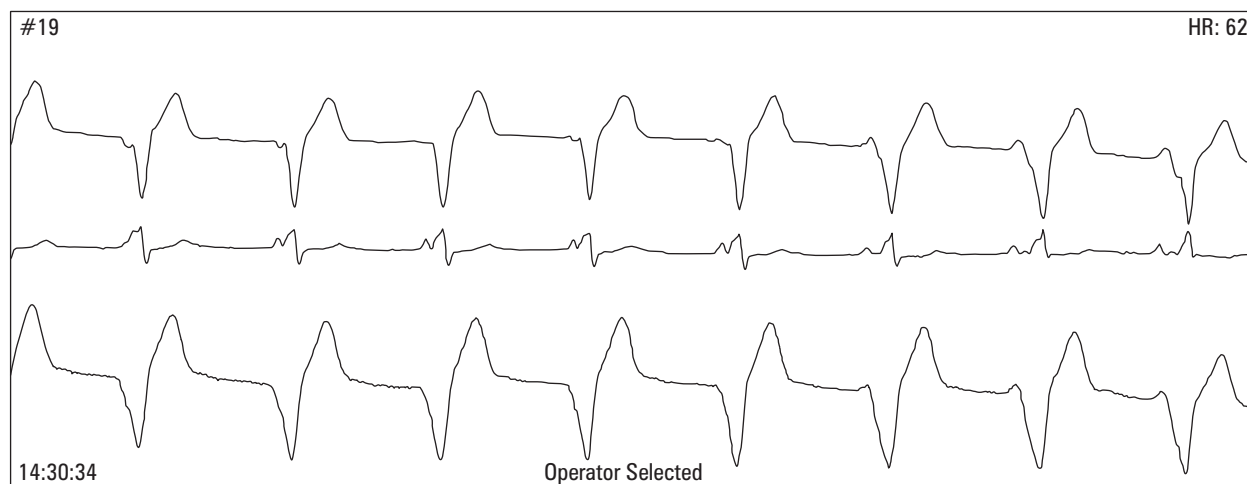
no choremu badanie koronarograficzne w celu określenia obecności ewentualnych zmian w naczyniach wieńcowych. Na proponowane badania diagnostyczne chory nie wyraził zgody.

Pacjenta przeniesiono na salę ogólną i poddano rehabilitacji. W dwóch kolejnych zapisach EKG metodą Holtera, wykonanych w 25. i 32. dobie pobytu, stwierdzono wiodący rytm zatokowy o średniej częstości 65–70/min, redukcję przedwczesnych pobudzeń komorowych z 29 865 do 11 322, par z 2132 do 740 oraz wstawek częstoskurczu komorowego z 699 do 90. W wykonanej próbie wysiłkowej na ergometrze



Ryc. 4. Rytm zatokowy o częstości 80/min — 4 ewolucje czynnego rytmu komorowego o częstości 75/min.

Fig. 4. Sinus rhythm 80 bpm — 4 beats of active ventricular rhythm 75 bpm.



Ryc. 5. Rytm zatokowy o częstości 60/min. Czynny rytm komorowy o częstości 62/min. Obraz częściowego rozkojarzenia przedsionkowo-komorowego.

Fig. 5. Sinus rhythm 60 bpm. Active ventricular rhythm 62 bpm. P atrial atrioventricular dissosation.

rowerowym chory przy obciążeniu 75 W uzyskał czynność serca 127/min (co stanowi 70% limitu tętna wyznaczonego wg wieku), bez dolegliwości bólowych w klatce piersiowej. W zapisach EKG w czasie i po wysiłku nie obserwowano zaburzeń rytmu oraz dynamicznych zmian odcinka ST. Nie zarejestrowano obecności późnych potencjałów komorowych (ryc. 6). W kontrolnym badaniu echokardiograficznym nadal stwierdzono powiększone jamy lewej strony serca (LP — 54 mm, LK — 72/59 mm) i utrzymywanie się uprzednio opisywanych, odcinkowych zaburzeń kurczliwości z poprawą frakcji wyrzutowej do 46% (akineza ściany przedniej, przegrody międzykomorowej z poszerzonym akinetyczno-dyskinetycznym koniuszkiem).

Pacjenta wypisano do domu z zaleceniem kontynuacji terapii amiodaronem 400 mg/d., prokainamidem 1000 mg/d., kaptoprylem 37,5 mg/d., furosemidem, sorbonitem, potasem, magnezem oraz okresowej kontroli poziomu amiodaronu i jego aktywnego metabolitu, okresowej oceny odstępu QT, oznaczenia poziomu hormonów tarczycy.

W kontrolnym badaniu ambulatoryjnym wykonanym rok po hospitalizacji pacjent nie zgłaszał dolegliwości, stan ogólny był dobry. W zapisie EKG metodą Holtera stwierdzono rytm zatokowy o średniej częstości 70/min, 82 przedwczesne pobudzenia komorowe pojedyncze, 4 pary przedwczesnych pobudeń komorowych oraz pojedynczy epizod częstoskurczu komorowego. W próbie wysiłkowej wykonanej rok po okresie hospitalizacji przy obciążeniu 150 W uzyskał 78% limitu tętna wyznaczonego według wieku. Próba została przerwana z powodu ogólnego

zmęczenia — bez dolegliwości bólowych w klatce piersiowej. W zapisie EKG po zakończeniu wysiłku obserwowano pojedyncze pobudzenia przedwczesne komorowe bez zmian w zakresie odcinka ST-T.

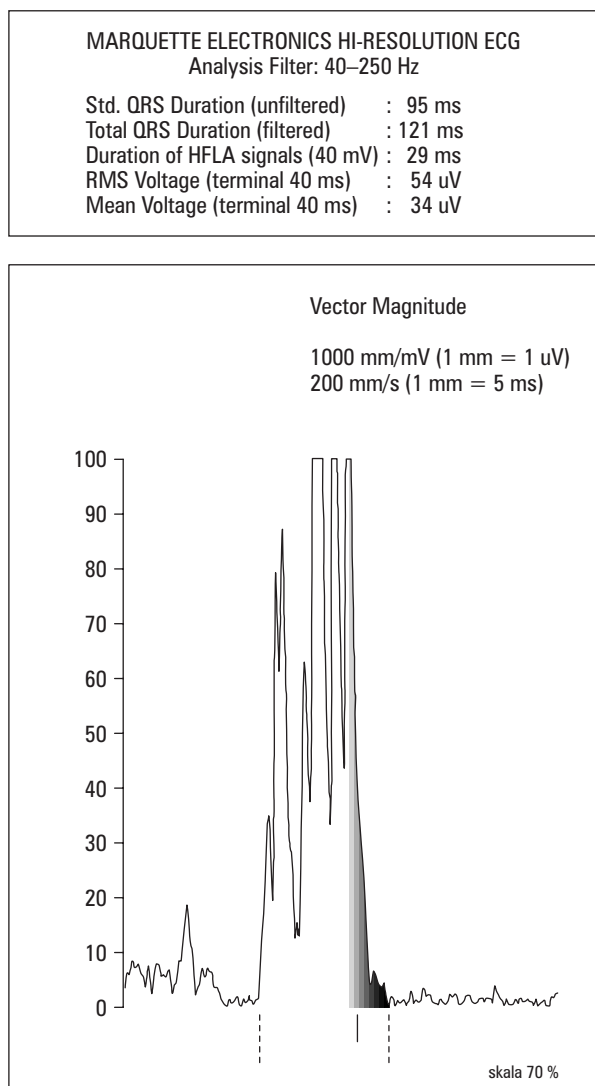
W kontrolnym badaniu echokardiograficznym wykonanym w tym samym dniu stwierdzono zmniejszenie się wymiarów lewego przedsionka i lewej komory z poprawą jej kurczliwości w zakresie ściany przedniej, przegrody międzykomorowej i koniuszka (akineza koniuszka, hipokineza ściany przedniej i przegrody międzykomorowej) z frakcją wyrzutową 48%.

Terapię amiodaronem i prokainamidem kontynuowano przez 18 miesięcy. Po tym okresie podjęto decyzję o odstawieniu prokainamidu. W kontrolnym badaniu metodą Holtera wykonanym 2 tygodnie po zmianie leczenia stwierdzono jedynie nieliczne pobudzenia przedwczesne komorowe jednokształtne oraz obniżenie odcinka odcinka ST w różnie długich fragmentach zapisu.

Aktualnie po 2-letniej obserwacji chory czuje się dobrze, nie zgłasza dolegliwości bólowych w klatce piersiowej, przyjmuje amiodaron 200 mg/d., dwuazotan izosorbidu, kaptopryl 37,5 mg/d., okresowo furosemid i kwas acetylosalicylowy.

Omówienie

Postępowanie z chorym, u którego rozpoznajemy częstoskurcz komorowy, jest uzależnione od objawów choroby oraz od stanu klinicznego. Jeżeli częstoskurcz przebiega z wyraźnymi zaburzeniami hemodynamicznymi — postępowaniem z wyboru



Ryc. 6. Uśredniony zespół QRS. Nie stwierdzono obecności późnych potencjałów.

Fig. 6. High voltage. QRS without late potentials.

jest kardiowersja elektryczna. Jeżeli stan chorego jest w miarę zadowalający, a stan hemodynamiczny układu krążenia stabilny — leczenie można rozpocząć od farmakoterapii. Jako leki pierwszego rzutu stosujemy lidokainę, amiodaron, prokainamid i meksyletynę. W wypadku nieskuteczności tych leków wskazane jest zastosowanie bretylium lub propranololu [11].

W przedstawionym przez nas przypadku, u pacjenta po przebytych 5 lat wcześniej zawale serca stwierdzono ustawiczny, wielodniowy częstoskurcz komorowy powikłany istotnymi zaburzeniami hemodynamicznymi, spowodowanymi i pogłębionymi przez trwające zaburzenia rytmu. Nie wykonano kardiowersji elektrycznej, ponieważ pojedyncze ewolucje rytmu zatokowego często samoistnie na-

wracały. Podjęto decyzję leczenia farmakologicznego, które miało doprowadzić do kompensacji układu krążenia oraz skojarzonego leczenia antyarytmicznego (początkowo amiodaron i meksyletyna, a następnie amiodaron i prokainamid).

W przypadkach opornych na farmakoterapię, szczególnie w ustawicznym częstoskurczu komorowym, można stosować inne metody lecznicze: zabiegi operacyjne, ablacje przezskórne, fotoablacje, przeszczep serca itp. [11–13].

Leczenie chirurgiczne polega na wycięciu pod kontrolą operatora okolicy tętniaka. Metodą znacznie skuteczniejszą jest aneuryzmektomia poszerzona, sięgająca do granic obszarów zdrowego mięśnia sercowego. Znacznie bezpieczniejsze, ale wymagające dokładniejszego oznaczenia miejsc częstoskurczu są metody: Harkena resekcji endokardialnej, kriobłacji zastosowana przez Coxa i metoda fotoabłacji zastosowana przez Selle [12, 14]. Chorzy z napadowym częstoskurczem komorowym stanowią grupę zagrożoną nagłym zgonem sercowym, która wymaga przeprowadzenia kompleksowej diagnostyki specjalistycznej — w tym badań inwazyjnych, aby ocenić ryzyko powtórnego wystąpienia arytmii i wyboru odpowiedniej metody leczenia [15]. Analizy ryzyka nawrotu częstoskurczu można dokonać na podstawie wyników badań nieinwazyjnych, takich jak: badanie echokardiograficzne stwierdzające frakcję wyrzutową mniejszą niż 40%, obecność późnych potencjałów komorowych, ocena dyspersji QT w badaniu Holtera [15–17].

Opisany przypadek jest przykładem ustawicznego częstoskurczu monomorficznego, przebiegającego z istotnymi zaburzeniami hemodynamicznymi skutecznie opanowanego skojarzonym leczeniem amiodaronem i prokainamidem. Stabilizacja rytmu zatokowego nastąpiła dopiero po 14 dniach intensywnej farmakoterapii. Według naszej oceny na opanowanie stwierdzanych zaburzeń rytmu istotny wpływ, poza stabilizacją hemodynamiczną (uzyskaną dzięki intensywnemu leczeniu kompensującemu układ krążenia i zwolnieniu częstości częstoskurczu komorowego z 180/min do 100–130/min) i nasyceniem amiodaronem, miało włączenie do leczenia prokainamidu. Wystąpienie arytmii spowodowane było najprawdopodobniej obecnością blizny pozawałowej, która stanowiła substrat arytmogenny.

Obecność blizny pozawałowej u pacjenta nadal stwarza ryzyko nawrotu arytmii. Jednakże uwzględniając wyniki testów nieinwazyjnych (brak progresji arytmii w próbie wysiłkowej, w badaniu holterowskim bez nasilenia złośliwej arytmii komorowej, brak późnych potencjałów, zmniejszenie wymiarów i poprawa kurczliwości lewej komory w okresie 2-letniej obserwacji) należy ocenić, czy zastosowane leczenie farmakologiczne było skuteczne.

Streszczenie

Częstoskurcz komorowy po zawale

Przedstawiamy przypadek 42-letniego mężczyzny po przebyłym zawale serca, hospitalizowanego z powodu ustawicznego częstoskurczu komorowego, przebiegającego z objawami zespołu małego rzutu, skutecznie opianym skojarzonym leczeniem antyarytmicznym amiodaronem i prokainamidem. Z uwagi na samoistne nawracanie rytmu zatokowego nie wykonano kardiowersji elektrycznej. Zaburzenia hemodynamiczne zostały opianowane dzięki intensywnemu leczeniu kompensującemu układ krążenia i zwolnieniu częstości częstoskurczu komorowego z 180/min do 100–130/min. Skuteczne opianowanie częstoskurczu komorowego nastąpiło po dołączeniu do amiodaronu prokainamidu. Zaobserwowano stopniową poprawę stanu chorego. Na proponowane badanie koronarograficzne chory nie wyraził zgody. Wypisano go do domu w stanie dobrym z zaleceniem stałego przyjmowania amiodaronu i prokainamidu. W 18 miesięcy po hospitalizacji odstawiono prokainamid. W kontrolnym badaniu wysiłkowym i holterowskim nie stwierdzono progresji arytmii. (Folia Cardiol. 2000; 2: 141–147)

ustawiczny częstoskurcz komorowy, zespół małego rzutu, leczenie

Piśmiennictwo

1. Trusz-Gluza M., Bednarkiewicz Z., Krupienicz A. i wsp. Częstoskurcz komorowy — podziały, mechanizmy, sposoby rozpoznawania i prognozowania. ESS 1994; 1: 6.
2. Dąbrowska B., Dąbrowski A. Podręcznik elektrokardiografii. PZWL Warszawa 1999; 129: 105–107.
3. Akhtar M. Clinical spectrum of ventricular tachycardia. Circulation 1990; 82: 1561.
4. Miller J.M. The manifestation of ventricular tachycardia. J. Cardiovasc. Electrophysiol. 1992; 3: 88.
5. Trusz-Gluza M., Bednarkiewicz Z., Krupienicz A. i wsp. Specyfika częstoskurczu komorowego w zależności od schorzenia podstawowego. ESS 1999; 3: 80.
6. Freedman R.A., Mason J.W. Sustained ventricular tachycardia; clinical aspects. W: Cardiac pacing and electrophysiology. W.B. Saunders Comp. Philadelphia 1991.
7. Josephson M.E. Clinical cardiac electrophysiology. Techniques and interpretations. Lea and Febiger Philadelphia 1993.
8. Stevenson W.G. Exploring postinfarction reentrant ventricular tachycardia with entertainment mapping. J. Am. Coll. Cardiol. 1997; 29: 1180.
9. Smith J.M. Zaburzenia rytmu serca. W: Gregory A., Ewald I., Clarc R., Mc Kenzie. red. Współczesna terapia chorób wewnętrznych. PZWL Warszawa 1997; 231.
10. Rydlewska-Sadowska W., Sadowski Z. Zaburzenia rytmu serca. PZWL Warszawa 1985; 155: 236.
11. Zipes D.P. Specific arrhythmias diagnosis and treatment. W: Braunwald E. red. Heart diseases. W.B. Saunders Company Philadelphia 1997; 677–683.
12. Pfeiffer D. Epicardial neodymium YAG laser photocoagulation of ventricular tachycardia without ventriculotomy in patients after myocardial infarction. Circulation 1996; 94: 3221.
13. Przybylski A. Rola programu kardiowertera-defibrylatora w zapobieganiu napadom częstoskurczu komorowego. Kardiol. Pol. 1996; 45: 39.
14. Trusz-Gluza M., Bednarkiewicz Z., Krupienicz A. i wsp. Farmakologiczne i niefarmakologiczne metody leczenia częstoskurczu komorowego. ESS 1995; 2: 6.
15. Preditti R. Prediction of late arrhythmic events after acute myocardial infarction combined use non-invasive prognostic variables and inductability of sustained monomorphic ventricular tachycardia. Am. J. Cardiol. 1993; 71: 1131.
16. Emori T. Clinical and electrophysiological characteristic of sustained ventricular tachycardia occurring 3 to 21 days after acute myocardial infarction. Jap. Circul. J. 1995; 59: 5.
17. Jancek R., Waszyrowski T., Rogowski W. i wsp. Prognostyczne wartości parametrów echokardiograficznych u osób po przebyłym częstoskurczu komorowym. 59 Kongres PTK Warszawa 1996. Kardiol. Pol. (supl.) 1996: P-083.