

# Aterektomia bezpośrednia — efektywna metoda przezskórnej rewaskularyzacji wieńcowej. Doświadczenia własne z aterektomem nowej generacji

Robert Gil<sup>1</sup>, Aneta I. Gziut<sup>1</sup>, Sebastian Ciuka<sup>1</sup>, Tomasz Dryja<sup>1</sup>,  
Tomasz Pawłowski<sup>1</sup>, Rafał Żurawski<sup>1</sup>, Artur Krzywkowski<sup>1</sup> i Jacek Kubica<sup>2</sup>

<sup>1</sup>Samodzielna Pracownia Hemodynamiki i Elektrofizjologii Pomorskiej Akademii Medycznej w Szczecinie

<sup>2</sup>Klinika Kardiologii i Chorób Wewnętrznych Akademii Medycznej w Bydgoszczy

## Directional atherectomy — an effective method of percutaneous coronary revascularisation. Our experience with new generation device

*The aim of Directional Coronary Atherectomy (DCA) is to enlarge stenosed lumen of the vessel by debulking the atherosclerotic plaque which improves immediate and late outcomes of angioplasty procedure.*

*We present three DCA procedures performed with new generation device — Flexicut (Guidant). All procedures were preceded and optimized by ICUS examination. In the first two patients stent was implanted because of suboptimal result (ICUS), stent implantation in the third patient resulted from dissection limiting blood flow.*

*Uncomplicated clinical course in described patients and good immediate results show high efficacy of Flexicut and necessity of ICUS use. (Folia Cardiol. 2001; 8: 581–589)*

## directional atherectomy, stent implantation, intracoronary ultrasound

### Wstęp

Od chwili wykonania pierwszej koronaroplastyki balonowej (1977 r.) największym jej ograniczeniem jest nawrotne zwężenie wieńcowe, czyli restenoza. Ze względu na powszechność wykonywania zabiegów koronaroplastyki, a tym samym przypadków restenozy, zrozumiałe jest, że od wielu lat prowadzi się liczne badania nad ograniczeniem tego zjawiska.

Jeden z kierunków wspomnianych badań wiąże się z wprowadzaniem nowych technik przezskórnej

rewaskularyzacji serca. Techniki te, ze względu na mechanizm powiększania światła naczynia, można podzielić na dwie grupy. Do pierwszej zalicza się te (m.in. angioplastyka balonowa, stentowanie wieńcowe), które nie wiążą się z istotną zmianą objętości blaszki miażdżycowej (*non-debulking techniques*), natomiast do drugiej te (m.in. aterektomia bezpośrednia, aterektomia wysokoobrotowa), które zapewniają jej redukcję (*debulking techniques*).

Zaproponowaną przez Simpsona w 1986 roku aterektomię bezpośrednią (DCA, *directional atherectomy*) zalicza się do drugiej grupy. W ostatnich latach stosowano ją raczej rzadko. Zainteresowanie DCA powróciło w 1997 roku dzięki wynikom badań, w których stosowano zdecydowanie bardziej agresywny protokół zabiegu [6, 9, 11, 16, 18].

Adres do korespondencji: Dr hab. med. Robert Gil  
 Samodzielna Pracownia Hemodynamiki i Elektrofizjologii PAM  
 ul. Powstańców Włkp. 72, 70–111 Szczecin  
 Nadesłano: 15.06.2001 r. Przyjęto do druku: 7.08.2001 r.

W niniejszej pracy przedstawiono doświadczenia własne z aterektomem nowego typu (Flexicut, *Guidant*).

### Materiał i metody

Zabiegi DCA wykonywano z dostępu przez tętnicę udową. Każdy pacjent przynajmniej 48 h przed zabiegiem otrzymywał w ciągu doby 150 mg kwasu acetylosalicylowego oraz 500 mg tiklopidyny. Na początku zabiegu pacjentom podawano 10 000 jednostek heparyny dożylnie, a w przypadku jego przedłużania dodatkowo 2500 jednostek (pod kontrolą APTT, *Activated Partial Thromboplastin Time*). Po intubacji ujęć tętnicy wieńcowej rutynowo podawano 0,2 mg nitrogliceryny.

Następnie wybierano najlepszą projekcję angiograficzną (minimalne skrócenie, brak nakładania się naczyń) dla wiarygodnego pomiaru ilościowego i śledzenia efektów zabiegu. Ponadto w celu optymalizacji zabiegów DCA, w ich trakcie wykonywano badania ultrasonografii wewnątrzwieńcowej (ICUS, *intracoronary ultrasound*) (40 MHz sonda Atlantis, *Boston Scientific*).

Nowy typ aterektomu (Flexicut, *Guidant*) wymaga użycia cewnika prowadzącego o średnicy wewnętrznej 8F. Stosunkowo duża sztywność tego urządzenia niejako wymusza w pewien sposób użycie zarówno przewodników angioplastycznych, jak i cewników prowadzących o zwiększonej sztywności. Doświadczenie autorów potwierdza, że najlepiej sprawdzają się w tej roli cewniki typu VIKING o średnicy wewnętrznej 0,09" (*Guidant*), charakteryzujące się dodatkowo dużą sprężystością końcowej krzywizny oraz przewodniki Iron Man lub Flexi-Wire (*Guidant*). Obecność centralnego otworu rozciągającego się wzdłuż całego aterektomu (urządzenie typu *over the wire*) wymaga stosowania długich (ok. 300 cm) przewodników, które umożliwiają wymianę narzędzi rekanalizacyjnych.

Podstawową częścią aterektomu jest metalowy cylinder, posiadający specjalnie skonstruowane okienko po jednej, a balonik po przeciwległej stronie. W cylindrze znajduje się nóż w kształcie kieliucha, który jest połączony z uchwytem, znajdującym się w bliższym końcu aterektomu i pozwalającym na przesuwanie noża przez całą długość cylindra. Napełnienie balonika mieszaniną składającą się ze środka kontrastującego i soli fizjologicznej prowadzi do „wciskania” blaszki miażdżycowej do okienka aterektomu, a tym samym — do zwiększenia efektywności cięcia. Nóż aterektomu jest wprowadzany w ruch obrotowy (ok. 2000/min) po połączeniu z przenośną jednostką napędową, zasilaną baterią.

Końcowa część aterektomu ma stożkowy kształt, ułatwiający przejście przez zwężenie tętnicy wieńcowej. Ponadto znajduje się tam zbiorniczek na fragmenty ściętej blaszki miażdżycowej.

### Protokół zabiegu aterektomii bezpośredniej

Obecnie dostępne są 3 rozmiary cewników do aterektomii w zależności od wielkości średnicy naczynia poddawanego DCA (2,5–2,9 mm; 3,0–3,4 mm oraz 3,5–4,0 mm).

W pierwszej fazie zabiegu wprowadzano przewodnik angioplastyczny dystalnie do zwężenia przeznaczonego do rewaskularyzacji przezskórnej. Następnie, w celu oceny składu blaszki miażdżycowej oraz prawdziwej wielkości zwężonego naczynia, wykonywano ultrasonograficzne badanie wewnątrzwieńcowe. Brak cech masywnego zwapnienia, zwłaszcza o powierzchniowej lokalizacji, pozwalał na kwalifikację zwężenia do zabiegu DCA.

W kolejnym etapie DCA do naczynia wprowadzano aterektom, tak aby jego okienko było zwrócone w kierunku maksymalnej grubości blaszki miażdżycowej. Przed wykonaniem właściwego cięcia balon znajdujący się po przeciwnej stronie okienka poddawano inflacji pod ciśnieniem 2 atmosfer. Następnie wprowadzano w ruch obrotowy nóż aterektomu, a przesuując go ręcznie, ścinało pozostające w jego zasięgu fragmenty blaszki miażdżycowej. Po wykonaniu 1–2 cięć w danym położeniu balon opróżniano, a aterektom obracano o 90° w celu wykonania cięć w kolejnych kwadrantach. Po ich przeprowadzeniu aterektom wycofywano z naczynia, aby wykonać kontrolne wstrzyknięcia. Następne cięcia (najczęściej 4–5) w kolejnych kwadrantach naczynia wykonywano po wypełnieniu balonu pod ciśnieniem 4 atmosfer. Zabieg przerywano, gdy w kontrolnej koronarografii stwierdzono zwężenie rezydualne nieprzekraczające 10% (wg angiografii ilościowej). Dalsze postępowanie było uzależnione od wyniku ICUS. W przypadku uzyskania niezadowalającego wyniku DCA zwężenie stentowano. Jego optymalizację prowadzono na podstawie kryteriów MUSIC [4, 7, 15, 16].

### Opisy przypadków

**Przypadek nr 1.** Pacjenta w wieku 50 lat, palącego tytoń, po przebytych zawałach ściany przednio-bocznej (3 miesiące przed zabiegiem), z trwającym wiele lat nadciśnieniem tętniczym przyjęto do kliniki z powodu wysiłkowych bólów stenokardialnych (II/III klasa CCS). W elektrokardiogramie spoczynkowym stwierdzono zespoły QS oraz ujemne załamki T w odprowadzeniach I, aVL, V1-6, a także przetrwałe uniesienie

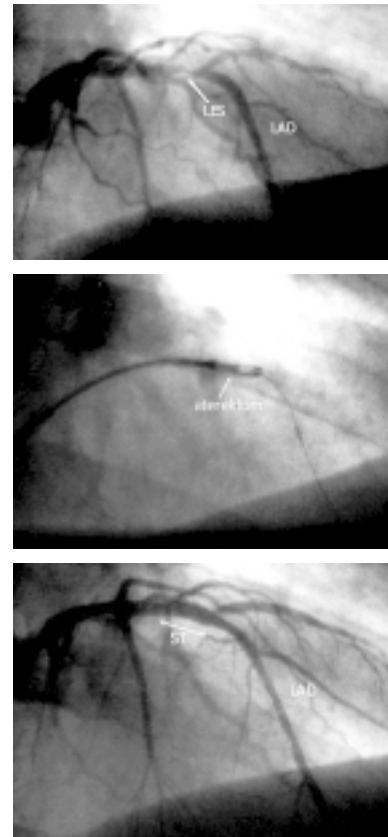
odcinka ST-T w odprowadzeniach V1-6. Badanie echokardiograficzne wykazało dyskinezę okolicy końszkowej oraz nieistotną niedomykalność mitralną (+/+ +). Frakcja wyrzutowa wynosiła 40%.

Koronarografia (nr 1398/2000) nie wykazała angiograficznych cech miażdżycy w tętnicy okalającej lewej oraz w prawej tętnicy wieńcowej. Stwierdzono natomiast istotne zwężenie w końcowego odcinka segmentu proksymalnego tętnicy zstępującej przedniej i zakwalifikowano je do przezskórnej rewaskularyzacji. Analiza ilościowa angiogramu pokazała asymetryczne istotne zwężenie (% DS, *diameter of stenosis* = 82,7%) w naczyniu o średnicy referencyjnej 3,0 mm. Przedzabiegowe badanie ICUS ujawniło mieszany charakter blaszki miażdżycowej (z głębiej położonymi depozytami wapnia) oraz wielkość naczynia większą niż angiograficzna (VD, *vessel diameter* = 3,5 mm, %AS, *area of stenosis* = 54%). Powyższe cechy oraz odejście stosunkowo dużej gałęzi diagonalnej (średnica ok. 2 mm) tuż za zwężeniem spowodowały podjęcie decyzji o wykonaniu DCA.

Zabieg DCA wykonano aterektomem Flexicut przeznaczonym do naczynia o średnicy 3,0–3,5 mm. Angiogram wykonany po 9 cięciach ujawnił istotny przyrost światła naczynia (z 82,7% DS na 52,3% DS). Kontrola zbiorniczka aterektomu wykazała obecność sporej ilości blaszki miażdżycowej, kontrola ICUS wykazała jednak suboptymalny wynik zabiegu (LA, *lumen area* z 4,4 mm<sup>2</sup> na 5,9 mm<sup>2</sup>, *plaque burden* = 38,5%), dlatego też zadecydowano o konieczności użycia stentu. Implantacja stentu o długości 8 mm (Multi-Link Tetra, ACS Guidant) na cewniku balonowym 4,0 mm z użyciem 12 atmosfer spowodowała pełne odtworzenie światła naczynia (LA = 8,3 mm<sup>2</sup>, *plaque burden* = 33,6%).

Chorego wypisano do domu w dobrym stanie w 4. dobie od wykonania zabiegu z zaleceniem kontynuowania rozpoczętej w czasie hospitalizacji farmakoterapii (Metocard 2 × 25 mg, Enap 2 × 2,5 mg, Mononit 2 × 20 mg, Acard 1 × 150 mg, Ticlid 2 × 250 mg). Pacjent po 3 miesiącach obserwacji nie zgłaszał istotnych dolegliwości wieńcowych, próba wysiłkowa była ujemna, a kontrolne badanie echokardiograficzne wykazało poprawę frakcji wyrzutowej do 50% (ryc. 1).

**Przypadek nr 2.** Pacjent lat 58 zgłosił się do kliniki z powodu dolegliwości wieńcowych (kłujący ból zamostkowy) występujących podczas umiarkowanego wysiłku (II klasa CCS). Elektrokardiogram spoczynkowy był w granicach normy, natomiast test wysiłkowy (II etap wg Bruce'a) ujawnił istotne niedokrwienie znad ściany bocznej. W badaniach laboratoryjnych nie znaleziono odchyień od normy. U chorego stwierdzono dodatkowo czynniki ryzyka,



**Ryc. 1.** Przypadek 1. Panel górny przedstawia angiogram lewej tętnicy zstępującej (LAD) z istotnym zwężeniem w końcowym odcinku segmentu proksymalnego (strzałka). W panelu środkowym widoczny jest aterektom (strzałka) umieszczony w miejscu zwężenia (LES). Panel dolny ukazuje ostateczny wynik zabiegu, uzyskany po implantacji stentu (ST); LCX — lewa tętnica zstępująca.


**Fig. 1.** Case 1. Upper panel shows left anterior descending artery (LAD) with significant lesion in the final part of the proximal segment (arrow). In the central panel one can see DCA device at the lesion site (LES). Lower panel shows final result after stent (ST) implantation; LCX — left circumflex artery.

takie jak nadciśnienie tętnicze, dyslipidemia oraz palenie tytoniu. Badanie echokardiograficzne wykazało hipokinezę 2/3 przykoniuszkowych ściany bocznej i tylnej. Frakcja wyrzutowa wynosiła 50%.

Koronarografia (1144/00) wykazała krytyczne (% DS = 90,5%), niesymetryczne zwężenie w środkowym segmencie tętnicy zstępującej przedniej (średnica referencyjna 3,4 mm), ponadto istotne zwężenie tętnicy okalającej lewej w miejscu odejścia dużej drugiej gałęzi marginalnej oraz brak istotnych przewężeń w prawej tętnicy wieńcowej. Badanie ICUS ukazało w zwężonym odcinku tętnicy zstępującej przedniej miękką blaszkę miażdżycową oraz jego prawdziwą wielkość (VD = 5,0 mm,

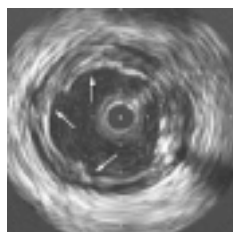
%AS = 57,7%). Powyższe cechy spowodowały podjęcie decyzji o wykonaniu DCA.

W pierwszym etapie DCA użyto aterekтому Flexicut (3,0–3,4 mm), istotnie zwiększając światło naczynia. Analiza ilościowa angiogramu po 7 cięciach aterekutomem wykazała istotny przyrost światła w miejscu zwężenia (z 92,5% DS na 47,2% DS). W zbiorniczku aterekтому znalazła się duża ilość usuniętej blaszki miażdżycowej (ryc. 2). Jednak badanie ICUS wykazało suboptymalny wynik zabiegu (LA z 4,9 mm<sup>2</sup> na 7,0 mm<sup>2</sup>, *plaque burden* = 39,6%), co spowodowało konieczność implantacji 16-milimetrowego stentu Jostent (*Jomed*) na balonie 4,5 mm (ryc. 3). W efekcie odtworzono w pełni światło naczynia (LA = 11,0 mm<sup>2</sup>, *plaque burden* = 14%). Pacjenta w 4. dobie po zabiegu wypisano do domu z zaleceniem przyjmowania przepisanych wcześniej leków (Concor



**Ryc. 2.** Materiał uzyskany po skutecznym użyciu aterekutomu w istotnie zwężonej tętnicy wieńcowej (przypadek 2).

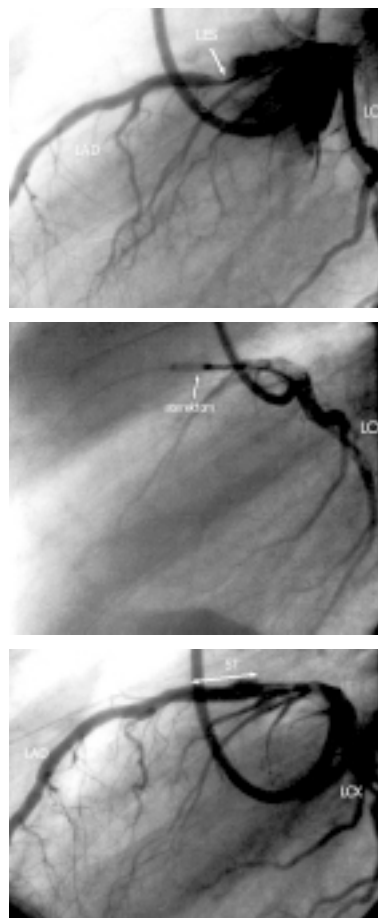
**Fig. 2.** The tissue obtained from the collection chamber of the device after successful DCA procedure in significantly stenosed coronary artery.



**Ryc. 3.** Ultrasonograficzny obraz poprzecznego przekroju naczynia poddanego zabiegowi aterektomii bezpośredniej. Widoczne miejsca cięć aterekutomu (strzałki).

**Fig. 3.** Cross-sectional ultrasound view of the vessel subjected to DCA procedure. Arrows indicate cutter work.

1 × 2,5 mg, Amlozek 1 × 5 mg, Prestarium 1 × 4 mg, Iso-Mack 1 × 20 mg, Acard 1 × 150 mg, Tiklid 2 × 250 mg). Pacjent w okresie 3 miesięcy obserwacji nie zgłaszał dolegliwości wieńcowych, elektrokardiograficzna próba wysiłkowa była ujemna, ponadto kontrolne badanie echokardiograficzne wykazało poprawę frakcji wyrzutowej do 55% (ryc. 4).



**Ryc. 4.** Przypadek 2. Angiogram przedstawia lewą tętnicę wieńcową ze zwężeniem krytycznym w środkowym segmencie tętnicy zstępującej lewej (LAD) (strzałka) oraz istotnym w lewej tętnicy okalającej na wysokości odejścia II marginalnej (górny panel). Strzałka ukazuje aterektomum umieszczony w miejscu zwężenia (LES) (panel środkowy). Panel dolny przedstawia naczynie po wykonaniu aterektomii oraz następczym wszczępieniu stentu (ST), w miejscu którego dodatkowo dokonano implantacji stentu; LCX — lewa tętnica okalająca.

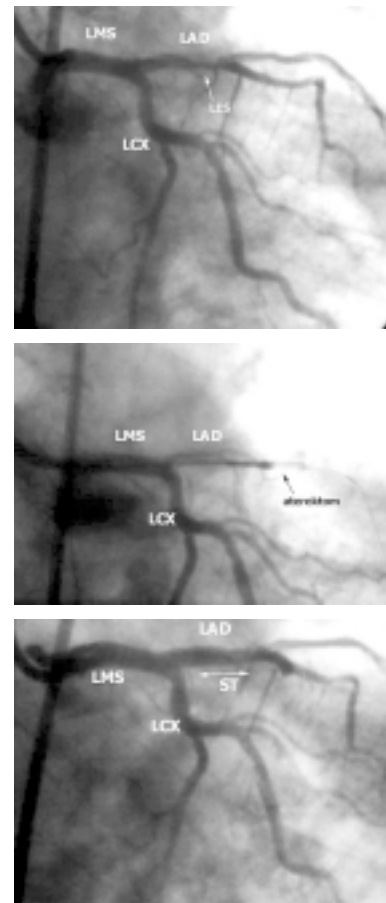
**Fig. 4.** Case 2. Angiogram shows left coronary artery with critical stenosis in a middle segment of the left anterior descending artery (LAD) (arrow) and significant stenosis in left circumflex at the level of second marginal branch take off (upper panel). Arrow indicates DCA device at the lesion site (LES) (central panel). Lower panel shows the artery after atherectomy and stent (ST) implantation; LCX — left circumflex artery.

**Przypadek nr 3.** Pacjenta w wieku 69 lat, palącego tytoń, po przebytych 5 miesięcy wcześniej zawale ściany przedniej, z trwającym wiele lat nadciśnieniem tętniczym, przyjęto do kliniki z powodu narastających wysiłkowych bólów stenokardialnych (II klasa wg CCS). W EKG spoczynkowym stwierdzono zespoły QS i dwufazowy załamek T w odprowadzeniach V1–3. Badanie echokardiograficzne wykazało hipokinezę ściany przedniej. Frakcja wyrzutowa wynosiła 45%.

Koronarografia (366/01) ujawniła pojedyncze przyścienne zmiany w prawej tętnicy wieńcowej i lewej tętnicy okalającej. Natomiast w tętnicy zstępującej przedniej stwierdzono długie istotne zwężenie (% DS = 78,6%, średnica referencyjna 3,7 mm), obejmujące zarówno przejście segmentu proksymalnego w środkowy, jak i odchodzącą na jego wysokości zwężoną w ujściu dużą gałąź diagonalną (średnica referencyjna ok. 2 mm). Przedzabiegowe badanie ICUS wykazało, że zmiana jest twarda (dużo elementów włóknistych oraz masywne zwapnienia) oraz całkowity wymiar naczynia (VD) = 4,5 mm, % AS = 69,7%). Pomimo takiego obrazu ultrasonograficznego podjęto próbę wykonania DCA. Dużym problemem okazało się sforsowanie aterektomem miejsca maksymalnego zwężenia naczynia. Powiodła się dopiero trzecia próba, połączona z głęboką intubacją cewnika prowadzącego. Kontrolne wstrzyknięcie wykonane po 6 cięciach aterektomem Flexicut (3,5–4,0) wykazało istotny przyrost światła naczynia (z 78,6% DS na 45,2% DS), a ze zbiorniczka aterektomu usunięto dużą ilość blaszki miażdżycowej. Jednak w trakcie analizy ilościowej angiogramu chory poinformował o bólach w klatce piersiowej. Ponowne wstrzyknięcie ujawniło obecność dyssekcji oraz tworzący się zakrzep. Po podaniu ReoPro (Centrocort, Eli Lilly) poszerzono zwężenie przy użyciu 3,5-milimetrowego cewnika balonowego Avenger (*Guidant*). Kontrola wewnątrzwieńcowa sondą ultrasonograficzną wykazała bardzo nieregularne światło naczynia (LA — 8,6 mm<sup>2</sup>, *plaque burden* = 50%) w miejscu poddawanych DCA z cechami dużej dyssekcji oraz licznych pęknięć blaszki miażdżycowej. Dopiero implantacja 13-milimetrowego stentu (Multi-Link Tetra, *Guidant*) na cewniku balonowym 4,0 mm (10 atmosfer) odtworzyła w pełni światło naczynia (LA — 11,2 mm<sup>2</sup>, *plaque burden* = 36,7%).

W EKG wykonanym zaraz po usunięciu aterektomu stwierdzono uniesienie odcinka ST-T w odprowadzeniach V1–4. Zmiany te uległy normalizacji po implantacji stentu. Oznaczone po zabiegu stężenia enzymów wskaźnikowych (CPK, CK-MB, AST) zwiększyły się 2-krotnie w porównaniu z wartościami wyjściowymi sprzed zabiegu. Do normy powróciły po 12 godzinach.

Chorego wypisano do domu w 5. dobie od wykonania zabiegu z zaleceniem kontynuacji zmodyfikowanej podczas hospitalizacji farmakoterapii (Mononit 2 × 20 mg, Gopten 1 × 2 mg, Concor 1 × 5 mg, Acard 1 × 150 mg, Ticlid 2 × 250 mg, Zocor 1 × 20 mg). Pacjent w okresie 3 miesięcy obserwacji nie zgłaszał istotnych dolegliwości wieńcowych, próba wysiłkowa była ujemna, a kontrolne badanie echokardiograficzne wykazało poprawę frakcji wyrzutowej do wartości 50% (ryc. 5).



**Ryc. 5.** Przypadek 3. Angiogram przedstawia długie istotne zwężenie tętnicy zstępującej przedniej, obejmujące rozgałęzienie naczynia z odchodzącą od niego gałęzią pierwszą diagonalną (panel górny). Panel środkowy przedstawia aterektom (strzałka) umieszczony w miejscu zwężenia (LES). Panel dolny ukazuje naczynie po zabiegu aterektomii oraz implantacji stentu (ST); LAD — lewa tętnica zstępująca; LCX — lewa tętnica okalająca.

**Fig. 5.** Case 3. Angiogram shows long significant lesion at the bifurcation (first diagonal) — upper panel. Central panel indicates DCA device at the lesion site. Lower panel shows the artery after atherectomy and stent implantation; LAD — left anterior descending artery; LCX — left circumflex artery.

## Dyskusja

Angioplastyka balonowa jest wartościową metodą leczenia choroby wieńcowej. Niestety ma ona także słabe strony, do których należą przede wszystkim nagłe i podostre zamknięcie rewaskularyzowanego naczynia oraz restenoza [10, 15, 17]. Użycie stentów wewnątrzwieńcowych w istotny sposób ogranicza ilość powikłań okołozabiegowych oraz częstość restenozy [4, 8, 10, 12, 15, 21], jednak nie w każdym przypadku zapewnia oczekiwany wynik. Z zabiegiem stentowania wiążą się również specyficzne powikłania, takie jak zakrzepica wewnątrzstentowa oraz restenoza w stencie [4, 6, 9, 13].

Dzięki ICUS wiadomo, że te powikłania wiążą się najczęściej z brakiem prawidłowej symetrii stentu oraz ze zbyt małym światłem pozabiegowym. Obok niedoszacowania wielkości naczynia i związanego z tym użycia zbyt małych cewników balonowych przyczyniają się do tego „oporne” blaszki miażdżycowe. Zawierają one liczne elementy włókniste oraz depozyty wapnia, co w konsekwencji nie pozwala na uzyskanie optymalnego wyniku stentowania [15, 17, 20, 22]. Doświadczenia ostatnich lat dowodzą, że w tym względzie pomocne są metody zmieniające właściwości mechaniczne blaszki miażdżycowej (np. szybkoobrotowa aterektomia czy balon tnący). Dzięki nim blaszka staje się bardziej podatna na działanie cewnika balonowego, pozwalając na pełne rozprężenie się stentu, a tym samym na osiągnięcie optymalnego wyniku końcowego. Badania ICUS wykazały ponadto, iż miękka blaszka miażdżycowa o dużej objętości (pole blaszki > 60%) jest czynnikiem pogarszającym odległe rokowanie pacjentów po angioplastyce wieńcowej [10, 11, 15].

Istnieje sporo przesłanek, że redukcja jej objętości (*debulking*) może poprawić zarówno bezpośrednio, jak i odległe rokowanie pacjenta leczonego przezskórną angioplastyką wieńcową [4, 15, 21, 23]. Aterektomia bezpośrednia jest właśnie metodą, w której głównym mechanizmem powiększania światła zwężonego naczynia jest wycięcie blaszki miażdżycowej. Potwierdzają to zmiany objętości blaszki miażdżycowej, towarzyszące przyrostowi światła u chorych badanych przez autorów (tab. 1).

Aterektomia bezpośrednia nie jest metodą całkiem nową, zatwierdzoną przez FDA już w 1990 roku, jednak po ogłoszeniu wyników badań CAVEAT oraz CCAT zainteresowanie nią zdecydowanie zmalało [11, 14]. Powodem był brak przewagi DCA nad konwencjonalną angioplastyką balonową (POBA, *Percutaneous Optimal Balloon Angioplasty*), pod względem częstości restenozy (CCAT: DCA — 46%, POBA — 43%; CAVEAT: DCA — 50%, POBA — 57%) częstych powikłań pozabiegowych. Te ostatnie wiążą się zapewne z faktem, że wykonanie zabiegu DCA jest związane ze stosunkowo dużą średnicą cewnika prowadzącego oraz samego aterektomu. To z kolei ma związek z dość długim okresem niedokrwienia mięśnia sercowego, a oprócz tego z możliwością uruchomienia cząstek blaszki miażdżycowej i następczej embolizacji drobnych naczyń wieńcowych. W badaniu CAVEAT poważne powikłania sercowe (MACE, *Major Adverse Coronary Events*) stwierdzono u 11% pacjentów w grupie DCA oraz u 6% w grupie POBA. Natomiast w badaniu CCAT takie powikłania stwierdzono u 5% w grupie DCA i 6% w grupie POBA.

Wiarygodnym wytłumaczeniem takich wyników była zbyt mała efektywność tradycyjnej odmiany za-

**Tabela 1.** Parametry uzyskane podczas pomiarów ICUS w trakcie zabiegów interwencyjnych

**Table 1.** Intracoronary ultrasound parameters obtained during percutaneous coronary interventions

		Przed DCA	Po DCA	Po STENT
Przypadek 1	LA [mm <sup>2</sup> ]	4,4	5,9	8,3
	VA [mm <sup>2</sup> ]	9,6	9,6	12,5
	LA ref. [mm <sup>2</sup> ]	8,3	9,0	9,6
Przypadek 2	LA [mm <sup>2</sup> ]	4,9	7,0	11,0
	VA [mm <sup>2</sup> ]	11,6	11,6	12,8
	LA ref. [mm <sup>2</sup> ]	11,0	12,5	12,5
Przypadek 3	LA [mm <sup>2</sup> ]	4,3	8,6	11,2
	VA [mm <sup>2</sup> ]	14,2	17,2	17,7
	LA ref. [mm <sup>2</sup> ]	9,8	12,1	12,8

LA — pole światła naczynia; LA ref. — pole światła odcinka referencyjnego; VA — pole całkowite naczynia

**Tabela 2.** Zmiany procentowej objętości blaszki miażdżycowej, powstałe w trakcie przeprowadzonych zabiegów interwencyjnych**Table 2.** Changes in plaque volume percentage caused by percutaneous coronary interventions

	Przed DCA (%)	Po DCA (%)	Po STENT (%)
Przypadek 1	54	38,5	33,6
Przypadek 2	57,7	39,6	14
Przypadek 3	69,7	50	36,7

biegu DCA. Hipotezę tę poddano ocenie w wielośrodkowych badaniach (OARS, BOAT), w których przyjęto bardziej surowe parametry końcowe zabiegu DCA (redukcja średnicy naczynia < 15% w porównaniu z < 50% w CAVEAT, CCAT). Wyniki potwierdziły częściowo pierwotną hipotezę. W badaniu BOAT uzyskano istotnie lepszy wynik bezpośredni DCA (zabieg zakończył się sukcesem w 99%) w porównaniu z angioplastyką balonową (97%), jednak nie towarzyszyło mu zmniejszenie częstości restenozy. Pomimo że w obu nowszych badaniach częstość ta była niższa niż w dwóch poprzednich, w dalszym ciągu nie wykazano jednak przewagi DCA nad POBA (BOAT: DCA — 31,4%, POBA — 39,8%; OARS: DCA — 28,9%). Warto podkreślić, iż w badaniach OARS i BOAT używano ulepszonych aterektomów (bardziej giętkich, o mniejszej średnicy), stąd zapewne mniejsza niż poprzednio częstość przypadków ciężkich powikłań sercowych (2,5% dla OARS i 2,8% dla BOAT). W rocznej obserwacji populacji CAVEAT stwierdzono 2-krotnie częstsze występowanie zawału serca oraz istotne zwiększenie śmiertelności dla DCA (2,2 vs 0,6%) w stosunku do POBA, a badanie CCAT zakończono po 6-miesięcznej obserwacji ze względu na brak korzyści z zastosowania DCA w porównaniu z POBA.

W badaniach OARS i BOAT stwierdzono istotnie większą częstość zawału bez załamka Q w grupie DCA (OARS — 14%, BOAT — 16%) w porównaniu z angioplastyką balonową (BOAT — 6%). Natomiast Cutlip i wsp. [1, 15], opierając się na wynikach uzyskanych w BOAT, nie stwierdzili związku między wzrostem stężenia enzymów sercowych po zabiegu DCA a ryzykiem zgonu podczas rocznej obserwacji. Należy jednak pamiętać, iż Samum i wsp., na podstawie wyników badań CAPTURE, EPIC i EPILOG, stwierdzili związek między wzrostem stężenia CK-MB a zwiększeniem ryzyka zgonu w półrocznej obserwacji. Warto przy

tym wiedzieć, iż użycie blokera receptora IIb/IIIa (ReoPro, abciximab, Centrocor, Eli Lilly) podczas zabiegu DCA zmniejsza częstość zawału *non-Q* (DCA + abciximab — 4,5%, DCA + placebo — 15,4%) [12, 15, 21]. W ostatnim z prezentowanych przez autorów przypadków rozwój poważnych powikłań udało się zahamować przez zastosowanie preparatu *abciximab*.

Te nie do końca zadowalające wyniki zabiegów DCA zainicjowały próby kompleksowego leczenia zwężeń wieńcowych poprzez implantację stentu w miejscu poddanym DCA. Wyniki pierwszych badań [7–9, 14, 15, 21] potwierdzają hipotezę, że redukcja blaszki miażdżycowej pozwala osiągnąć optymalny wynik stentowania, bez indukcji rozrostu neointymy spowodowanej agresywnym protokołem zabiegu. Badania SOLD, Bramucci i wsp. oraz ADA-PTS wykazały bezpieczeństwo stosowania DCA połączonego ze stentowaniem, niski odsetek groźnych powikłań okołozabiegowych oraz restenozy w 6-miesięcznej obserwacji. I tak ten ostatni parametr wyniósł 13% w badaniu ADAPTS, 11% w rejestrze SOLD oraz 6,8% u Bramucciego. Na podstawie tych faktów autorzy starają się u każdego chorego po DCA implantować stent o długości oraz średnicy ustalonej na podstawie ICUS. Wiele wskazuje, że wyniki kończące się już za parę miesięcy badania AMIGO pomogą rozstrzygnąć kwestię przydatności klinicznej DCA.

Aterektomia bezpośrednia nie jest metodą idealną i nie wszystkie zmiany jej się poddają. Mechanizm DCA polega przede wszystkim na wycinaniu fragmentów blaszki miażdżycowej oraz, w mniejszym stopniu, na rozciągnięciu naczynia w miejscu zwężenia (tzw. efekt Dottera) (tab. 2). Przed zakwalifikowaniem do tego zabiegu muszą być spełnione pewne warunki dotyczące anatomii wieńcowej oraz morfologii zwężenia. Na anatomiczne ograniczenia składają się: średnica zwężonego odcinka naczynia < 2,5 mm, obecność dużych krzywizn naczynia przed zwężeniem i za nim, odejście rozszerzanej tętnicy od aorty pod zbyt dużym kątem. Natomiast do ograniczeń morfologicznych zalicza się: długość zwężenia > 20 mm, duże zwapnienia, długie i spiralne rozwarstwienia oraz — w przypadku aterektomii lewej tętnicy wieńcowej — obecność istotnych zmian miażdżycowych w pniu głównym, chociaż wykonuje się już próby DCA w takich sytuacjach. Park i wsp. [16] uzyskali istotnie niższą częstość restenozy w grupie poddanej takiemu synergicznemu leczeniu (9,3% vs 20%).

Idealnym materiałem dla aterektomii kierunkowej jest miękka blaszka miażdżycowa (najlepiej niesymetryczna lub zlokalizowana w rozwidleniach).

Klasyczne wskazania do DCA dotyczą zwężeń ekscentrycznych, umiejscowionych w prostych naczyniach o dużej średnicy. Warto pamiętać, iż angioplastyka przeprowadzana w sposób klasyczny jest obciążona ryzykiem zamknięcia bocznych odgałęzień (*snow-plough*), czego można uniknąć, stosując DCA [8, 11, 19]. Dzięki tej unikalnej właściwości, DCA można poddać zwężenia obecne w miejscach rozgałęzienia naczynia, w ich ujściach oraz ograniczonych rozwarstwieniach po POBA [4, 15, 21, 23]. W dwóch pierwszych przypadkach badanych przez autorów użycie DCA pozwoliło na zachowanie dobrego napływu krwi do odgałęzień tętnicy.

Aterektomię bezpośrednią można również wykorzystać w przypadku restenozy w stencie (*in-stent restenosis*). Miękka restenotyczna tkanka, charakterystyczna dla tego stanu, jest dla niej idealnym materiałem. Należy jednak pamiętać, że DCA nie powinno się wykonywać w przypadku restenozy w stencie o budowie plecionej (*coil*), ponieważ grozi to uszkodzeniem poszczególnych jego pętli (*struts*). Wykonanie ICUS na początku zabiegu (ewentualnie po predylatacji) zabezpiecza przed przypadkowym uszkodzeniem brzegów źle rozprężonego stentu, a przy tym pozwala na dokładne usunięcie tkanki restenotycznej [3, 5, 6, 9, 13].

Najnowsza wersja aterektomu w porównaniu z poprzednią jest mniej sztywna (o 17% krótszy cylinder) oraz posiada większe okienko aterektomu i znacznie twardsze ostrze noża (azotek tytanu). W rezultacie nowy aterektom wprowadza się do zwężonych naczyń łatwiej niż poprzedni, zapewnia on większą efektywność redukcji blaszki, a zwapnienia nie stanowią jednoznacznego przeciwwskazania. Ostatni przypadek badany przez autorów całkowicie potwierdza takie właśnie stanowisko. Zabieg zakończył się pełnym powodzeniem mimo znacznych ilości zwapnień w segmencie poddawanych aterektomii bezpośredniej.

Podsumowując, należy stwierdzić, że DCA jest metodą przydatną, jednak dalsza miniaturyzacja stosowanego sprzętu jest niezbędna do jej powszechnej akceptacji klinicznej.

## Wnioski

Aterektomia kierunkowa jest interesującą i efektywną metodą przezskórnej rewaskularyzacji. Jednak pomimo zauważalnego postępu wciąż ma ona istotne ograniczenia. Zastosowanie ICUS jest bardzo pomocne zarówno pod względem kwalifikacji do DCA, jak i optymalizacji jej efektów.

## Streszczenie

### Aterektomia bezpośrednia

*Celem aterektomii bezpośredniej jest powiększenie światła zwężonego naczynia poprzez wycięcie blaszki miażdżycowej (debulking), co poprawia zarówno bezpośrednio, jak i odlegle rokowanie pacjenta leczonego interwencyjnie.*

*Przedstawiono trzy zabiegi wykonania aterektomii bezpośredniej aterektodem nowego typu (Flexicut, Guidant). Każdy z przeprowadzonych zabiegów poprzedzono i optymalizowano wykonaniem ultrasonografii wewnątrzwieńcowej (ICUS, intracoronary ultrasound). W każdym przypadku zabieg był zakończony implantacją stentu wewnątrzwieńcowego: w dwóch pierwszych ze względu na suboptymalny wynik zabiegu aterektomii, stwierdzony po kontroli ICUS, a w trzecim ze względu na powikłanie zabiegu dyssekcją upośledzającą przepływ wieńcowy.*

*Niepowikłany przebieg kliniczny u opisywanych chorych oraz dobry wynik rokują dużą skuteczność zastosowania aterektomu Flexicut, jednoznacznie wskazując przy tym na konieczność zastosowania ultrasonografii wewnątrzwieńcowej. (Folia Cardiol. 2001; 8: 581–589)*

**aterektomia kierunkowa, implantacja stentu, ultrasonografia wewnątrzwieńcowa**



## Piśmiennictwo

1. Baim D.S., Cutlip D.E., Sharma S.K. Final results of the balloon vs optimal atherectomy trial (BOAT). *Circulation* 1998; 97: 322–331.
2. Boehrer J.D., Ellis S.G., Pieper K. i wsp. Directional atherectomy versus balloon angioplasty for coronary ostial and nonostial left anterior descending coronary artery lesion: results from a randomized multicenter trial. *J. Am. Coll. Cardiol.* 1995; 25: 1380–1386.
3. Caramori P.R. i wsp. Long-term endothelial dysfunction after coronary artery stenting. *J. Am. Coll. Cardiol.* 1999; 15, 34 (6): 1675–1679.
4. Colombo A. What is use of directional atherectomy, now we have stents? *Heart* 1997; 78 (supl. 2): 31–33.
5. Di Mario C., Gil R., Camenzind E. i wsp. Quantitative assessment with intracoronary ultrasound of the mechanisms of restenosis after percutaneous transluminal coronary angioplasty and directional coronary atherectomy. *Am. J. Cardiol.* 1995; 75: 772–777.
6. Gil R. i wsp. Nawrotne zwężenie wieńcowe w stencie — w dalszym ciągu nierozwiązany problem kardiologii interwencyjnej. Przypadek wykorzystania wysokoobrotowej aterektomii w leczeniu nawrotnego zwężenia wieńcowego w stencie. *Folia Cardiol.* 2000; 7: 131–138.
7. Gil R., Di Mario C., Prati F. i wsp. Influence of plaque composition on mechanisms of percutaneous transluminal coronary balloon angioplasty assessed by ultrasound imaging. *Am. Heart J.* 1996; 131: 591–597.
8. Gruberg L. i wsp. Effect of plaque debulking and stenting on short- and long-term outcomes after revascularization of chronic total occlusions. *J. Am. Coll. Cardiol.* 2000; 35: 151–156.
9. Kasaoka S. i wsp. Angiographic and intravascular ultrasound predictors of in stent restenosis. *J. Am. Coll. Cardiol.* 1998; 32: 1630–1635.
10. Karas S.P. i wsp. Coronary intimal proliferation after balloon injury and stenting in swine: an animal model of restenosis. *J. Am. Coll. Cardiol.* 1992; 20: 467–474.
11. Kaufman U.P., Meyer B.J. Atherectomy (directional, rotational, extractional) and its role in percutaneous revascularization. *Curr. Opin. Cardiol.* 1995; 10: 412–419.
12. Lansky A.J. i wsp. Comparative analysis of early and late angiographic outcomes using two quantitative algorithms in the Balloon versus Optimal Atherectomy Trial (BOAT). *Am. J. Cardiol.* 1999; 15, 83 (12): 1611–1616.
13. Mahdi N.A. i wsp. Directional coronary atherectomy for the treatment of Palmaz-Schatz in stent restenosis. *Am. J. Cardiol.* 1998; 82: 1345–1351.
14. Marisco F., De Servi S., Kubica J. i wsp. Influence of plaque composition on luminal gain after balloon angioplasty, directional atherectomy, and coronary stenting. *Am. Heart J.* 1995; 130: 971–975.
15. Moussa I. i wsp. Plaque removal prior to stent implantation in native coronary arteries: why? when? and how? *J. Invas. Cardiol.* 1999; 1: 36–42.
16. Park S.J., Park S.W., Hong M.K. i wsp. Stenting of unprotected left main coronary artery stenoses: immediate and late outcomes. *J. Am. Coll. Cardiol.* 1998; 31: 37–42.
17. Pinto F.J. The value of intravascular ultrasound in interventional cardiology. *Rev. Port. Cardiol.* 1999; 18: 197–104.
18. Simonton C.A., Leon M.B., Baim D.S. Optimal directional coronary atherectomy. Final results of the optimal atherectomy restenosis study (OARS). *Circulation* 1998; 97: 332–339.
19. Stertz S.H., Pomerantsev E.V., Shaw R.E. i wsp. Comparative study of the angiographic morphology of coronary artery lesions treated with PTCA, directional coronary atherectomy, or high-speed rotational ablation. *Cathet. Cardiovasc. Diagn.* 1994; 33: 1–9.
20. Timmis S.B., Davidson C.J. Intravascular ultrasound in the setting of directional coronary atherectomy and percutaneous transluminal coronary rotational atherectomy. *Cardiol. Clin.* 1997; 15: 39–48.
21. Tobis J.M., Mossua I. Debulking plaque before stenting: a resurgence of directional atherectomy? *Cathet. Cardiovasc. Diagn.* 1998; 45: 113–114.
22. Umans A.V., Baptista J., Di Mario C. i wsp. Angiographic, ultrasonic, and angioscopic assessment of the coronary artery wall and lumen area configuration after directional atherectomy: The mechanism revisited. *Am. Heart J.* 1995; 130: 217–227.
23. Williams D.O., Fahrenbach M.C. Directional Coronary Atherectomy. But wait, There's More. *Circulation* 1998; 97: 309–311.