

Historia pacjenta ze złamaniem mostka i żeber powikłanym zaciskającym zapaleniem osierdza w obserwacji odległej

Tomasz Lusawa¹, Anna Wójcik¹, Jacek Różański², Krzysztof Ginda³,
Elżbieta K. Włodarska¹, Hanna Siudalska¹ i Piotr Hoffman¹

¹Klinika Wad Wrodzonych Serca Instytutu Kardiologii w Warszawie

²I Klinika Kardiologii Instytutu Kardiologii w Warszawie

³Klinika Kardiologii Centralnego Szpitala Kolejowego w Warszawie

Case history of the patient after sternum and ribs fracture complicated with constrictive pericarditis in a remote follow-up

Constrictive pericarditis is rarely seen nowadays. We reported a case of 42-year-old patient who was referred to our department in order to establish indication for cardiovascular management. About six month ago he was injured in a car accident. Subsequently he developed constrictive pericarditis caused by direct damage of pericardium by bone parts. Due to severe clinical manifestation of the disease he was operated on with peeling off the thick and calcified pericardium. He was free from the constrictive pericarditis symptoms just after surgery and remains stable in 5 month follow-up. (Folia Cardiol. 2002; 9: 169–173)

constrictive pericarditis, cardiosurgery, chest trauma

Wstęp

Współcześnie zaciskające zapalenie osierdza jest rzadko spotykaną jednostką chorobową. Jeszcze 40 lat temu jego najczęstszą przyczyną była gruźlica, a obecnie głównie jest pochodzenia idiopatycznego, rzadziej występuje jako następstwo radioterapii, operacji kardiologicznej i zakażenia [1]. Uraz klatki piersiowej jest kazuistyczną, ale dobrze udokumentowaną przyczyną zaciskającego zapalenia osierdza [2–7]. W niniejszej pracy opisano historię pacjenta, u którego objawy choroby zostały poprzedzone wypadkiem komunikacyjnym.

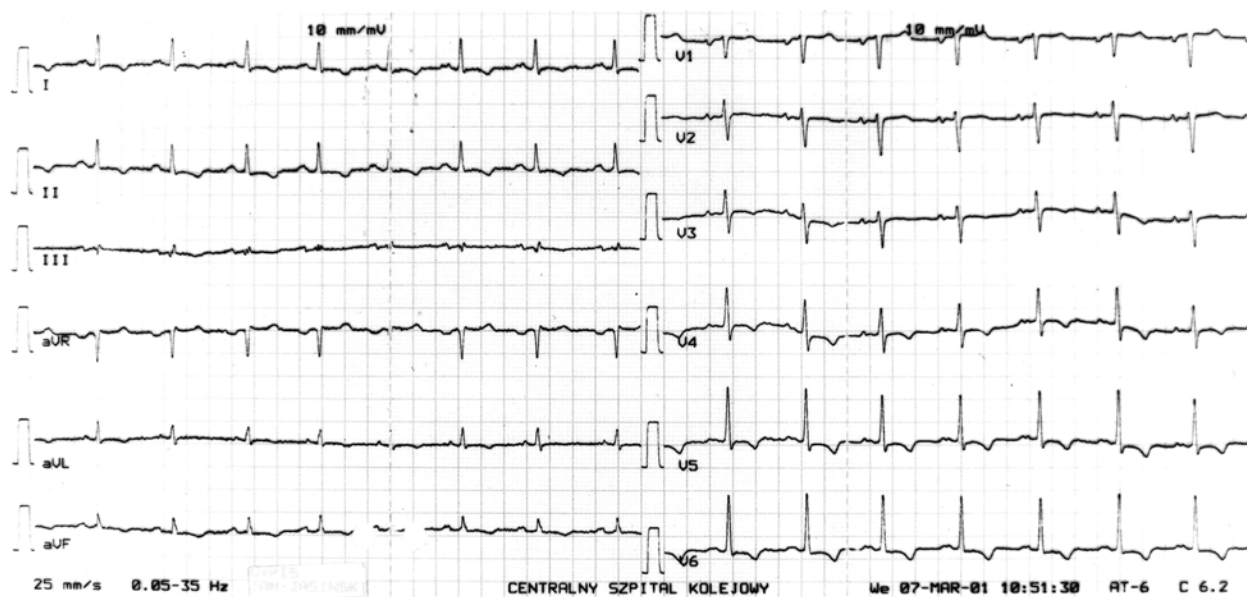
Opis przypadku

Pacjenta w wieku 42 lat przyjęto do kliniki w celu ustalenia wskazań do leczenia operacyjnego przewlekłego zapalenia osierdza. Ponad pół roku wcześniej, prowadząc samochód osobowy bez zapiętych pasów bezpieczeństwa, uległ zderzeniu czołowemu. Doznał wówczas urazu głowy, przedniej części klatki piersiowej oraz urazu stawu kolanowego. Zaraz po wypadku rannego przewieziono do najbliższego oddziału torakochirurgicznego. Przy przyjęciu do szpitala chory był przytomny, w dobrym stanie ogólnym, wydolny krążeniowo i oddechowo. W trakcie hospitalizacji, na podstawie wielu badań RTG, stwierdzono złamanie trzonu mostka w jego dolnej połowie z oderwaniem rękodzieli mostka i przemieszczeniem złamanych odłamów mostka do przodu i ku górze. Ponadto rozpoznano złamanie żeber IV, V i VI w linii pachowej przedniej po stronie lewej i poprzeczne złamanie prawej rzepki. Badania RTG ujawniły rów-

Adres do korespondencji: Dr med. Tomasz Lusawa
Klinika Wad Wrodzonych Serca IK
ul. Alpejska 42, 04–628 Warszawa
Nadesłano: 27.11.2001 r. Przyjęto do druku: 30.11.2002 r.

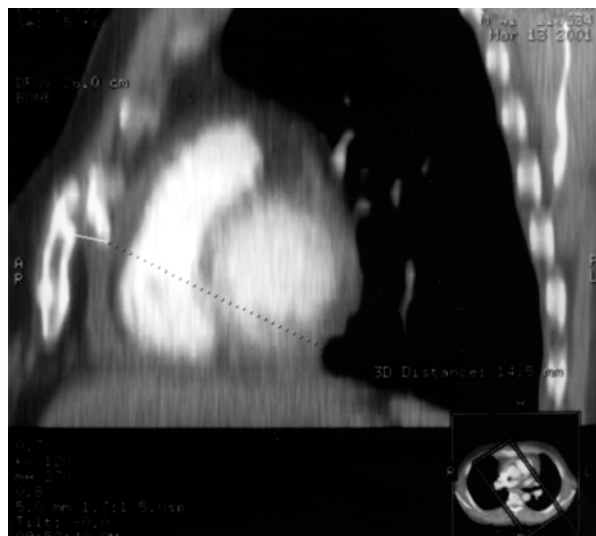
nież cechy radiologiczne wypełnienia śródpiersia przedniego sugerujące świeży krwiak. Przez pierwsze 3 tygodnie po wypadku pacjenta leczono zachowawczo, a następnie przeniesiono na oddział ortopedyczny w celu operacyjnego zespolenia złamanej rzepki. Przez pierwsze 2 miesiące od wypadku chory nie odczuwał duszności, obniżenia tolerancji wysiłku, nie zauważył obrzęków kończyn dolnych. Dopiero na początku trzeciego miesiąca pojawiła się duszność wysiłkowa nasilająca się w kolejnych tygodniach. Chory zgłosił się do lekarza podstawowej opieki zdrowotnej, który zalecił m.in. badanie echokardiograficzne. Wykazało ono nieprawidłową separację blaszek osierdzia — 7 mm przed prawą komorą i 10 mm za ścianą tylną serca — odpowiadającą gromadzeniu się płynu. Przez kolejne 3 miesiące stopniowemu pogorszeniu uległa wydolność fizyczna pacjenta, poszerzył się obwód brzucha, pojawiła się duszność o typie *ortopnoë* z suchym kaszlem. W kolejnym przezklatkowym badaniu echokardiograficznym separacja blaszek osierdzia wzrosła do 21 mm za tylną ścianą lewej komory i 13 mm przed prawą komorą. Uwagę zwracała tachykardia 100–110/min, która utrzymywała się w trakcie hospitalizacji (ryc. 1). Kolejne badanie echokardiograficzne wykazało poszerzenie żyły głównej dolnej do 27 mm bez modulacji oddechowej oraz paradoksalny ruch przegrody międzykomorowej i międzyprzedsionkowej na

początku wdechu. Napływ krwi przez zastawkę trójdzielną i, w mniejszym stopniu, przez zastawkę mitralną oraz spływ z żył płucnych charakteryzowały się znaczną zmiennością oddechową. O toczącym się procesie zapalnym świadczyło zwiększone stężenie białka C-reaktywnego (45,8 mg/l), a podwyższone stężenie transaminazy alaninowej (78 U/l), obniżona wartość wskaźnika Quicka (85,4%) i wydłużony czas protrombinowy (14,8 s) wskazywały na upośledzenie funkcji wątroby na tle konstrykcji prawej komory serca. Wykonano próbę tuberkulinową, której wynik był negatywny. W badaniu RTG klatki piersiowej trzon mostka był przemieszczony do środka klatki piersiowej na głębokość 15 mm, zaś rezonans magnetyczny wykazał kontakt dolnej części mostka z workiem osierdziowym. Dodatkowych informacji dostarczyła tomografia komputerowa — potwierdzono wcześniej rozpoznane złamanie mostka z jego przemieszczeniem w głąb klatki piersiowej (ryc. 2). Ponadto obraz wskazywał na uszkodzenie blaszki ściennej osierdzia zlokalizowane na wysokości aorty wstępującej po stronie prawej, około 50 mm od zastawki aortalnej, z cechami sugerującymi możliwość wystąpienia krwawienia w tej okolicy. Blaszki osierdzia były pogrubiałe do 11–15 mm, a blaszka ścienna do 3 mm (ryc. 3 i 4) z drobnymi zwapnieniami blaszki trzewnej (ryc. 4). Obraz ten tłumaczył kliniczne objawy zaciskającego zapalenia osierdzia



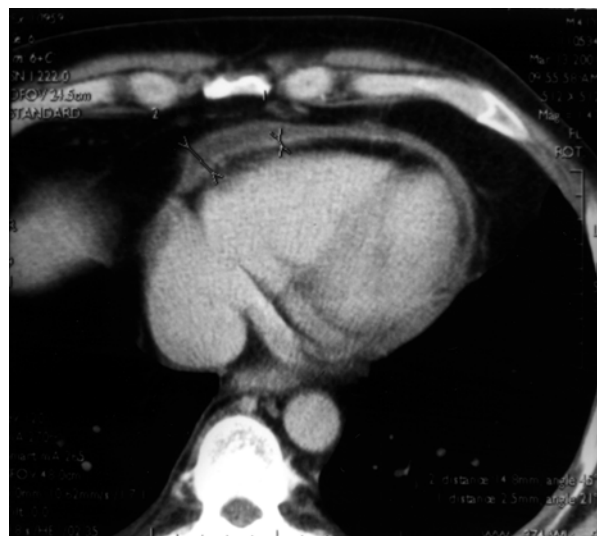Rycina 1. Rytm zatokowy miarowy o częstości 95/min, niski voltaż QRS w odprowadzeniach kończynowych. Ujemny załamek T w odprowadzeniach lewokomorowych

Figure 1. Sinus rhythm 95/min, low voltage of the QRS complexes in the limb leads. Inverted T wave were in the left-ventricular leads



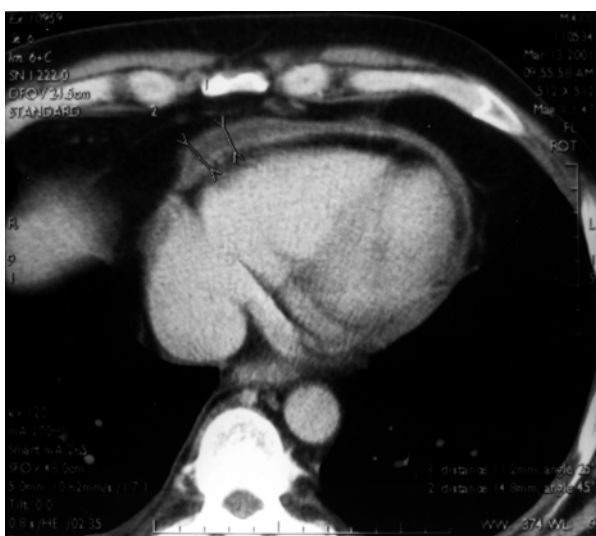Rycina 2. Tomografia komputerowa. Przemieszczenie odłamku kostnego mostka w głąb klatki piersiowej

Figure 2. Computer tomography. Displacement of the fractured part of the sternum inside the chest



Rycina 4. Tomografia komputerowa. Zwapnienia blaszki ściennej osierdzia

Figure 4. Computer tomography. Calcifications of the parietal layer of the pericardium



Rycina 3. Tomografia komputerowa. Pogrubienie blaszek osierdzia do 15 mm

Figure 3. Computer tomography. Pericardial layers enlargement to 15 mm

wtórnego do jego uszkodzenia odłamami kostnymi mostka. Zastosowane leczenie odwadniające zmniejszyło duszność spoczynkową i wysiłkową, czemu towarzyszyła redukcja obwodu brzucha. Chorego zakwalifikowano do perikardiektomii. W znieczuleniu ogólnym klatkę piersiową otworzono za pomocą sternotomii. Bardzo grube osierdzie, częściowo zwapniałe usunięto po stronie prawej do

wysokości obu żył głównych, natomiast po stronie lewej około 3 cm bocznie od gałęzi międzykomorowej przedniej lewej tętnicy wieńcowej. Operacja przebiegła bez powikłań. Przeprowadzony zabieg chirurgiczny spowodował spadek ciśnienia w prawym przedsionku do 7 mm Hg. We wczesnym okresie pooperacyjnym wystąpił masywny zespół poperikardiotomijny z gromadzeniem się płynu w prawej jamie opłucnej. Wykonano drenaż jamy opłucnej, uzyskując 700 ml płynu. Zastosowano leczenie odwadniające i przeciwzapalne. Już kilka dni po operacji stan kliniczny chorego znacznie się poprawił i nie zmienił się w dalszej 5-miesięcznej obserwacji.

Dyskusja

Zaciskające zapalenie osierdzia ma różną etiologię. Według Camerona, który w latach 1970–1985 leczył operacyjnie 95 pacjentów z zaciskającym zapaleniem osierdzia, aż w 42% przypadkach przyczyna była nieznana. U 31% chorych zaciskające zapalenie osierdzia wystąpiło po radioterapii, u 11% — po operacjach kardiochirurgicznych, u 6% było powikłaniem zakażenia, zaś u 10% wiązało się z współistniejącą chorobą tkanki łącznej, toczącym się procesem nowotworowym, mocznicą i sarkoidozą. Należy podkreślić, że u około 30% pacjentów zaciskające zapalenie osierdzia wystąpiło po operacjach kardiochirurgicznych, co jest ważne ze względu na wzrastającą ich liczbę.

Dobrze udokumentowaną w piśmiennictwie, choć sporadycznie występującą przyczyną zaciskającego zapalenia osierdzia jest uraz klatki piersiowej [2–7]. W opisywanym przypadku pełnoobjawowe zaciskające zapalenie osierdzia wystąpiło po około pół roku od urazu, ze znacznym ograniczeniem wydolności fizycznej (klasa III wg NYHA), dusznością spoczynkową, tachykardią i poszerzeniem obwodu brzucha na skutek wodobrzusza. Krwawienie w przednim śródpiersiu, uszkodzenie blaszki osierdzia przez odłamy kostne, potwierdzone badaniem RTG i tomografią komputerową, oraz narastanie separacji blaszek osierdziowych w kolejnych badaniach echokardiograficznych potwierdzają etiologię konstrykcji.

Rozwój zaciskającego zapalenia osierdzia wtórnego do krwawienia do worka osierdziowego był bardzo długo kwestionowany. Sbokos i wsp. wykazali w badaniach doświadczalnych na psach, że wstrzyknięta do jamy osierdzia krew stopniowo wchłaniała się, nie wywołując zaciskającego zapalenia osierdzia [10]. Jednak krwiak będący skutkiem urazu predysponował do wystąpienia zaciskającego zapalenia osierdzia. Sbokos i wsp. uważają, że uraz powoduje osłabienie zdolności absorpcyjnych blaszek osierdzia i utratę funkcji fibrynolitycznych. Utrzymujący się krwiak wywołuje wewnątrzosierdziowy proces zapalny, tworzenie się ziarniny, zlepianie blaszek osierdzia i rozwój konstrykcji. Powyższy fakt potwierdzili Cameron i wsp., którzy uważają, że zaciskające zapalenie osierdzia może być następstwem pooperacyjnego krwawienia z nastę-

pującym włóknieniem i rozwojem skrzepliny [1]. Podobnie twierdzą Ng i wsp., którzy w badaniach przeprowadzonych na zwierzętach wykazali, że zaciskające zapalenie osierdzia może rozwinąć się tylko w przypadku wystąpienia pooperacyjnego krwawienia do jamy osierdzia z współistniejącym uszkodzeniem błony surowiczej [11].

Rozwój zaciskającego zapalenia osierdzia jest zwykle utajony, nierzadko objawy konstrykcji ujawniają się dopiero po kilku, a czasami nawet po kilkunastu latach od urazu [4–6, 8, 9]. U pacjenta badanego przez autorów leczenie kardiochirurgiczne przeprowadzono po 7. miesiącach od wypadku samochodowego. Bardzo częste wypadki samochodowe, jak również nieprawidłowa funkcja płupek powietrznych w samochodach osobowych mogą odpowiadać za częstsze występowanie pourazowego zaciskającego zapalenia osierdzia.

Objawy konstrykcji stwierdzone u pacjentów po operacji kardiochirurgicznej należy zawsze różnicować z tamponadą serca ze względu na podobne objawy kliniczne [12].

Podsumowanie

Rozpoznanie pourazowego zaciskającego zapalenia osierdzia stwarza wiele problemów klinicznych, w głównej mierze z powodu jego podstępnego przebiegu. Należy zawsze pamiętać o tej rzadkiej jednostce chorobowej u pacjentów po urazie klatki piersiowej ze stwierdzanymi cechami narastającej niewydolności serca.

Streszczenie

Złamanie mostka i żeber powikłane zaciskającym zapaleniem osierdzia

Zaciskające zapalenie osierdzia jest obecnie rzadko spotykaną patologią. Praca przedstawia przypadek 42-letniego pacjenta przyjętego do Kliniki Wad Wrodzonych Serca w Warszawie z podejrzeniem zaciskającego zapalenia osierdzia w celu ustalenia wskazań do leczenia operacyjnego. W przeszłości uległ on wypadkowi komunikacyjnemu, doznając złamania mostka i żeber. Pół roku od wypadku stwierdzono u niego objawy zaciskającego zapalenia osierdzia, spowodowane bezpośrednim urazem blaszek osierdzia przez odłamy kostne mostka. Za jedyną skuteczną formę leczenia uznano zabieg perikardiektomii. Śródoperacyjnie stwierdzono masywnie pogrubiałe osierdzie, częściowo zwapniałe, które usunięto w możliwie największym stopniu. Dzięki leczeniu kardiochirurgicznemu uzyskano znaczną poprawę, która utrzymuje się w 5-miesięcznej obserwacji. (Folia Cardiol. 2002; 9: 169–173)

zapalenie osierdzia, konstrykcja, perikardiektomia, uraz klatki piersiowej

Piśmiennictwo

1. Cameron J., Oesterle S.N., Baldwin J.C., Hancock E.W. The etiologic spectrum of constrictive pericarditis. *Am. Heart J.* 1987; 113: 354–360.
2. Dobek E., Zaleska T. Pourazowe nawracające zapalenie osierdzia. *Pol. Tyg. Lek.* 1977; 32: 1251–1252.
3. Guja A., Wycislo-Guja E. Pourazowe zapalenie osierdzia. *Wiad. Lek.* 1980; 33: 1483–1484.
4. Hartl W.H., Kreuzer E., Reuschel-Janetschek E., Schmidt D., Reichart B. Pericardial mass mimicking constrictive pericarditis. *Ann. Thorac. Surg.* 1991; 52: 557–559.
5. Brown D.L., Ivey T.D. Giant organized pericardial hematoma producing constrictive pericarditis: a case report and review of the literature. *J. Trauma.* 1996; 41: 558–560.
6. Schaffer A.J. A case of traumatic pericarditis with chronic tamponade and constriction. *Am. J. Cardiol.* 1961; 7: 125–129.
7. Khan M.A., Noah M.S., Al-Saddique A., Sharaf el-Deane M.S. Constrictive pericarditis as a complication of closed chest injury. *Injury* 1988; 19: 39–40.
8. Isobe M., Yamoki K., Sugiyama T., Seko Y., Yoshizumi M., Nagai R., Yazaki Y. Right ventricular inflow obstruction due to giant hematoma formed by chronic constrictive pericarditis. *Intern. Med.* 1993; 32: 346–349.
9. Dunlap T.E., Sorkin R.P., Mori K.W., Popat K.D. Massive organized intrapericardial hematoma mimicking constrictive pericarditis. *Am. Heart J.* 1982; 104: 1373–1375.
10. Sbokos C.G., Karayannacos P.E., Kaontaxis A., Kambylalkas J., Skalkeas G.D. Traumatic hemopericardium and chronic constrictive pericarditis. *Ann. Thorac. Surg.* 1977; 23: 225–229.
11. Ng A.S., Dorosti K., Sheldom W.C. Constrictive pericarditis following cardiac surgery – Cleveland Clinic experience: report of 12 cases and review. *Cleve. Clin. Q.* 1984; 51: 39–45.
12. Little W.C., Primm R.K., Karp R.B., Hood W.P. Jr. Clotted hemopericardium with the hemodynamic characteristic of constrictive pericarditis. *Am. J. Cardiol.* 1980; 45: 386–388.

