

# Wszczerpienie stentu do bifurkacji Multi-Link Frontier u pacjenta z istotnym zwężeniem pnia lewej tętnicy wieńcowej

## Implantation of Multi-Link Frontier coronary bifurcation stent in left main stem stenosis

Marcin Rychter, Jacek Kubica, Adam Sukiennik,  
Mirosław Jabłoński i Tomasz Białoszyński

Katedra i Klinika Kardiologii i Chorób Wewnętrznych *Collegium Medicum* im. Ludwika Rydygiera w Bydgoszczy, Uniwersytet Mikołaja Kopernika w Toruniu

### Abstract

*The case of 58-year-old man, who was admitted to our clinic because of acute coronary syndrom non-ST elevation, is presented. In coronary angiography we found significant stenosis in the distal portion of the left main stem, which was treated with percutaneous angioplasty with Multi-Link Frontier coronary bifurcation stent with good result immediately after the procedure. After one month patient was admitted again because of acute myocardial infarction, treated with primary angioplasty of the circumflex artery. The good angiographic result was present in the left main stem. (Folia Cardiol. 2004; 11: 967–971)*

**left main stem disease, stent implantation, coronary bifurcation**

### Wstęp

Istotne zwężenie pnia lewej tętnicy wieńcowej stwierdza się u 3–10% chorych, u których przeprowadza się badanie koronarograficzne z powodu objawów choroby niedokrwiennej serca [1, 2]. Rokowanie u pacjentów leczonych zachowawczo jest złe, odsetek chorych żyjących po 3 latach wynosi średnio 50% [3, 4]. Uznany i zalecanym sposobem postępowaniem w chorobie pnia lewej tętnicy wieńcowej jest pomostowanie naczyń wieńcowych [4]. Chirurgiczna rewaskularyzacja poprawia wskaźniki przeżycia i jakość życia, co wykazano w kilku randomizowanych badaniach klinicznych [6–8].

Średni czas przeżycia pacjentów ze zwężeniem pnia lewej tętnicy wieńcowej leczonych chirurgicznie wynosi 13,3 roku, w porównaniu z 6,6 roku u chorych leczonych farmakologicznie [9]. Angioplastyka pnia lewej tętnicy wieńcowej nadal nie jest powszechnie uznaną metodą leczenia, chociaż wyniki niektórych badań wskazują, że może być z powodzeniem stosowana, jest bezpieczna dla pacjenta i cechuje się niskim wskaźnikiem śmiertelności długoterminowej — pod warunkiem że osoby przeprowadzające zabieg mają odpowiednie doświadczenie [2, 10, 11]. Pojawiły się pojedyncze obiecujące doniesienia o zastosowaniu przeszłonnych interwencji w leczeniu zwężeń bifurkacji pnia lewej tętnicy wieńcowej [12, 13].

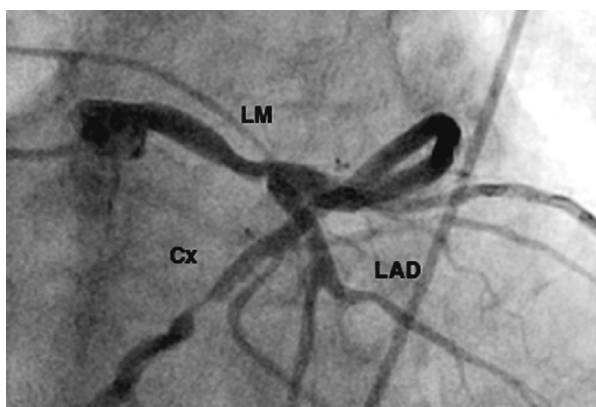
### Opis przypadku

Mężczyznę w wieku 58 lat przyjęto do kliniki w lipcu 2004 r. z powodu spoczynkowego bólu w klatce piersiowej, utrzymującego się od 2 godzin. W wywiadzie stwierdzono nadciśnienie tętnicze,

Adres do korespondencji: Dr med. Marcin Rychter  
Katedra i Klinika Kardiologii i Chorób Wewnętrznych  
*Collegium Medicum* im. Ludwika Rydygiera, UMK  
ul. M. Skłodowskiej-Curie 9, 85–094 Bydgoszcz  
tel. (0 52) 585 40 23, faks (0 52) 585 40 24  
e-mail: marcinrychter@poczta.onet.pl  
Nadesłano: 26.10.2004 r. Przyjęto do druku: 15.11.2004 r.

zawał serca ściany bocznej, leczony angioplastyką gałęzi brzegu tępego w kwietniu 2004 r., zawał serca koniuszkowy w 1988 r., miokardiopatię wtórną w okresie niewydolności serca w II klasie według klasyfikacji *New York Heart Association* (NYHA), uzależnienie od nikotyny, hipercholesterolemię, chromanie przestankowe. Przed przyjęciem do szpitala pacjent przewlekłe przyjmował kwas acetylosalicylowy, bisoprolol, perindopryl i simwastatinę. W badaniu przedmiotowym, oprócz wysokich wartości ciśnienia tętniczego (160/110 mm Hg), nie odnotowano istotnych nieprawidłowości, w elektrokardiogramie obecny był rytm zatokowy miarowy 66 p/min, patologiczne załamki Q w II, III, aVF, V5–V6 oraz zespół QS w V1–V4 z przetrwałym uniesieniem odcinka ST. W porównaniu z poprzednimi zapisami EKG nie stwierdzono istotnych zmian w zakresie odcinka ST i załamka T. W badaniach dodatkowych odnotowano wzrost stężenia troponiny I do 1,4 ng/ml (norma przyjęta w laboratorium autorów < 0,5).

Ze względu na czynniki wysokiego ryzyka zdecydowano o wczesnej strategii inwazyjnej. W koronarografii wykazano istotne, krótkie zwężenie z przejaśnieniem w dystalnej części pnia lewej tętnicy wieńcowej — 70% (ryc. 1), w miejscu przeprowadzonej angioplastyki balonowej w gałęzi brzegu tępego serca bez cech restenozy oraz podobnie jak w badaniu sprzed kilku miesięcy stwierdzono: niedrożną gałąź międzykomorową przednią w odcinku środkowym, 75-procentowe zwężenie gałęzi okalającej w segmencie dystalnym, 2-krotnie zwężoną (75% i 90%) prawą tętnicę wieńcową.



**Rycina 1.** Zwężenie w dystalnej części pnia lewej tętnicy wieńcowej (projekcja CRA 40); Cx — gałąź okalająca, LM — pień lewej tętnicy wieńcowej, LAD — gałąź międzykomorowa przednia

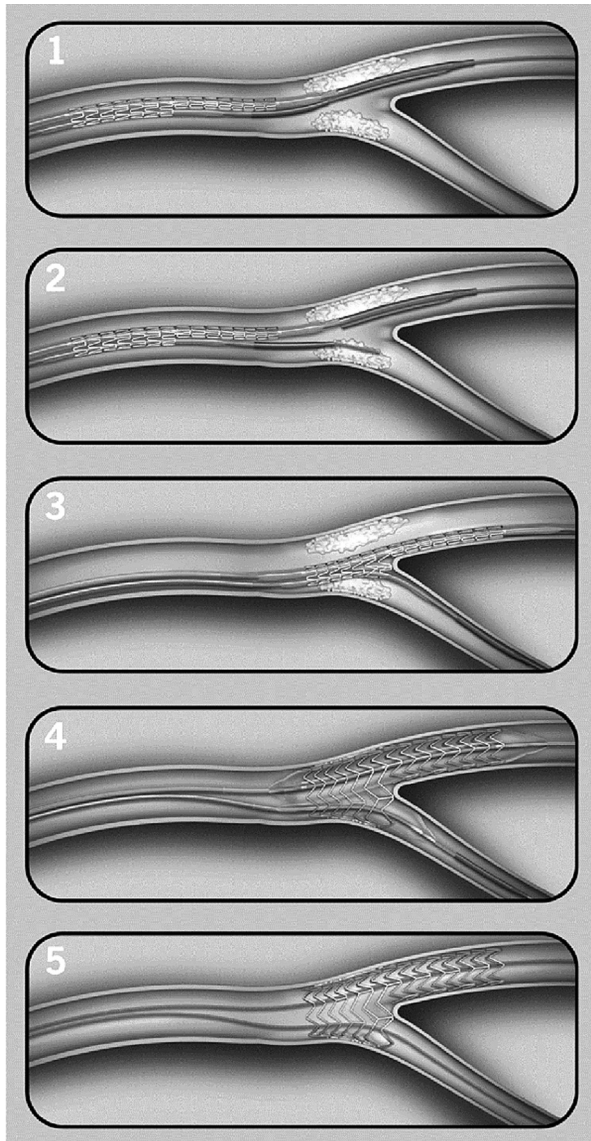
**Figure 1.** Stenosis in the distal portion of the left main coronary artery (CRA 40 view); Cx — circumflex, LM — left main coronary artery, LAD — left anterior descending

Ze względu na spoczynkowe bóle w klatce piersiowej oraz fakt, że pacjenta nie można było zakwalifikować do zabiegu pomostowania aortalno-wieńcowego (fragmentarycznie wypełniający się obwodowy odcinek gałęzi międzykomorowej przedniej, niska, około 25–30-procentowa wartość frakcji wyrzutowej, miażdżycy naczyń obwodowych) wykonano angioplastykę pnia lewej tętnicy wieńcowej oraz w kolejnym etapie — angioplastykę prawej tętnicy wieńcowej.

Użyto stentu do bifurkacji Multi-Link Frontier, jako naczynie główne przyjęto pień lewej tętnicy wieńcowej i gałąź okalającą, jako bocznice — gałąź międzykomorową przednią. Wybór takiej strategii zabiegu uzasadniono kilkoma czynnikami:

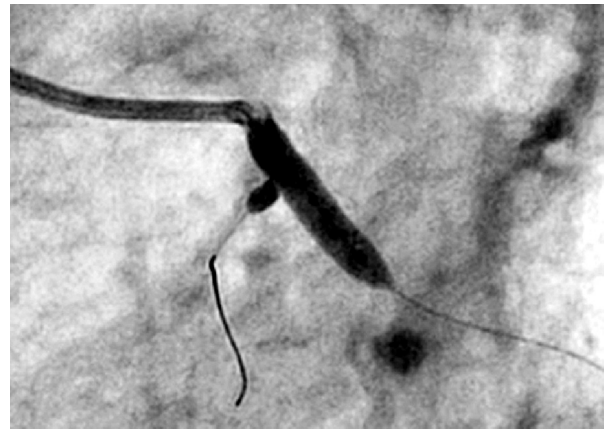
- gałąź międzykomorową przednią uznano za tętnicę odpowiedzialną za zawał z 1998 roku — w obszarze przez nią zaopatrywanym w badaniu echokardiograficznym opisywano akinezę koniuszka, bez cech żywego miokardium w próbie dobutaminowej, jednocześnie korzystne było utrzymanie przepływu w tej tętnicy, ponieważ przed miejscem niedrożności oddawała ona gałęzie septalną i pierwszą diagonalną;
- gałąź okalająca była tętnicą dominującą, o dużej, około 4-milimetrowej średnicy w części proksymalnej;
- duża średnica pnia lewej tętnicy wieńcowej oraz długość zastosowanego stentu (poniżej 20 mm) gwarantowały niskie ryzyko restenozy.

Przed zabiegiem choremu podano doustnie 300 mg kłopidogrelu i 8000 j.m. heparyny niefrakcjonowanej do tętnicy udowej. Zabieg wykonano zgodnie z zaleceniami producenta, zamieszczonymi na stronie internetowej: [www.guidant.com](http://www.guidant.com) (ryc. 2). Przez cewnik prowadzący EBU 4 o średnicy 7 F wprowadzono do gałęzi okalającej krótki przewodnik BMW. Na przewodnik nałożono stent do bifurkacji Multi-Link Frontier o wymiarach 4 × 18 mm i wprowadzono do dystalnej części pnia lewej tętnicy wieńcowej. Do bocznego kanału wprowadzono długi przewodnik BHW, umieszczając go w gałęzi międzykomorowej przedniej. Następnie cały zestaw Frontier wprowadzano do momentu uzyskania wyczuwalnego oporu w miejscu rozgałęzienia. Stent rozprężono ciśnieniem 14 atmosfer. Przeprowadzono kontrolne badanie angiograficzne, nie usuwając systemu Frontier. Obecność opróżnionych balonów utrudnia co prawda dokładną ocenę angiograficzną, ale pozwala na ewentualne doprężenie stentu. Ponowne wprowadzenie systemu nie jest możliwe. W tym wypadku stent wymagał doprężenia ciśnieniem o wartości 18 atmosfer (na rycinie 3 widoczny jest moment rozprężenia balonów). Osiągnięto optymalny wynik



**Rycina 2.** Etapy wszczepiania stentu do bifurkacji Multi-Link Frontier: 1) Wprowadzenie systemu Multi-Link Frontier do głównego naczynia na tradycyjnym przewodniku; 2) Wycofanie mandryny spajającej system, uwalniając końcówkę bocznej gałęzi typu *over-the wire*; 3) Wprowadzenie długiego przewodnika do bocznej gałęzi, cały zestaw awansuje się do miejsca rozgałęzienia — do wyczuwalnego oporu; 4) Równoczesna inflacja podwójnego balonu przy użyciu jednej pompki prowadzi do rozprężenia stentu w głównym naczyniu i bocznej gałęzi; 5) Usunięcie balonów, z pozostawieniem przewodników w obu gałęziach

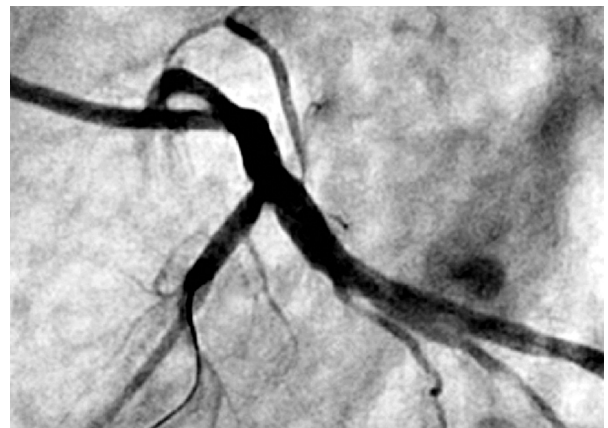**Figure 2.** Deployment sequence of Multi-Link Frontier coronary bifurcation stent system. 1) Multi-Link Frontier System is advanced into main branch, over conventional RX wire. 2) Proprietary joining mandrel is retracted, releasing the over-the wire side branch tip. Exchange length guide wire is inserted. 3) The second wire is positioned into the side branch and the system is advanced to the carina. 4) Simultaneous inflation of dual balloons, using single inflator, expands stent into main and side branch. 5) System is retracted, preserving access to both branches



**Rycina 3.** Jednoczesne rozprężenie balonów w naczyniu głównym (pień lewej tętnicy wieńcowej + gałąź okalająca) i bocznej (gałąź międzykomorowa przednia) — projekcja LAO 50 CRA 20

**Figure 3.** Simultaneous inflation of dual balloon expands stent into main branch (LMCA + Cx) and side branch (LAD) — LAO 50 CRA 20 projection

angiograficzny zarówno w pniu lewej tętnicy wieńcowej i gałęzi okalającej, jak i bocznej — gałęzi międzykomorowej przedniej (ryc. 4). Po zabiegu chory nie zgłaszał dolegliwości bólowych w klatce piersiowej, nie obserwowano istotnego wzrostu wskaźników martwicy mięśnia sercowego. Pięć dni po zabiegu przeprowadzono angioplastykę prawej tętnicy wieńcowej z implantacją 2 stentów — uzyskano optymalny wynik bezpośredni. W 6. dniu hospitalizacji pacjenta wypisano ze szpitala, chory nie wyraził zgody się na wykonanie próby wysiłkowej.



**Rycina 4.** Obraz koronarograficzny pnia lewej tętnicy wieńcowej po implantacji stentu do bifurkacji Multi-Link Frontier

**Figure 4.** Angiographic view of left main coronary artery after implantation of Multi-Link Frontier coronary bifurcation stent system

Po miesiącu pacjenta ponownie hospitalizowano w klinice autorów (chorego skierowano tam z innego szpitala z rozpoznaniem ostrego zawału serca bez uniesienia odcinka ST). Diagnostykę postawiono na podstawie typowego bólu wieńcowego, obniżenia odcinka ST w I, aVL, V5–V6 oraz dodatniego testu troponinowego. W koronarografii w miejscu opisywanego uprzednio zwężenia stwierdzono nieodróżnialną w dystalnym odcinku gałąź okalającą. W pozostałych tętnicach wieńcowych nie wykazano istotnych zwężeń; ani w obrębie implantowanych stentów (w rozwidleniu pnia lewej tętnicy wieńcowej oraz w prawej tętnicy wieńcowej), ani w miejscu plastyki balonowej pierwszej gałęzi brzeżnej. W 5. dniu hospitalizacji wykonano echokardiografię. W porównaniu z badaniem z kwietnia 2004 r., sprzed interwencji wieńcowych poprawiła się wartość frakcji wyrzutowej do 35–40%. Ze względu na nasilenie objawów chromania przestankowego nie wykonano próby wysiłkowej. W 8. dniu hospitalizacji pacjenta w stanie ogólnym dobrym wypisano ze szpitala. Ze względu na wszczepiony stent do pnia lewej tętnicy wieńcowej kontrolne badanie koronarograficzne zaplanowano za 3 miesiące.

## Dyskusja

W niniejszej pracy przedstawiono opis przypadku pacjenta ze zwężeniem w dystalnej części pnia lewej tętnicy wieńcowej leczonego za pomocą przeszłokrojowej angioplastyki z implantacją stentu do bifurkacji Multi-Link Frontier.

Angioplastyka niezabezpieczonego pnia lewej tętnicy wieńcowej jest alternatywą leczenia operacyjnego — jeśli pozwalają na to morfologia i lokalizacja zmiany, zwłaszcza przy izolowanej chorobie pnia i dobrej czynności skurczowej lewej komory serca [2, 11]. Można ją uznać jako metodę z wyboru w przypadku zdecydowanych preferencji pacjenta, chorych niezakwalifikowanych przez chirurgów do zabiegu pomostowania tętnic wieńcowych i osób z chorobami współistniejącymi, istotnie ograniczającymi czas życia (nowotwory). Wszczepienie stentu do pnia lewej tętnicy wieńcowej z powodu zamykającego światła rozwarstwienia ściany naczynia jest zabiegiem ratującym życie. Przeszkórna rewaskularyzacja u chorych ze zwężeniem pnia lewej tętnicy wieńcowej daje dobre wyniki bezpośrednie, wymaga jednak regularnej kontroli światła poszerzonego odcinka tętnicy w okresie pierwszych 12 miesięcy po zabiegu, zwłaszcza u chorych na cu-

krzycę, pacjentów z dystalnym zwężeniem pnia [14] lub z niewydolnością nerek [15].

W opisanym przypadku chory ze względu na ostrą fazę choroby wieńcowej, niską frakcję wyrzutową lewej komory (ok. 25–30%) oraz miażdżycę zarostową tętnic kończyn dolnych nie spełniał kryteriów kwalifikacji do zabiegu pomostowania aortalno-wieńcowego. Pacjent zdecydowanie opowiadał się za przeszłokrojną interwencją, był niechętny leczeniu operacyjnemu. Przejasnienie w pniu lewej tętnicy wieńcowej mogło sugerować niestabilną blaszkę miażdżycową, dlatego zdecydowano o pilnym zabiegu. Ze względu na korzystną morfologię zwężenia: odejście bocznic pod kątem poniżej 70%, brak konieczności wykonania predylatacji, użyto stentu do bifurkacji Multi-Link Frontier. W klinice autorów niniejszej pracy w większości wypadków stent do pnia lewej tętnicy wieńcowej wszczepia się metodą bezpośrednią. Nie zastosowano stentu wydzielającego lek antyproliferacyjny, ponieważ dotychczas nie ma doniesień o wyższej skuteczności wszczepiania tego rodzaju stentów w bifurkacjach. W badaniu Colombo i wsp. [16], którzy implantowali stenty Cypher do zwężeń w rozwidleniu tętnic wieńcowych u 86 pacjentów, częstość restenozy po 6 miesiącach wyniosła 25,6% i odnotowano aż 3 przypadki podostrej zakrzepicy w stencie. Pewną nadzieję na zmniejszenie częstości restenozy w bifurkacji pnia lewej tętnicy wieńcowej stwarzają metody zmniejszające objętość blaszki miażdżycowej — aterektomia kierunkowa i rotacyjna. W badaniu Parka i wsp. [12] przeprowadzonym w grupie pacjentów ze zwężeniem rozwidlenia pnia lewej tętnicy wieńcowej (31 osób), u których stosowano aterektomię przed wszczepieniem stentów, częstość restenozy w naczyniu głównym wyniosła 5% w porównaniu z 33% w grupie, w której stosowano tylko stenty (32 osoby).

U pacjentów z chromaniem przestankowym ryzyko zawału serca jest 4-krotnie większe niż w populacji ogólnej [17]. Chorego, którego przypadek przedstawiono w niniejszej pracy, ponownie hospitalizowano po miesiącu od wszczepienia stentu Multi-Link Frontier z ostrym zawałem serca bez uniesienia odcinka ST, spowodowanym okluzją obwodowego odcinka gałęzi okalającej. W badaniu Parka i wsp., którzy oceniali wyniki odległe (3 lata obserwacji) u 270 pacjentów po angioplastyce pnia lewej tętnicy wieńcowej, udowodniono, że późne zdarzenia sercowe (śmierć, zawał serca i ponowna rewaskularyzacja) wynikają częściej z nasilenia miażdżycy w innych tętnicach wieńcowych niż z restenozy pnia lewej tętnicy wieńcowej [11].

## Streszczenie

*Przedstawiono przypadek 58-letniego mężczyzny, którego hospitalizowano w klinice autorów niniejszej pracy z powodu ostrego zespołu wieńcowego bez uniesienia odcinka ST. W koronarografii stwierdzono istotne zwężenie dystalnej części pnia lewej tętnicy wieńcowej, które leczono za pomocą przezskórnej angioplastyki z implantacją stentu do bifurkacji Multi-Link Frontier, z optymalnym wynikiem bezpośrednim. Po miesiącu pacjenta ponownie hospitalizowano z powodu ostrego zawału serca, który leczono pierwotną angioplastyką gałęzi okalającej. W pniu lewej tętnicy wieńcowej utrzymywał się optymalny wynik angiograficzny. (Folia Cardiol. 2004; 11: 967–971)*

## choroba pnia lewej tętnicy wieńcowej, implantacja stentu, bifurkacja tętnic wieńcowych

### Piśmiennictwo

1. Cohen M.V., Gorlin R. Main left coronary artery disease. Clinical experience from 1964–1974. *Circulation* 1975; 52: 275–285.
2. Tan W.A., Tamai H., Park S.J. i wsp. for the ULTIMA investigators: Long-term clinical outcomes after unprotected left main trunk percutaneous revascularisation in 279 patients. *Circulation* 2001; 104: 1609–1614.
3. Lim J.S., Proudfit W.L., Sones F.M. Left main coronary arterial obstruction: long-term follow-up of 141 nonsurgical cases. *Am. J. Cardiol.* 1975; 36: 131–135.
4. Conley M.J., Ely R.I., Kisslo J. i wsp., The prognosis spectrum of left main stenosis. *Circulation* 1978; 57: 947–952.
5. Eagle K.A., Guyton R.A. i wsp. ACC/AHA 2004 Guideline Update for Coronary Artery Bypass Graft Surgery ([www.acc.org](http://www.acc.org)).
6. Eleven-year survival in the Veterans Administration randomized trial of coronary bypass surgery for stable angina. The Veterans Administration Coronary Artery Bypass Surgery Cooperative Study Group. *N. Engl. J. Med.* 1984; 311: 1333–1339.
7. Coronary Artery Surgery Study (CASS): a randomized trial of coronary artery bypass surgery. Quality of life in patients randomly assigned to treatment groups. *Circulation* 1983; 68: 951–960.
8. Varnauskas E. Twelve-year follow-up of survival in the randomized European Coronary Surgery Study. *N. Engl. J. Med.* 1988; 319: 332–337.
9. Caracciolo E.A., Davis K.B., Sopko G. i wsp. Comparison of surgical and medical group survival in patients with left main coronary artery disease — long-term CASS experience. *Circulation* 1995; 91: 2325–2334.
10. Slivestri M., Barragan P., Sainsous J. i wsp. Unprotected left main coronary artery stenting: immediate and medium-term outcomes of 140 elective procedure. *J. Am. Coll. Cardiol.* 2000; 35: 1543–1550.
11. Park S.J., Park S.W., Hong M.K. i wsp. Long-term (three-year) outcomes after stenting of unprotected left main coronary stenosis in patients with normal left ventricular function. *Am. J. Cardiol.* 2003; 91: 12–16.
12. Park S.J., Lee C.W., Kim Y.H. i wsp. Technical feasibility, safety, and clinical outcome of stenting of unprotected left main coronary artery bifurcation narrowing. *Am. J. Cardiol.* 2002; 90: 374–378.
13. Hu F.B., Tamai H., Kosuga K. i wsp. Intravascular ultrasound-guided directional coronary atherectomy for unprotected left main coronary stenoses with distal bifurcation involvement. *Am. J. Cardiol.* 2003; 92: 936–940.
14. Wiśniewska-Szmyt J., Kubica J., Sukiennik A. i wsp. Wyniki implantacji stentu do pnia lewej tętnicy wieńcowej u 70 pacjentów — ocena kliniczna. *Folia Cardiol.* 2004; 11: 555–560.
15. Kosuga K., Tamai H., Kyo E. i wsp. Predictors of prognosis after angioplasty in the unprotected left main coronary artery. *J. Cardiol.* 2000; 36: 149–157.
16. Colombo A., Moses J.W., Morice M.C. i wsp. Randomized study to evaluate sirolimus-eluting stents implanted at coronary bifurcation lesions. *Circulation* 2004; 109: 1244–1249.
17. Criqui M.H., Langer R.D., Fronek A. i wsp. Mortality over a period of 10 years in patients with peripheral arterial disease. *N. Engl. J. Med.* 1992; 326: 381–386.

