

Migotanie przedsionków u pacjentów z kardiowerterem-defibrylatorem

Atrial fibrillation in implantable cardioverter-defibrillator patients

Marian Futyma¹, Michał Chudzik², Jerzy Krzysztof Wranicz²,
Konrad Dudek¹ i Aneta Dec¹

¹Ośrodek Implantacji Rozruszników Serca Szpitala Wojewódzkiego Nr 2 w Rzeszowie

²Klinika Kardiologii Instytutu Kardiologii Uniwersytetu Medycznego w Łodzi

Abstract

Background: *Among patients, who underwent ICD implantation procedure, there are some, who have permanent atrial fibrillation (AF). There is a theoretical possibility of return of sinus rhythm at these patients. The aim of the study was to consider frequency of AF in ICD patients and attempt to find agents which can promote return of sinus rhythm.*

Material and methods: *There were 3 men (age 68–78 years), among first 30 patients who underwent ICD implantation in our center, who had diagnosed permanent atrial fibrillation before procedure. These patients were characterized by long-term permanent AF and advanced ischemic heart failure*

Results: *The return of sinus rhythm was observed in all 3 patients: during ICD implantation, after ICD intervention in hospital or at home.*

Conclusions: *Atrial fibrillation was present in 3 (10%) of 30 ICD patients. We observed the return of sinus rhythm after ICD intervention in all three persons. The return of sinus rhythm could be associated with presence of 2-coil electrode and amiodarone therapy. To prevent embolic complication oral anticoagulation should be standard treatment in this group of patients. Phenomenon of unexpected return of sinus rhythm should be evaluated on larger group of patients with ICD and permanent atrial fibrillation. (Folia Cardiol. 2005; 12: 706–712)*

atrial fibrillation, ICD implantation, return of sinus rhythm

Wstęp

Wprowadzenie kardiowerterów-defibrylatorów (ICD, *implantable cardioverter defibrillator*) do praktyki klinicznej przez Mirowskiego [1] było znaczącym postępiem w leczeniu zagrażających życiu arytmii

komorowych. W ostatnich latach zmienił się asortyment tego typu urządzeń. Oprócz typowych kardiowerterów 1-jamowych komorowych coraz częściej implantuje się kardiowertery z funkcją stymulatora 2-jamowego oraz sporadycznie ze stymulacją resynchronizującą (ICD + CRT). Najnowsze ICD mogą stymulować przedsionek i obie komory, ale również przeprowadzać kardiowersję w kanale komorowym oraz przedsionkowym [2].

Po opublikowaniu wyników badań MADIT i MADIT II [3, 4] zmieniono zasady kwalifikacji do zabiegu ICD. Zaistniały wówczas warunki do poszerzenia bazy ośrodków implantujących.

Wybierając rodzaj kardiowertera, bierze się pod uwagę różne elementy. Jednym z istotnych czynni-

Adres do korespondencji: Dr med. Marian Futyma

Ośrodek Implantacji Rozruszników Serca

Szpital Wojewódzki Nr 2 w Rzeszowie

ul. Lwowska 60, 35–301 Rzeszów

tel. (0 17) 866 44 59, faks (0 17) 866 44 49

e-mail: marian.futyma@wp.pl

Nadesłano: 11.02.2005 r. Przyjęto do druku: 22.06.2005 r.

ków jest funkcja węzła zatokowego oraz obecność utrwalonych form arytmii nadkomorowych. Współistniejąca dysfunkcja węzła zatokowego jest istotnym argumentem wskazującym na implantację urządzeń z możliwością stymulacji przedsionka [5]. Kardiowertery komorowe 1-jamowe wszczepia się w przypadku napadowych form arytmii komorowych, którym nie towarzyszą istotne zaburzenia przewodzenia przedsionkowo-komorowego oraz bodźcotwórczości, lub u tych pacjentów z utrwalonym migotaniem przedsionków (AF, *atrial fibrillation*). Nadkomorowe zaburzenia rytmu stwarzają nowe problemy, do których należą m.in. konieczność różnicowania poszczególnych arytmii oraz teoretyczna możliwość powrotu rytmu zatokowego z wszelkimi konsekwencjami — zarówno pozytywnymi, jak i negatywnymi.

W pracy przedstawiono przypadki pacjentów, u których wystąpił powyższy problem. Zostali oni wyodrębnieni z grupy pierwszych 30 chorych z implantowanym ICD w rzeszowskim ośrodku. Ponieważ zjawisko niespodziewanego powrotu rytmu zatokowego wystąpiło u pierwszego pacjenta, a dokładnie udokumentowane zdarzenie miało miejsce w warunkach szpitalnych, kolejnych chorych obserwowano prospektywnie z podobną konfiguracją elektrod defibrylujących.

Badania podjęto w celu określenia częstości występowania AF wśród osób kwalifikowanych do implantacji ICD, przebiegu tej arytmii po zabiegu oraz czynników sprzyjających powrotowi rytmu zatokowego.

Material i metody

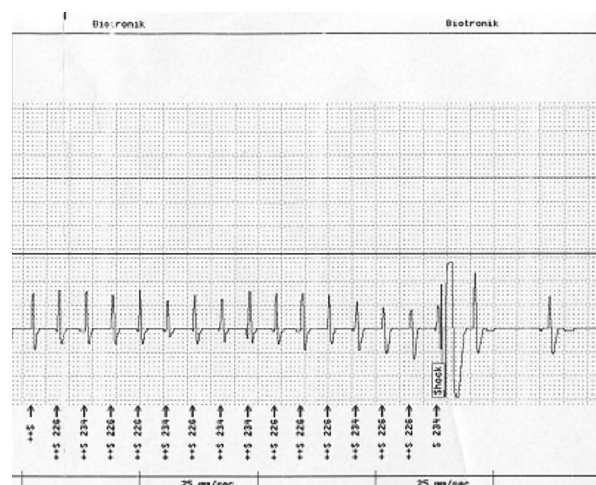
Obserwacji poddano chorych zakwalifikowanych do implantacji ICD w Ośrodku Implantacji Rozruszników Serca Szpitala Wojewódzkiego Nr 2 w Rzeszowie w ramach prewencji wtórnej. Z grupy 30 osób wyłoniono 3 chorych (10%) z utrwalonym migotaniem przedsionków. U wszystkich pacjentów wskazania do implantacji były zgodne ze standardami Polskiego Towarzystwa Kardiologicznego i *European Society of Cardiology*. Implantowano elektrody 2-cewkowe firmy Medtronic i Biotronik. U opisanych pacjentów frakcja wyrzutowa lewej komory (LVEF, *left ventricular ejection fraction*) była obniżona do 15–30% w wyniku przebytego zawału serca z objawami niewydolności serca w III–IV klasie według NYHA. Dwóm pacjentom implantowano stymulator VVI w latach 1998 i 2001 z powodu bradyarytmii. Chorych poddawano okresowej kontroli ICD co 3 miesiące, która obejmowała sprawdzenie parametrów stymulacji i sterowania, odczyt z pamięci urządzenia epizodów arytmii oraz sprawdzenie popraw-

ności interpretacji i zastosowanego sposobu terapii. Wykonywano 12-kanalowy zapis EKG po zwolnieniu częstości podstawowej stymulatora do 40/min.

Opisy przypadków

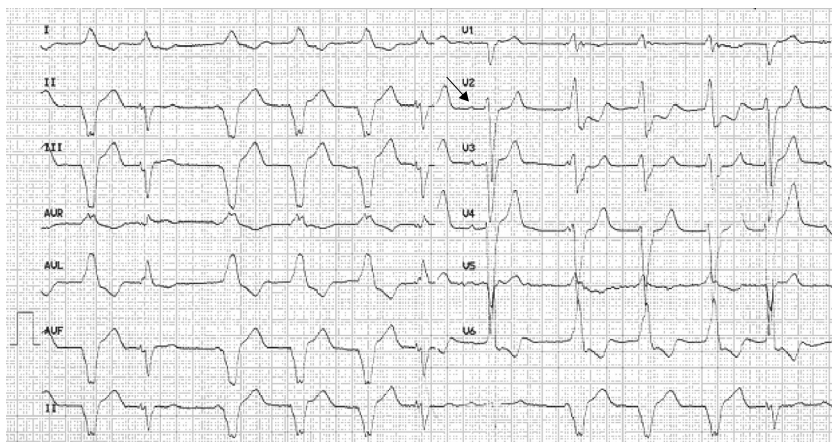
Przypadek 1

Pacjenta B.W. w wieku 78 lat zakwalifikowano do zabiegu implantacji ICD po nagłym zatrzymaniu krążenia w mechanizmie migotania komór. W wywiadzie odnotowano utrwalone AF po nieskutecznych próbach kardiowersji elektrycznej i cukrzycę typu 2. Stan po zabiegu implantacji stymulatora VVI w 2001 r. z powodu bradyarytmii oznaczał AF i paazy powyżej 4 s. U chorego stwierdzono obniżoną LVEF do ok. 25% oraz zaawansowaną pozawałową niewydolność serca w klasie III/IV według NYHA. Złożona farmakoterapia obejmowała stosowanie amiodaronu zaleconego ze względu na komorowe zaburzenia rytmu. U chorego występowały przeciwskazania do leczenia przeciwzakrzepowego (krwawienia z przewodu pokarmowego). Bardzo trudny technicznie zabieg wykonano po prawej stronie. Ze względu na niezadowalające progi defibrylacji elektrodą 1-cewkową zastosowano elektrodę 2-cewkową. Okres pooperacyjny przebiegał bez powikłań. Po 2 miesiącach z powodu nasilenia objawów niewydolności serca pacjenta ponownie przyjęto na oddział kardiologii. Na izbie przyjęć doszło do interwencji kardiowertera-defibrylatora. W czasie kontroli ICD stwierdzono przebyty incydent częstoskurczu komorowego (VT, *ventricular tachycardia*) (200/min) z nieskuteczną stymulacją antyarytmiczną, z następnym wyladowaniem ICD przerywającym VT, ale jednocześnie przywracającym rytm zatokowy (ryc. 1).



Rycina 1. Zapis zdarzenia z pamięci ICD

Figure 1. Event recording from ICD memory



Rycina 2. Zapis EKG po interwencji ICD

Figure 2. ECG recording after ICD intervention

Pogorszenie kliniczne stanu pacjenta wiązało się z niefizjologiczną stymulacją VVI wynoszącą 75/min (ryc. 2), asynchronią skurczu mięśnia lewej komory i pojawieniem się tzw. zespołu stymulatorowego.

Pierwsza ewolucja QRS w odprowadzeniach V1–V6 była poprzedzona załamkiem P. Po obniżeniu częstości podstawowej stymulatora (ryc. 3) uzyskano rytm zatokowy oraz istotną poprawę kliniczną.

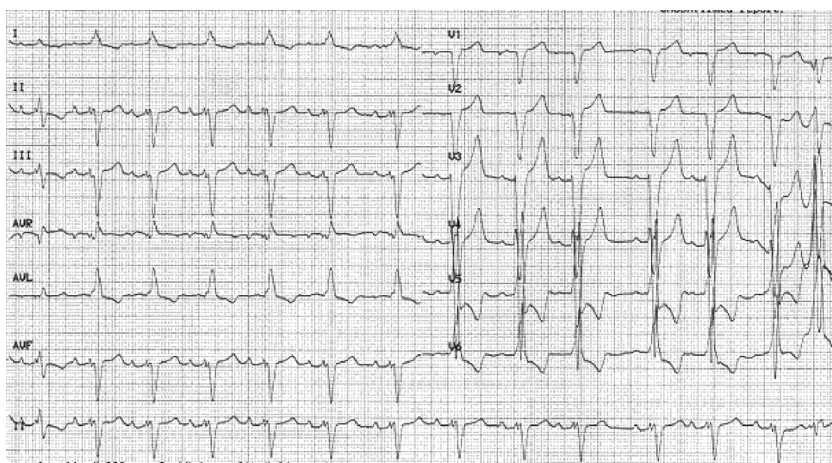
Pacjenta wypisano do domu w stanie ogólnym dobrym. U chorego w okresie kilkunastu miesięcy po zabiegu wielokrotnie stwierdzono powrót rytmu zatokowego po dobrze tolerowanych interwencjach kardiowertera-defibrylatora. Z obawy przed powikłaniami zatorowymi zlecono stosowanie acenocumarolu po rozwiązaniu problemu krwawień z przewodu pokarmowego. W czasie jednego z epizodów

cała sekwencja zdarzeń — od AF, przez interwencję ICD, do powrotu rytmu zatokowego — została odtworzona z ciągłym zapisem EKG w 3 kanałach.

Przypadek 2

Pacjenta M.S. w wieku 68 lat po przebytych zawałach serca zakwalifikowano do implantacji ICD z powodu udokumentowanych epizodów nieutrwalonego VT po 2-krotnej utracie przytomności.

U chorego stwierdzono niewydolność serca w klasie IV według NYHA, utrwalone AF po nieskutecznych próbach umiarowienia i skrajnie poszerzone jamy serca w badaniu echokardiograficznym. Frakcja wyrzutowa lewej komory wynosiła ok. 15%. Terapia wielolekowa obejmowała m.in. stosowanie amiodaronu oraz acenocumarolu. Wcześniej pacjenta wielokrotnie hospitalizowano (kilkanaście kart infor-



Rycina 3. Zapis EKG po zmniejszeniu częstości podstawowej stymulatora

Figure 3. ECG recording after reduction of basic pacing rate

macyjnych) z powodu zaburzeń rytmu i zaostżeń niewydolności serca. W dniu 11 czerwca 2004 r. wykonano zabieg implantacji ICD z dostępu podobojczykowego po lewej stronie. Zastosowano 2-cewkową elektrodę defibrylującą. Zabieg był bardzo trudny technicznie ze względu na kilkakrotne samoistne dyslokacje elektrody w znacznie powiększonej prawej komorze. Wykonywano ponadto wielokrotną repozycję elektrody ze względu na niezadowalające wartości progu stymulacji bądź defibrylacji częstoskurczu komorowego. W czasie zabiegu przeprowadzono łącznie aż 12 defibrylacji testowych. Ostatecznie uzyskano prawidłowe parametry zaklinowania elektrody 2-cewkowej w koniuszku prawej komory z zadawalającym, 2-krotnie sprawdzonym progiem defibrylacji migotania komór (VF, *ventricular fibrillation*), energią 20 J przy prawidłowym oporze wysokonapięciowym oraz skuteczną stymulację VVI. W trakcie zabiegu po defibrylacji testowej u chorego powrócił rytm zatokowy. Pacjenta w stanie ogólnym dobrym bez nawrotów arytmii wypisano do domu w celu dalszej systematycznej kontroli i leczenia w warunkach ambulatoryjnych w klasie I według NYHA.

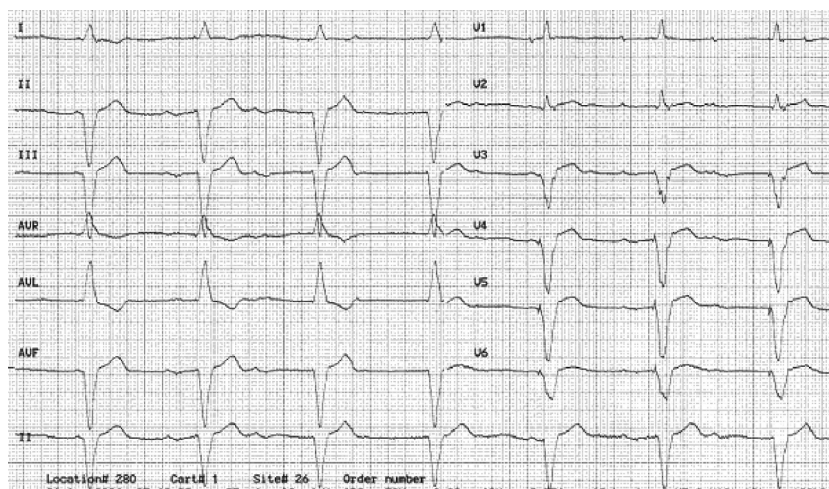
Przypadek 3

Pacjenta K.K. w wieku 74 lat po przebytych zawałach serca oraz implantacji stymulatora VVI w 1998 r. z powodu bradyarytmii długotrwale leczono m.in. amiodaronem i acenocumarolem. Chorego zakwalifikowano do III klasy według NYHA, a LVEF wynosiła ok. 30%. W wyniku postępu choroby 2-krotnie doszło do udokumentowanych epizodów VT z napadem zespołu Morgagniego-Adamsa-Stokesa, w związku z czym pacjenta zakwalifikowano do im-

plantacji kardiowertera-defibrylatora. Zabieg wykonano 22 października 2003 r. Zastosowano 1-jamowy ICD implantowany w poszerzonej łoży po rozruszniku z elektrodą 2-cewkową. Zabieg i okres pozabiegowy przebiegły bez powikłań. Pacjenta wypisano do domu w stanie ogólnym dobrym w celu dalszego leczenia ambulatoryjnego. W czasie planowej wizyty kontrolnej po zwolnieniu częstości stymulacji stwierdzono rytm zatokowy i zaburzenia przewodzenia przedsionkowo-komorowego z rytmem ze stymulatora VVI (ryc. 4). Rejestracja zapisów EKG z pamięci ICD sugeruje możliwość powrotu rytmu zatokowego po wyładowaniu urządzenia. Pacjent bez istotnych dolegliwości dotyczących układu krążenia pozostaje pod stałą kontrolą ambulatoryjną.

Dyskusja

Przedstawione opisy przypadków dotyczą kilku ważnych problemów klinicznych. Pierwszym z nich jest możliwość powrotu rytmu zatokowego w różnych sytuacjach u pacjentów z wieloletnim AF, ciężkim uszkodzeniem serca oraz jego zaawansowaną niewydolnością. Kolejny problem to trudności z rozpoznaniem powrotu rytmu zatokowego u osób poddawanych stymulacji VVI. Zapisy EKG i elektrogramów wewnątrzsercowych u pacjentów ze zwolnionym rytmem własnym są zdominowane przez pobudzenia ze stymulatora. W zapisie EKG u pierwszego chorego z tym zdarzeniem (ryc. 2) wyraźnie widoczny jest tylko jeden załamek P, ale to właśnie analiza tego zapisu pozwoliła autorom niniejszej pracy na wykrycie omawianego zjawiska. Podobnie u kolejnego pacjenta (K.K.) na podstawie



Rycina 4. Zapis EKG u pacjenta K.K. w trakcie wizyty kontrolnej po zwolnieniu rytmu ze stymulatora

Figure 4. ECG recording from patient during follow up examination after reduction of pacing rate

poprzednich doświadczeń i przyjętego protokołu obserwacji wyraźne załamki P wykryto po zwolnieniu rytmu stymulatora. Jedynie u chorego M.S. powrót rytmu zatokowego był ewidentny. Inny istotny problem to ewentualne niekorzystne następstwa hemodynamiczne stymulacji z koniuszka prawej komory. Zjawisko to opisano w wielu publikacjach i ma ono szczególne znaczenie u osób z istotnie obniżoną LVEF [6]. U pacjentów z utrwalonym AF z napadowymi zaburzeniami przewodzenia przedsionkowo-komorowego synchronia skurczu mięśnia lewej komory może być zachowana przez większość cykli. Przejście po umiarowaniu na głęboko nefizjologiczny tor pobudzenia struktur serca wynikający ze stymulacji VVI prawie zawsze wiąże się z pogorszeniem warunków hemodynamicznych. Z kolei napady AF mogą stanowić istotny element wyzwalający groźne arytmie komorowe [7]. U jednego z opisanych pacjentów (B.W.) wielokrotnie obserwowano taką sekwencję zdarzeń. Możliwość powrotu rytmu zatokowego w przypadku AF maleje wraz z upływem czasu, co tłumaczy się zjawiskiem remodelingu elektrycznego i strukturalnego przedsionków [8]. Kardiowersja farmakologiczna u chorych z wieloletnią arytmia jest mało skuteczna. U pacjentów z nasiloną niewydolnością serca właściwie jedynym lekiem antyarytmicznym pozostaje amiodaron. Metody niefarmakologiczne to różne odmiany kardiowersji elektrycznej (klasyczna przezklatkowa, przezprzełykowa i endokawitarna). Wprowadzenie elektrody defibrylującej do prawego przedsionka pozwala zredukować wielkość energii od kilku do kilkunastu J [9].

Kardiowersja wewnątrzsercowa zapoczątkowała wprowadzenie do leczenia napadowego AF w połowie lat 90. XX wieku wszczepialnych kardiowerterów przedsionkowych zwanych atriowerterami (IAD, *implantable atrial defibrillator*). Pierwszym takim urządzeniem zastosowanym w praktyce klinicznej był Metrix TM firmy Guidant implantowany w 1995 r. [10]. W tym systemie używano dwóch elektrod umieszczonych w prawym przedsionku i w zatoce wieńcowej. Mankamentem tej metody jest fakt, że synchronizacja wyładowania z załamkiem R jest możliwa tylko dla cykli nie krótszych niż 500 ms. Dodatkowym atutem tego systemu jest zapewnienie synchronicznej stymulacji po przywróceniu rytmu zatokowego. Skuteczności w przywracaniu rytmu zatokowego dowiedziono w wielu badaniach [11]. Niestety, urządzenia te nie są doskonałe — istnieje bowiem możliwość nieprawidłowej detekcji fal AF, zmienna (często niezadowolająca) tolerancja pacjenta na wyładowania IAD, konieczność leczenia przeciwzakrzepowego czy bardzo wysokie koszty. Stosowanie niektórych z tych urzą-

dzeń, niepracujących w trybie automatycznym, zmuszało do hospitalizacji chorych w celu wywołania interwencji za pomocą programatora. Część z tych problemów będzie można rozwiązać wraz z postępem technologicznym.

U wszystkich pacjentów objętych niniejszą obserwacją stwierdzono wiele negatywnych czynników, które nie rokowały powrotu rytmu zatokowego (wieloletnie AF, nieskuteczne próby kardiowersji, ciężkie uszkodzenie serca w okresie niewydolności serca III/IV klasy wg NYHA). Tymczasem u chorego nieleczzonego acenocumarolem (z powodu przeciwwskazań) już pierwsze wyładowanie ICD przerwało zarówno napad VT, jak i migotania przedsionków. W pierwszej fazie po umiarowaniu przeważały efekty negatywne w postaci nasilenia objawów zespołu rozrzuśnikowego oraz zagrożenie powikłaniami zatorowymi. Stymulacja VVI nasiliła objawy niewydolności serca. Zmniejszenie częstości stymulacji z 75 do 50/min i wyeksponowanie dzięki temu rytmu zatokowego spowodowały istotną poprawę kliniczną. Po kilkakrotnych powrotach rytmu zatokowego i po opanowaniu krwawień z przewodu pokarmowego zalecono stosowanie acenocumarolu z obawy przed wzrastającym zagrożeniem powikłaniami zakrzepowymi.

Nieco inne okoliczności powrotu rytmu zatokowego obserwowano u pacjenta, którego leczono przeciwzakrzepowo w sposób ciągły acenocumarolem. W okresie okołozabiegowym stosowano heparynę drobnocząsteczkową. Chory odniósł spore korzyści kliniczne, ponieważ powrót rytmu zatokowego przy zachowanej wydolności chronotropowej węzła spowodował znaczną poprawę wydolności układu krążenia (z klasy IV do I). Po kilkumiesięcznej obserwacji nadal utrzymuje się rytm zatokowy i pacjent nie zgłasza istotnych dolegliwości dotyczących układu krążenia.

O ile dwóch pierwszych pacjentów odniosło bardzo duże korzyści z faktu umiarowania AF w warunkach szpitalnych, to u trzeciego chorego zmiany nastąpiły w sposób klinicznie niezauważalny, prawdopodobnie w czasie snu. W tym przypadku można nawet obawiać się niekorzystnych następstw powrotu rytmu zatokowego z uwagi na rodzaj stymulacji (VVI).

Na szczęście pacjenta poddawano stałej terapii przeciwzakrzepowej i nie stwierdzono obecności wstecznego przewodzenia (ryc. 4). Jednak należy rozważyć zmianę trybu stymulacji. Decyzja będzie uzależniona od stanu wydolności układu krążenia w trakcie dalszej obserwacji.

Analiza powyższych danych ma ważne znaczenie kliniczne. Po pierwsze, u pacjentów z AF towa-

rzyszającym chorobie zasadniczej istnieje możliwość powrotu rytmu zatokowego, a zatem jest konieczna pełna profilaktyka przeciwzakrzepowa przynajmniej na 4–5 tygodni przed zabiegiem i po jego zakończeniu. W wybranych przypadkach powinno się rozważyć wykonanie echokardiografii przezprzełykowej w aspekcie obecności skrzeplin oraz ewentualne umiarowanie rytmu przed zabiegiem. Ważna jest wnikliwa kontrola zapisów EKG również pod kątem obecności lub ustąpienia arytmii przedsionkowych, co nie zawsze jest łatwe. Nieoczekiwane powroty rytmu zatokowego w 3 omawianych przypadkach mogą wskazywać, że tego typu zdarzenia, choć nieopisane dokładnie w literaturze, mogą mieć miejsce i zapewne występują u znaczącej części osób z ICD i AF. Warto podkreślić, że analizą objęto pierwszych 30 chorych, którym wszczepiono ICD w ośrodku autorów, z czego u 3 stwierdzono AF uznane za utrwalone i u wszystkich obserwowano omawiane zjawisko. Nie jest przypadkiem, że u wszystkich chorych zastosowano elektrodę kardiowertującą 2-cewkową. Doświadczenia z pierwszego zabiegu, w którym elektrody 2-cewkowej użyto z konieczności, wykorzystano u kolejnych osób z towarzyszącym chorobie zasadniczej migo-

taniem przedsionków. Pozycja drugiej cewki w bezpośrednim sąsiedztwie przedsionka może sprzyjać koncentracji energii na tym poziomie. Obserwacja jest nadal kontynuowana z uwzględnieniem nabywanych doświadczeń.

Przeprowadzenie szerszych, wieloośrodkowych badań w tym zakresie w populacji pacjentów z ICD, z towarzyszącymi utrwalonymi nadkomorowymi formami arytmii może przynieść interesujące wyniki.

Wnioski

1. Migotanie przedsionków stwierdzono u 3 pacjentów (10%) z 30-osobowej grupy badanej; u wszystkich obserwowano powrót rytmu zatokowego.
2. Powrót rytmu zatokowego wiąże się z konfiguracją cewek elektrody defibrylującej i leczeniem amiodaronem.
3. Implantacja ICD powinna być dodatkowym argumentem wskazującym na celowość profilaktyki przeciwzakrzepowej w tej grupie.
4. Omawiane zagadnienie wymaga przeprowadzenia większych badań.

Streszczenie

Wstęp: *Wśród pacjentów poddawanych zabiegowi implantacji kardiowertera-defibrylatora (ICD) z powodu groźnych arytmii komorowych są także osoby z utrwalonym migotaniem przedsionków (AF). U tych chorych istnieje możliwość nieoczekiwanego powrotu rytmu zatokowego w związku z interwencją ICD. W pracy zawarto opis 3 kolejnych przypadków pacjentów, u których obserwowano to zjawisko. Celem opracowania była ocena częstości tego zjawiska oraz próba określenia czynników sprzyjających powrotowi rytmu zatokowego w tej specyficznej grupie.*

Materiał i metody: *W grupie pierwszych 30 pacjentów poddanych implantacji ICD w rzeszowskim ośrodku u 3 chorych (3 mężczyźni w wieku 68–78 lat) przed zabiegiem rozpoznano utrwalone AF. Byli to pacjenci z wieloletnim AF, ciężkim uszkodzeniem serca oraz zaawansowaną niewydolnością serca.*

Wyniki: *U wszystkich 3 chorych stwierdzono powrót rytmu zatokowego w różnych sytuacjach: w trakcie zabiegu implantacji ICD, jako efekt interwencji kardiowertera-defibrylatora w czasie hospitalizacji bądź w domu.*

Wnioski: *Migotanie przedsionków stwierdzono u 3 pacjentów (10%) z 30-osobowej grupy badanej i u wszystkich obserwowano powrót rytmu zatokowego, który może się wiązać z konfiguracją cewek elektrody defibrylującej oraz leczeniem amiodaronem. Implantacja ICD powinna być dodatkowym argumentem wskazującym na celowość antykoagulacji w tej grupie. Omawiane zagadnienie wymaga przeprowadzenia większych badań. (Folia Cardiol. 2005; 12: 706–712)*

migotanie przedsionków, implantacja ICD, powrót rytmu zatokowego

Piśmiennictwo

1. Mirowski M., Reid P.R., Mower M.M. i wsp. Termination of malignant ventricular arrhythmias with an implanted automatic defibrillator in human beings. *N. Engl. J. Med.* 1980; 303: 322–324.
2. Lau C.P., Tse H.F., Lok N.S. i wsp. Initial clinical experience with an implantable human atrial defibrillator. *Pacing Clin. Electrophysiol.* 1995; 18: 1540–1548.
3. Moss A.J., Hall W.J., Cannom D.S. i wsp. Improvement survival with an implanted defibrillator in patients with coronary disease at high risk for ventricular arrhythmia. The Multicenter Automatic Defibrillator Implantation Trial Investigators. *N. Engl. J. Med.* 1996; 335: 1933–1940.
4. Moss A.J., Zareba W., Hall W.J. i wsp. Prophylactic implantation of a defibrillator in patients with myocardial infarction and reduced ejection fraction. *N. Engl. J. Med.* 2002; 346: 877–883.
5. Nielsen J.C., Kristensen L., Andersen H.R. i wsp. A randomized comparison of atrial and dual chamber pacing in 177 consecutive patients with sick sinus syndrome: echocardiographic and clinical outcomes. *J. Am. Coll. Cardiol.* 2003; 42: 614–623.
6. Nielsen J.C., Kristensen L., Andersen H.R. i wsp. Heart failure and echocardiographic changes during long term follow up of patients with sick sinus syndrome randomized to single chamber atrial or ventricular pacing. *Circulation* 1998; 97: 987–995.
7. Kempa M., Lubiński A., Zięciuk A. i wsp. Mechanizmy wyzwalające groźne arytmie komorowe — analiza elektrogramów rejestrowanych w pamięci holterowskiej implantowanych kardiowerterów-defibrylatorów serca. *Folia Cardiol.* 2002; 9: 349–359.
8. Sanders P., Morton J.B., Davidson N.C. i wsp. Electrical remodeling of the atria in congestive heart failure: electrophysiological and electroanatomical mapping in humans. *Circulation* 2003; 23: 1461–1468.
9. Ricard P., Levy S. A randomized comparison of a single catheter versus the conventional two catheter technique for low energy internal cardioversion of atrial fibrillation. *Eur. Heart J.* 2000; 21: 730.
10. Jung W., Wolpert C., Esmailadeh B. i wsp. Specific considerations with the automatic implantable atrial defibrillator. *J. Cardiovasc. Electrophysiol.* 1998; 9: 193–201.
11. Tse H.F., Lau C.P., Sra J.S. i wsp. Atrial fibrillation detection and R-wave synchronization by Metrix implantable atrial defibrillator. Implications for long-term efficacy and safety. *Circulation* 1999; 99: 1446–1451.