

# Grzybicze zapalenie wsierdza w przebiegu wieloletniej stymulacji serca powikłane wstrząsem septycznym

Wiesława Duszyńska<sup>1</sup>, Grażyna Kübler<sup>1</sup>, Joanna Moszczyńska-Stulin<sup>1</sup>, Jarosław Janc<sup>1</sup>, Andrzej Dumański<sup>2</sup>, Anna Goździk<sup>2</sup> i Andrzej Kübler<sup>1</sup>

<sup>1</sup>Klinika Anestezjologii i Intensywnej Terapii Akademii Medycznej we Wrocławiu

<sup>2</sup>Klinika Chirurgii Serca Akademii Medycznej we Wrocławiu

## Streszczenie

*W niniejszej pracy przedstawiono przypadek 52-letniej kobiety z grzybiczym zapaleniem wsierdza wywołanym grzybami pleśniowymi z gatunku *Mucor species*. Pacjentce 23 lata wcześniej wszczepiono układ stymulujący serce. Chorą przyjęto do szpitala z objawami posocznicy, a w przezprzetykowym badaniu echokardiograficznym stwierdzono wegetacje na elektrodach stymulatora. Wykonano zabieg kardiochirurgiczny; usunięto cały układ stymulujący oraz implantowano nowy z elektrodami nasierdziowymi. Po zabiegu operacyjnym rozwinął się wstrząs septyczny z objawami dysfunkcji wielonarządowej odpornej na tradycyjne leczenie. Zastosowanie ludzkiego rekombinowanego białka C (*Xigris*) poprawiło czynność niewydolnych organów i umożliwiło dalsze celowane leczenie przeciwgrzybicze. Po 48 dniach leczenia pacjentkę wypisano do domu w stanie dobrym. (Folia Cardiologia Excerpta 2006; 1: 78–81)*

**infekcyjne zapalenia wsierdza, posocznica, mukormykoza, stała stymulacja serca, aktywowane białko C**

## Wstęp

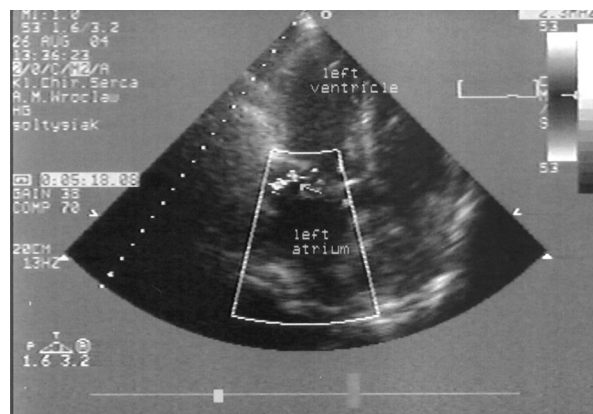
Mukormykoza jest rzadko rozpoznawanym zakażeniem grzybiczym o gwałtownym przebiegu, najczęściej kończącym się zgonem. Taką postacią przybiera zazwyczaj mukorowe zapalenie wsierdza i aparatu zastawkowego opisywane dotychczas głównie u chorych po zabiegach kardiochirurgicznych [1, 2]. Czynnikiem etiologicznym w mukormykozie są saprofityczne i szeroko rozpowszechnione w środo-

wisku zewnętrznym grzyby pleśniowe należące do rzędu *Mucorales*. Znajdują się one w ziemi, żywności, najczęściej w spleśniałym chlebie i rozkładających się warzywach przechowywanych w lodówce. Obecne w powietrzu zarodniki tych grzybów osiedlają się na błonie śluzowej jamy ustnej i nosa, tworząc charakterystyczne naloty przypominające kłaczkę bawełny. Przenikając do dróg oddechowych, mogą wywoływać zapalenie płuc. Mogą też wnikać przez skórę w miejscu jej uszkodzenia lub ran operacyjnych. Osadzając się w naczyniach krwionośnych, wywołują odczyn zapalny, zakrzepy, zawały i martwicę unaczynionych obszarów. Zakażenie najczęściej występuje u pacjentów z obniżoną odpornością, niewyrównaną cukrzycą, po długotrwałej antybiotykoterapii, steroidoterapii, leczeniu cytostatycznym [3]. Jak dotąd nie opisano zapalenia wsierdza w przebiegu zakażenia grzybem *Mucor species* jako powikłania stałej stymulacji serca.

Adres do korespondencji: Dr med. Grażyna Kübler  
Klinika Anestezjologii i Intensywnej Terapii AM  
ul. Chałubińskiego 1a, 50–368 Wrocław  
tel. (0 71) 784 26 75, faks (0 71) 327 04 24  
e-mail: [office@anest.am.wroc.pl](mailto:office@anest.am.wroc.pl)  
Nadesłano: 23.08.2005 r. Przyjęto do druku: 16.05.2006 r.

## Opis przypadku

U 52-letniej pacjentki 23 lata wcześniej (w 1981 r.) implantowano stymulator serca typu VVI. Wskazaniem do zabiegu była choroba węzła zatokowego i napadowy blok przedsionkowo-komorowy III stopnia z utratami przytomności. Do pierwszej kontroli w poradni elektrostymulacji chora zgłosiła się dopiero po 9 latach (w 1990 r.) po nagłej utracie przytomności. Stwierdzono wówczas przerwanie ciągłości elektrody i pacjentkę skierowano do implantacji nowego układu stymulującego. Ze względu na anomalię spływu żylnego nową elektrodę wprowadzono do serca przez prawą żyłę szyjną zewnętrzną, starą elektrodę zabezpieczono, a stymulator umieszczono w tej samej kieszeni podskórnej. Chora nadal nie przestrzegała planowych terminów kontroli. W 2002 r. zgłosiła się do poradni z powodu kilkakrotnych zasłabnięć. Stwierdzono całkowite wyczerpanie baterii stymulatora i w trybie pilnym wykonano jego wymianę. W okresie okołoperacyjnym po obu zabiegach nie wystąpiły powikłania. Po raz kolejny pacjentka zgłosiła się do kontroli po upływie 2 lat w sierpniu 2004 r. z powodu ropnej zmiany na skórze nad elektrodą w okolicy szyi. Początkowo próbowała leczyć się sama metodami domowymi. W osłonie z antybiotyku (cefuroksym) usunięto zmienione zapalnie tkanki. Rana goiła się prawidłowo. Z posiewu z rany wyhodowano szczep *Staphylococcus epidermidis*. Zgodnie ze standardami postępowania w czynnym zapaleniu wsierdzia pobierano krew do badań mikrobiologicznych na podłoże wzrostowe uniwersalne BacT/ALERT (Biome'riex, Durham). Posiewy z krwi były jałowe, a dobry stan ogólny pacjentki nie wskazywał wówczas na zapalenie wsierdzia. Chorą wypisano do domu z zaleceniem kontynuacji leczenia antybiotykiem przez 2 tygodnie (amoksycyklina z kwasem klawulanowym). Sześć tygodni po zabiegu u pacjentki wystąpiła gorączka, wzmożona potliwość, kaszel i postępujące ogólne osłabienie. Po tygodniu samodzielnego leczenia środkami przeciwgorączkowymi przyjęto ją do szpitala w miejscu zamieszkania z podejrzeniem zapalenia płuc. Po kilku dniach pacjentkę z rozpoznaniem zapalenia wsierdzia skierowano do Kliniki Chirurgii Serca. W badaniu echokardiograficznym przezprzełykowym stwierdzono powiększoną lewą komorę (ED = 68 mm, ES = 50 mm) o obniżonej globalnej funkcji skurczowej z frakcją wyrzutową wg Teichholta równą 46,6%. Na jednej z elektrod w świetle przedsionka uwidoczniono duży kulisty twór o wymiarach 24,5 mm × 21 mm o cechach vegetacji balotującej do ujścia zastawki trójdzielnej oraz pogrubiałe elektrody z podejrze-



**Rycina 1.** Uwidocznione w badaniu echokardiograficznym dwuwymiarowym duże vegetacje na elektrodzie stymulującej w prawym przedsionku

niem kolejnych vegetacji (ryc. 1). Płatki zastawek mitralnej i trójdzielnej z cechami łagodnej niedomykalności, nieznacznie pogrubiałe, nie wykazywały cech vegetacji. Posiewy z krwi nadal były ujemne. Włączono empirycznie wankomycynę z cefuroksymem i pacjentkę zakwalifikowano do pilnego zabiegu kardiochirurgicznego, w czasie którego usunięto obie elektrody endokawitarne. Na jednej z nich występowała pojedyncza duża vegetacja (30 mm × 20 mm × 10 mm) oraz liczne drobne. Usunięto stary układ stymulujący, nowy implantowano w powłoki brzuszne i połączono z elektrodą nasierdziową. Wykonano plastykę zastawki trójdzielnej. Pobrano śródoperacyjnie materiał do badań mikrobiologicznych (krew z jam serca, fragmenty mięśnia sercowego i zastawki trójdzielnej oraz końcówki elektrod). Fragmenty tkanek i końcówek elektrod umieszczono w jałowych pojemnikach, a następnie zalano podłożem Schaedlera do hodowli grzybów. Krew pobrano na podłoże BacT/ALERT, a pobrany za pomocą pałeczki wymaz z rany mostka umieszczono na podłożu transportowym w próbówce AMIES BO41 (AAGMED RAWA). Wszystkie materiały natychmiast przesłano do laboratorium mikrobiologicznego. Kontynuowano dotychczasową antybiotykoterapię, włączając lek przeciwgrzybiczy — 5-fluorocytosynę. Chora nadal gorączkowała. Na szyi wzdłuż przebiegu żył szyjnych po prawej stronie (lokalizacja poprzedniej elektrody) stwierdzono obrzęk z zaczerwienieniem i zwiększonym uciepleniem skóry oraz znaczny obrzęk prawej kończyny górnej. W 4. dobie po zabiegu pacjentkę przekazano do Kliniki Anestezjologii i Intensywnej Terapii z powodu gwałtownego pogorszenia stanu ogólnego i objawów niewydolności oddechowo-kръżeniowej. Mimo intensywnego leczenia w 3. dobie nastąpił

wstrząs septyczny z objawami niewydolności wielonarządowej. Chorą zaintubowano i rozpoczęto optymalną terapię zgodnie z obowiązującymi standardami [4]. W 7. dobie od zabiegu kardiologicznego uzyskano wyniki badań mikrobiologicznych. Z pobranego śródoperacyjnie materiału wyhodowano szczepy grzybów *Mucor species*, bez innej flory towarzyszącej.

Przerwano leczenie dotychczasowymi antybiotykami i podano meronem oraz amfoterycynę B jako jedyny lek, na który wrażliwy jest wyhodowany grzyb. Wobec braku reakcji na leczenie i pogorszenia stanu ogólnego w 3. dobie wstrząsu włączono 96-godzinny wlew ludzkiego, rekombinowanego, aktywowanego białka C (Xigris, Eli Lilly). Już w 2. dobie wlewu ustąpiły objawy wstrząsu, stwierdzono stopniową stabilizację układu krążenia oraz poprawę parametrów funkcji wątroby i nerek. Odstawiono aminy katecholowe. Leczenie amfoterycyną kontynuowano przez 2 tygodnie. W 15. dobie po zabiegu operacyjnym usunięto rurkę intubacyjną i prowadzono wentylację nieinwazyjną z użyciem maski nosowej. W kontrolnym badaniu echokardiograficznym utrzymywała się powiększona lewa komora (ED = 62 mm, ES = 43 mm), poprawie uległa frakcja wyrzutowa (52%). Nie stwierdzono wegetacji. Kontrolne posiewy z krwi były jałowe. Stopniowo ustępowały zmiany zapalne w płucach oraz objawy miejscowego zakażenia na skórze szyi. W 28. dobie leczenia chorą rozintubowano. Podano leki doustne — karwedilol, digoksynę, furosemid, trandolapril. Po 48 dniach hospitalizacji pacjentkę wypisano do domu w stanie dobrym z zaleceniem dalszego przyjmowania leków kardiologicznych. W czerwcu 2005 r., czyli pół roku po wypisaniu ze szpitala, utrzymywał się u niej dobry stan ogólny. W kontrolnym badaniu echokardiograficznym nadal stwierdzano powiększenie lewej komory (ED = 63 mm, ES = 43 mm) z frakcją wyrzutową równą 55%. Zastawki mitralna i trójdzielna były nieznacznie pogrubiałe, bez cech wegetacji. W badaniu przedmiotowym nie stwierdzono cech niewydolności serca.

## Dyskusja

Infekcyjne zapalenie wsierdzia jest rzadkim powikłaniem stałej stymulacji serca. Występuje u 1–7% pacjentów i najczęściej jest wywołane zakażeniem gronkowcowym [5–8]. Zapalenie wsierdzia o etiologii grzybiczej występuje niezwykle rzadko — opisuje się pojedyncze przypadki. Najczęściej wywołują je grzyby *Candida albicans*, *Aspergillus fumigatus* i *Acremonium species* [9–12]. Zakażeniu sprzyja powtarzanie zabiegów wymian

du stymulującego, a także powikłania wymagające reoperacji, infekcje rany pooperacyjnej, odleżyny i przetoki w okolicy stymulatora oraz wiążąca się z nimi przedłużona antybiotykoterapia. Śmiertelność w przebiegu grzybiczego zapalenia wsierdzia jest duża (40–70%), a u chorych leczonych zachowawczo sięga nawet 100% [5, 8, 13].

Rozpoznanie często jest opóźnione, gdyż posiewy we wczesnym stadium najczęściej są jałowe, a przyjęcie do szpitala następuje już w zaawansowanej postaci choroby. Przydatnym badaniem we wczesnej diagnostyce zapalenia wsierdzia jest echokardiografia przezklatkowa, a zwłaszcza przezprzełykowa [9, 10, 13]. Należy je wykonać u wszystkich pacjentów z przedłużającymi się stanami gorączkowymi o niejasnej etiologii, z implantowanymi urządzeniami do elektroterapii serca (stymulatory, defibrylatory). Charakterystyczne dla grzybiczego zapalenia wsierdzia są duże wegetacje z rozległymi naciekami i ogniskowymi zmianami zapalnymi w mięśniu sercowym, potwierdzone śródoperacyjnie.

Rozpoznanie mukorowego zapalenia wsierdzia jest trudne i często ustala się je dopiero po śmierci. Badania mikologiczne są czasochłonne. Wykorzystuje się w nich metody mikroskopii bezpośredniej oraz hodowle z wydzielin, tkanek i krwi, w których można zaobserwować obecność szerokich, nieregularnych strzępeków tworzących grzybnie.

Zakażenie grzybami z gatunku *Mucor species* może nastąpić w wyniku inhalacji zarodników ze środowiska zewnętrznego lub zakażenia rany. Szerzenie się procesu zapalnego drogą naczyń krwionośnych może doprowadzić do uogólnionego zakażenia, posocznicy, włącznie z jej najcięższą postacią — wstrząsem septycznym. Leczenie mukorowego zapalenia wsierdzia jest bardzo trudne. Szanse przeżycia daje jedynie skojarzone leczenie chirurgiczne z usunięciem źródła infekcji i przedłużona terapia amfoterycyną. Jest to lek o wysokiej skuteczności przeciwgrzybiczej, ale powodujący poważne działania niepożądane. Czas leczenia powinien trwać co najmniej 2 tygodnie, a przy dobrej tolerancji leku zaleca się jego wydłużenie nawet do 6–8 tygodni.

W opisanym przypadku nie ustalono jednoznacznie czasu oraz wrót infekcji grzybiczej. Zakażenie mogło nastąpić już po ostatniej wymianie stymulatora w 2002 r. w wyniku zanieczyszczenia rany pooperacyjnej w okresie poszpitalnym. Jednak tak długi okres od zakażenia do wystąpienia objawów choroby wydaje się mało prawdopodobny. Możliwe było też przebycie przez chorą infekcji dróg oddechowych spowodowanej inhalacją zarodników ze środowiska zewnętrznego i wnikięciem zarodników

do krwioobiegu. Kolejną możliwością jest zakażenie rany na szyi w miejscu uszkodzenia skóry nad elektrodą i przeniesienie się procesu zapalnego do serca drogą krwiopochodną. Ten mechanizm wydaje się najbardziej prawdopodobny. Pacjentka należała do grupy ryzyka infekcyjnego zapalenia wsierdza ze względu na kilkakrotne interwencje chirurgiczne, obecność 2 elektrod w sercu, w tym jednej 23-letniej, i późne zgłaszanie się po porady lekarskie. Dlatego wszystkie zabiegi wykonywano w trybie pilnym z powodu zagrożenia życia pacjentki (przerwanie ciągłości elektrody, całkowite wyczerpanie baterii stymulatora, leczenie rany na szyi sposobami domowymi i zbyt późne zgłoszenie się do szpitala po wystąpieniu gorączki). Grzyby z gatunku *Mucor species* — niewątpliwym czynnikiem etiologicznym, niewrażliwym na podawane chemoterapeutyki — wyhodowano dopiero w 7. dniu po zabiegu. U pacjentki występowały już wtedy wszystkie objawy wstrząsu septycznego; przeżyła dzięki specjalistycznemu leczeniu wstrząsu septycznego i objawów niewydolności wielonarządowej w Klinice Anestezjologii i Intensywnej Terapii. Istotną rolę w poprawie stanu chorej odegrało zastosowanie preparatu aktywowanego białka C. Ludzkie, rekombinowane aktywowane białko C jest nowym lekiem, który znacznie obniżył śmiertelność u chorych z objawami ciężkiej posocznicy oraz niewydolności wielonarządowej [4]. Zatrzymuje on rozwój reakcji septycznej przez działanie antykoagulacyjne oraz profibrynolityczne, a także poprzez właściwości przeciwzapalne oraz hamujące proces apoptozy. W omawianym przypadku lek ten wstrzymał rozwój dysfunkcji krążeniowo-oddechowej, pozwalając na skuteczniejsze działanie antybiotyków. Działanie aktywowanego białka C we wstrząsie septycznym jest niespecyficzne — nie działa ono na mikroorganizmy wywołujące zakażenia, ale hamuje lub przerywa błędne koło samonapędzających się procesów patologicznych: zapalenia oraz wkrzepiania wewnątrznaczyniowego.

Jest to nowy, obiecujący kierunek leczenia ciężkich ogólnoustrojowych zakażeń oraz wstrząsu septycznego. Podstawą zastosowania białka C są dokładnie ustalone wskazania i przeciwwskazania oraz ściśle monitorowanie przebiegu klinicznego podczas jego podawania [4]. Dlatego preparat ten stosuje się wyłącznie na oddziałach intensywnej terapii.

### Wnioski

1. Stany gorączkowe o niejasnej przyczynie u pacjentów z implantowanymi urządzeniami do elektroterapii serca zawsze powinny budzić podejrzenie infekcyjnego zapalenia wsierdza.

2. Czynnikiem etiologicznym infekcyjnego zapalenia wsierdza mogą być grzyby.
3. Badanie echokardiograficzne ma bardzo dużą wartość diagnostyczną u chorych z podejrzeniem infekcyjnego zapalenia wsierdza.
4. Jedyną skuteczną metodą leczenia chorych z infekcyjnym zapaleniem wsierdza i wegetacjami na elektrodach układu stymulującego polega na ich szybkim zabiegowym usunięciu oraz na opanowaniu źródła zakażenia przez zastosowanie empirycznej, a następnie celowanej antybiotykoterapii.
5. Zastosowanie ludzkiego, rekombinowanego, aktywowanego białka C pozwoliło w opisanym przypadku na opanowanie zaburzeń wielonarządowych w przebiegu wstrząsu septycznego i dalsze prowadzenie skutecznej terapii.

### Piśmiennictwo

1. Sanchez-Recade A., Mo J.L., Dominiquez F., Mate I. Successful treatment of prosthetic aortic valve mucormycosis. *Chest* 1999; 116: 1818–1820.
2. Tedder M., Sprat J., Anstadt M., Hedge S., Tedder S., Love J. Pulmonary mucormycosis: results of medical and surgical therapy. *Ann. Thorac. Surg.* 1994; 57: 1044–1050.
3. Simon K., Rotter K., Jeleń M., Gładysz A. Mukormykoza mózgu u pacjenta z zespołem nabytego upośledzenia odporności AIDS. *Mikol. Lek.* 1997; 4: 175–178.
4. Dellinger R.P., Carlet J.M., Masur H. i wsp. Surviving Sepsis. Campaign guidelines for management of severe sepsis and septic shock. *Crit. Care Med.* 2004; 32: 858–873.
5. Laguno M., Miro O., Font C., de la Sierra A. Pacemaker-related endocarditis. Raport of 7 cases and review of the literature. *Cardiology* 1998; 90: 244–248.
6. Van Camp G., Vandenbossche J.L. Recognition of pacemaker lead infection by transoesophageal echocardiography. *Br. Heart J.* 1991; 65: 2290–2300.
7. Clug D., Lacrois D., Savoye Ch. i wsp. Systemic infection related to endocarditis on pacemaker leads. Clinical presentation and management. *Circulation* 1977; 95: 2098–2107.
8. Meszaros J. Chemioterapia infekcyjnego zapalenia wsierdza: przyjęte poglądy i kontrowersje. *Kardiol. Pol.* 2003; 58: 15–28.
9. Wilson H.A., Downes T.R., Julian J.S., White W.L., Haponik E.F. Candida endocarditis. A treatable form of pacemaker infection. *Chest* 1993; 103: 283–284.
10. Cole W.J., Slater J., Kronzon I. i wsp. Candida albicans — infected transvenous pacemaker wire: detection by two-dimensional echocardiography. *Am. Heart J.* 1986; 111: 417–418.
11. Dunn Ch.J., Ruder M., Deresinski S.C. Aspergillus fumigatus infection of an automatic internal cardiac defibrillator. *PACE* 1996; 19: 2156–2157.
12. Kouvousis N., Lazaros G., Christoforatos E. i wsp. Pacemaker pocket infection due to *Acremonium species*. *PACE* 2002; 25: 378–379.
13. Bohm A., Banyai F., Preda I., Zamolyi K. The treatment of septicaemia in pacemaker patients. *PACE* 1996; 19: 1105–1111.