

# Uporczywy nawrotny częstoskurcz przedsionkowo-komorowy u pacjenta z lewostronnym szlakiem dodatkowym jako przyczyna odwracalnej kardiomiopatii tachyarytmicznej

## Incessant atrioventricular tachycardia in a patient with left-sided accessory pathway as a cause of reversible tachycardiomyopathy

Jacek Majewski, Jacek Lelakowski, Jacek Szczepkowski,  
Jacek Bednarek i Barbara Małecka

Klinika Elektrokardiologii Instytutu Kardiologii *Collegium Medicum* Uniwersytetu Jagiellońskiego  
Szpitala Specjalistycznego im. Jana Pawła II w Krakowie

### Abstract

*The case of 37-years old male patient with symptomatic (NYHA III) tachycardiomyopathy with decreased left ventricular ejection fraction (LVEF = 30%) in the aftermath of incessant atrioventricular reentry tachycardia was described. Successful RF ablation of left posterior accessory pathway was performed. The recovery of left ventricle systolic function (LVEF = 50%) and relieve of heart failure symptoms were observed during 4 months' follow-up. Presented case confirms that tachycardiomyopathy is completely reversible with successful treatment of tachycardia by means of RF ablation. (Folia Cardiol. 2006; 13: 262–265)*

**tachycardiomyopathy, RF ablation, accessory pathway**

### Wstęp

Zaburzenia rytmu serca, zwłaszcza w postaci częstoskurczu ustawicznego (*incessant tachycardia*), mogą spowodować upośledzenie funkcji skurczowej i/lub rozkurczowej komór z objawami niewydolności serca. Stan taki określa się mianem kardiomiopatii tachyarytmicznej (*tachycardiomyopathy*) [1]. Do jej rozwoju mogą prowadzić zarówno częstoskurcze nadkomorowe, jak i komorowe [2]. Szczególnie niekorzystny wpływ na hemodynamikę

wywierają częstoskurcze o krótkim cyklu oraz długim czasie trwania. Powtarzające się napady arytmii powodują zmiany w zakresie komór i przedsionków określane mianem przebudowy (remodelingu); dochodzi do powiększenia jam serca, osłabienia kurczliwości oraz zaburzeń funkcji rozkurczowej. Na poziomie mikroskopowym stwierdza się przerost miocytów oraz zaburzenia składu macierzy pozakomórkowej wiążące się ze wzmożoną aktywacją metaloproteinaz. Występują również zaburzenia krążenia w kapilarach wieńcowych powodujące wzrost oporu naczyniowego i obniżenie rezerwy wieńcowej. Zmianom tym towarzyszą zmniejszona ekspresja receptorów beta w kardiomiocytach komór oraz zaburzenia funkcji kanałów wapniowych typu L w kardiomiocytach przedsionków. Dochodzi do wzmożonej aktywacji układu renina–angiotensyna–

Adres do korespondencji: Dr med. Jacek Majewski  
Klinika Elektrokardiologii, IK, CMUJ, Szpital im. Jana Pawła II  
ul. Prądnicka 80, 31–202 Kraków  
tel. (0 12) 614 32 75, faks (0 12) 633 23 99  
e-mail: [jmajewski@interia.pl](mailto:jmajewski@interia.pl)  
Nadesłano: 6.02.2006 r. Przyjęto do druku: 16.03.2006 r.

–aldosteron oraz wzrostu stężenia mózgowego i przedsionkowego peptydu natriuretycznego. W zjawisku remodelingu istotną rolę odgrywają również procesy apoptozy, stres oksydacyjny i reakcja zapalna. Według aktualnego stanu wiedzy wspomniane mechanizmy patofizjologiczne są wspólne w różnych formach niewydolności serca. W przypadku kardiomiopatii tachyarytmicznej mechanizmem inicjującym ciąg zdarzeń prowadzących do niewydolności serca jest częstoskurcz.

Należy podkreślić, że w odróżnieniu od innych form kardiomiopatii ten stan jest odwracalny po skutecznym wyleczeniu zaburzeń rytmu serca będących jego podłożem [3, 4]. Jest to szczególnie przykład korzyści klinicznych z zastosowania ablacji prądem o wysokiej częstotliwości (RF, *radiofrequency*), która jest skuteczną i bezpieczną metodą leczenia arytmii [5, 6]. Leki antyarytmiczne nie zawsze skutecznie zapobiegają częstoskurczom, a ponadto same mogą pogarszać kurczliwość miokardium.

Do najczęstszych przyczyn tachykardiomiopatii należą migotanie i trzepotanie przedsionków oraz nawrotne częstoskurcze węzłowe [1, 2]. Częstoskurcze przedsionkowo-komorowe u chorych z dodatkowym szlakiem przewodzenia bardzo rzadko mają uporczywy charakter i prowadzą do kardiomiopatii [4].

W niniejszej pracy przedstawiono przypadek pacjenta, u którego ustawiczny częstoskurcz przedsionkowo-komorowy z wykorzystaniem szlaku dodatkowego w lokalizacji lewostronnej na ścianie wolnej doprowadził do rozwoju jawnej kardiomiopatii. Skuteczna ablacja prądem RF spowodowała powrót prawidłowej funkcji lewej komory i ustąpienie objawów niewydolności serca.

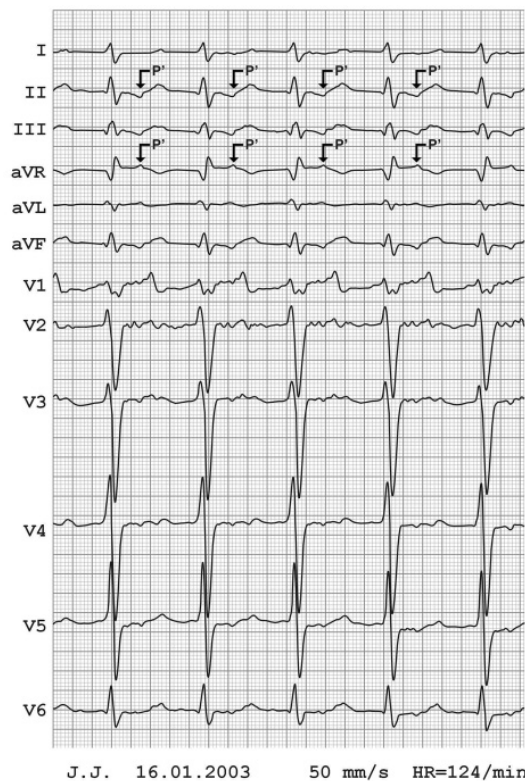
### Opis przypadku

Mężczyznę J. J. w wieku 37 lat z rozpoznaniem nadciśnieniem tętniczym i hiperlipidemią w sierpniu 1996 r. przyjęto do szpitala rejonowego. W wywiadzie pacjent skarżył się na występujące okresowo uczucie szybkiej pracy serca bez istotnych towarzyszących dolegliwości. W badaniu EKG stwierdzono rytm zatokowy 70/min, czas PQ — 160 ms, QRS — 90 ms, bez cech preekscytacji. W czasie 24-godzinnego monitorowania EKG metodą Holtera zarejestrowano intermitujące cechy preekscytacji (skrócenie PQ i poszerzenie QRS z falą delta) w godzinach nocnych. Nie stwierdzono znamienych zaburzeń rytmu serca. W badaniu echokardiograficznym nie wykazano istotnych nieprawidłowości. Frakcja wyrzutowa lewej komory (LVEF, *left ventricular ejection fraction*) wynosiła 58%, wymiar końcoworozkurczowy lewej komory (LVEDD, *left*

*ventricular end-diastolic diameter*) — 53 mm, a wymiar końcowoskurczowy lewej komory (LVESD, *left ventricular end-systolic diameter*) — 35 mm. Test wysiłkowy na bieżni ruchomej (wg protokołu Bruce'a) trwający 12 min 14 s był klinicznie i elektrokardiograficznie ujemny. Pacjenta wypisano do domu bez wdrożenia leczenia antyarytmicznego.

W listopadzie 2002 r. chorego ponownie przyjęto do szpitala rejonowego, tym razem z objawami niewydolności serca o nasileniu II/III klasy wg NYHA.

Na podstawie badań EKG stwierdzono ortodromowy częstoskurcz przedsionkowo-komorowy 120/min z cechami bloku prawej odnogi pęczka Hisa (ryc. 1). W 24-godzinny monitorowaniu EKG metodą Holtera przez większą część doby rejestrowano częstoskurcz przedsionkowo-komorowy o częstości śr. 120/min (110–140/min) oraz krótkie okresy (maksymalnie 4 pobudzenia) rytmu zatokowego. W badaniu echokardiograficznym stwierdzono powiększenie lewej komory z globalnym upośledzeniem funkcji skurczowej (LVEDD = 60 mm, LVESD = 48 mm, LVEF = 30%) oraz powiększenie lewego przedsionka (LA, *left atrium*) — 42/45/60 mm



**Rycina 1.** Nawrotny częstoskurcz przedsionkowo-komorowy. Strzałkami zaznaczono wsteczną aktywację przedsionków (P')

**Figure 1.** Atrioventricular reentry tachycardia. Visible retrograde atrial activation — arrows

i niedomykalność zastawki mitralnej II stopnia. W koronarografii wykonanej w ośrodku specjalistycznym nie zanotowano istotnych zmian w naczyniach wieńcowych. Wyniki badań laboratoryjnych (elektrolity, morfologia, wskaźniki zapalne, troponina, CPK, transaminazy, hormony tarczycy) były prawidłowe. Próby farmakologiczne umiarowienia częstoskurczu (adenozyna, sotalol, amiodaron, metoprolol) były nieskuteczne — uzyskiwano jedynie chwilowy powrót rytmu zatokowego, dlatego pacjenta skierowano do tutejszej kliniki w celu dalszego leczenia.

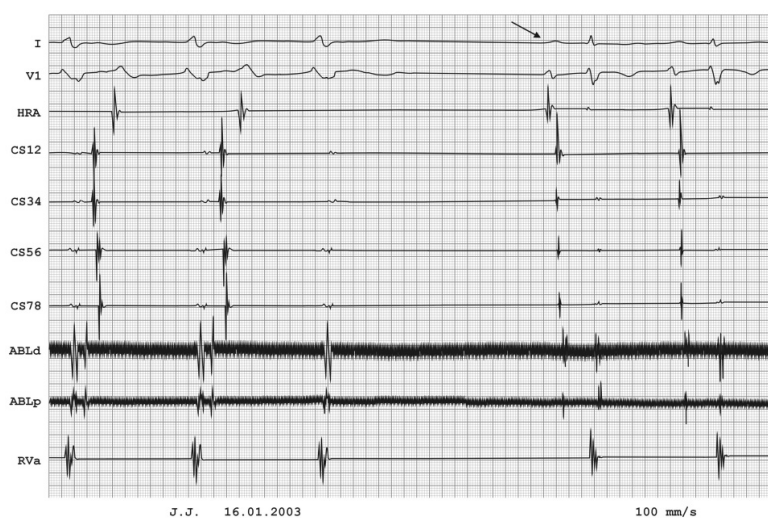
Dnia 16 stycznia 2003 r. wykonano inwazyjne badanie elektrofizjologiczne, w którym wykazano uporczywy częstoskurcz przedsionkowo-komorowy z najwcześniejszą wsteczną aktywacją przedsionków rejestrowaną na biegunach dystalnych elektrody w zatoce wieńcowej (CS1, CS2). Długość cyklu częstoskurczu wynosiła 480 ms, odstęp RP' — 140 ms, P'R — 340 ms. Częstoskurcz umiarkowano stymulacją komorową *overdrive*, jednak po kilku pobudzeniach zatokowych powracał on spontanicznie.

Elektrodę ablacyjną z 4-milimetrową końcówką wprowadzono przez prawą żyłę udową, a następnie przez przetrwały otwór owalny do lewego przedsionka. Podczas mapowania pierścienia mitralnego odnaleziono miejsce o najwcześniejszej lokalnej depolaryzacji przedsionków podczas częstoskurczu, w lokalizacji lewostronnej tylnej według Cosio i wsp. [7]. W tej okolicy wykonano skuteczną ablację prądem RF szlaku dodatkowego (ryc. 2). Uzyskano trwały

powrót rytmu zatokowego z cechami bloku przedsionkowo-komorowego I stopnia (PQ = 320 ms) i bloku prawej odnogi pęczka Hisa. Programowaną stymulacją przedsionkową i komorową nie wywołało częstoskurczu. Punkt Wenckebacha wynosił 125/min. W 24-godzinnym badaniu EKG metodą Holtera zarejestrowano rytm zatokowy śr. 60/min (50–120/min) bez istotnych zaburzeń rytmu i przewodzenia. Pacjenta wypisano do domu w stanie ogólnym dobrym. Zalecono kontynuację farmakoterapii (metoprolol 2 × 25 mg, perindopril 1 × 4 mg, simwastatyna 20 mg na noc). W badaniu echokardiograficznym wykonanym 4 miesiące po zabiegu (29.05.2003) stwierdzono prawidłowe wymiary jam serca (LVEDD = 54 mm, LVESD = 39 mm, LA = 37 mm), prawidłową funkcję skurczową lewej komory (LVEF = 50%) oraz śladową niedomykalność mitralną. Pacjent zgłaszał istotną poprawę samopoczucia (tolerancja wysiłku I klasy wg NYHA). W czasie 3-letniej obserwacji po zabiegu nie stwierdzono częstoskurczu. Stan kliniczny pacjenta pozostaje stabilny.

## Dyskusja

W opisywanym przypadku częstoskurcz przedsionkowo-komorowy u chorego z dodatkowym lewostronnym szlakiem przewodzenia stanowił podłoże kardiomiopatii tachyarytmicznej. Dotychczas w światowym piśmiennictwie opublikowano tylko pojedyncze doniesienia o rozwoju kardiomiopatii



**Rycina 2.** Zapisy wewnątrzsercowe EKG podczas ablacji prądem RF szlaku dodatkowego. Zablockowanie wstecznego przewodzenia szlakiem dodatkowym powoduje przerwanie częstoskurczu i powrót rytmu zatokowego (strzałka). HRA — górna część prawego przedsionka; CS — zapisy z biegunów elektrody w zatoce wieńcowej; ABLd, ABLp — elektroda ablacyjna — biegun dystalny (d) i proksymalny (p)

**Figure 2.** Intracardiac ECG recordings during RF ablation of accessory pathway. Retrograde accessory pathway conduction block results in the termination of tachycardia and recurrence of sinus rhythm (arrow); HRA — high right atrium; CS — recordings from coronary sinus catheter; ABLd, ABLp — ablation catheter — distal (d) and proximal (p) pole

u pacjentów z drogą dodatkową łączącą lewy przedsionek z wolną ścianą lewej komory [4]. Wynika to z faktu, że szlak w tej lokalizacji tylko w wyjątkowych warunkach może stać się podłożem częstoskurczu ustawicznego. Prawdopodobnie w opisywanym przypadku zmiany w obrębie fizjologicznego układu przewodzącego w postaci pojawienia się bloku przedsionkowo-komorowego I stopnia oraz bloku prawej odnogi pęczka Hisa stworzyły sprzyjające środowisko elektrofizjologiczne dla uporczywego częstoskurczu przedsionkowo-komorowego [8].

W konsekwencji doszło do istotnego, udokumentowanego echokardiograficznie upośledzenia czynności skurczowej lewej komory z objawami niewydolności serca. Skuteczne wyleczenie arytmii metodą ablacji prądem RF spowodowało ustąpienie objawów i powrót prawidłowej funkcji lewej komory.

W opisanym przypadku potwierdzono dane z piśmiennictwa, że kardiomiopatia tachyarytmiczna jest stanem całkowicie odwracalnym. W badaniach

własnych wykazano, że napady nawrotnego częstoskurczu węzłowego lub przedsionkowo-komorowego mogą prowadzić do subklinicznego pogorszenia funkcji skurczowej i rozkurczowej lewej komory, a skuteczna eliminacja częstoskurczu metodą ablacji powoduje istotną poprawę hemodynamiczną [9]. Można założyć, że w opisywanym przypadku wcześniejsze skierowanie chorego na badanie elektrofizjologiczne i zabieg ablacji już w czasie pierwszej hospitalizacji zapobiegłyby rozwojowi kardiomiopatii.

## Wnioski

1. Kardiomiopatia tachyarytmiczna jest stanem całkowicie odwracalnym dzięki skutecznemu leczeniu metodą ablacji.
2. Wczesne kierowanie pacjentów z zaburzeniami rytmu serca do ośrodków elektrofizjologicznych i zastosowanie leczenia niefarmakologicznego może zapobiec rozwojowi tachykardiomiopatii.

## Streszczenie

*W niniejszej pracy opisano przypadek 37-letniego pacjenta, u którego uporczywy nawrotny częstoskurcz przedsionkowo-komorowy doprowadził do kardiomiopatii tachyarytmicznej z objawami niewydolności serca III klasy wg NYHA i obniżeniem frakcji wyrzutowej lewej komory (LVEF) do 30%. Wykonano skuteczny zabieg ablacji prądem o wysokiej częstotliwości (RF) szlaku dodatkowego w lokalizacji lewostronnej tylnej. W czasie 4 miesięcy po zabiegu stwierdzono powrót funkcji skurczowej lewej komory (LVEF = 50%) oraz ustąpienie objawów niewydolności serca. Niniejszy przypadek potwierdza, że kardiomiopatia tachyarytmiczna jest stanem całkowicie odwracalnym dzięki skutecznemu leczeniu częstoskurczu metodą ablacji RF. (Folia Cardiol. 2006; 13: 262–265)*

**tachykardiomiopatia, ablacja RF, szlak dodatkowy**

## Piśmiennictwo

1. Brugada P., Andries E. „Tachycardiomyopathy“ the most frequently unrecognized cause of heart failure? Acta Cardiol. 1993; 48: 165–169.
2. Khasnis A., Jongnarangsin K., Abela G., Veerareddy S., Reddy V., Thakur R. Tachycardia-induced cardiomyopathy: a review of literature. PACE 2005; 28: 710–721.
3. Chen S.-A., Yang C.-Y., Chiang C.-E. i wsp. Effects of radiofrequency ablation of supraventricular reentrant tachycardia on left ventricular systolic dysfunction. Am. J. Cardiol. 1993; 71: 471–473.
4. Wu E.B., Chia H.M.Y., Gill J.S. Reversible cardiomyopathy after radiofrequency ablation of lateral free-wall pathway-mediated incessant supraventricular tachycardia. PACE 2000; 23: 1308–1310.
5. Sanchez C., Benito F., Moreno F. Reversibility of tachycardia-induced cardiomyopathy after radiofrequency ablation of incessant supraventricular tachycardia in infants. Br. Heart J. 1995; 74: 332–333.
6. Salemi V.M., Artega E., Mady C. Recovery of systolic and diastolic function after ablation of incessant supraventricular tachycardia. Eur. J. Heart Fail. 2005; 7: 1177–1179.
7. Cosio F.G., Anderson R.H., Kuck K.H. ESCWGA/NASPE/P experts consensus statement: living anatomy of the atrioventricular junctions. A guide to electrophysiologic mapping. J. Cardiovasc. Electrophysiol. 1999; 10: 1162–1170.
8. Walczak F. Nawrotny częstoskurcz przedsionkowo-komorowy typu ortodromowego. Podłoże oraz czynniki narastającego zagrożenia. Kardiol. Pol. 2001; 54: 386–391.
9. Majewski J. Wpływ leczenia nawrotnych częstoskurczów nadkomorowych metodą przezskórnej ablacji prądem o częstotliwości radiowej na wybrane parametry hemodynamiczne, wydolność wysiłkową i jakość życia w zależności od rodzaju podłoża anatomicznego i mechanizmu elektrofizjologicznego arytmii. Wydawnictwo Uniwersytetu Jagiellońskiego, Kraków 2004 (rozprawa habilitacyjna).