

# Rytm zatokowo-komorowy oraz następcze uniesienie odcinka ST u pacjenta z ketonową kwasicą cukrzycową

Ersan Tatli, Armagan Altun i Mustafa Yilmaztepe

Department of Cardiology, Trakya University School of Medicine, Edirne, Turcja

Przedrukowano za zgodą z: *Cardiology Journal* 2007; 14: 497–499

## Streszczenie

*Ketonowa kwasica cukrzycowa jest jedną z głównych przyczyn hospitalizacji i śmiertelności u chorych na cukrzycę typu 1. Zawał serca jest jednym z rzadkich czynników, choć dobrze rozpoznany i opisany, który sprzyja rozwinięciu się ketonowej kwasicy cukrzycowej. Jej częstość ocenia się na około 1% przypadków chorych na cukrzycę. U wielu pacjentów z rozwiniętą ketonową kwasicą cukrzycową pierwszym objawem laboratoryjnym jest hiperkaliemia, która może istotnie zmieniać morfologię zapisu elektrokardiograficznego. W niniejszej pracy przedstawiono przypadek chorego z ketonową kwasicą cukrzycową oraz hiperkaliemią, u którego w badaniu elektrokardiograficznym wykonanym w pierwszej fazie choroby zaobserwowano rytm zatokowo-komorowy, a w późniejszym okresie — elektrokardiograficzną morfologię pseudozawału serca. (Folia Cardiologica Excerpta 2008; 3: 46–49)*

**Słowa kluczowe:** ketonowa kwasica cukrzycowa, hiperkaliemia, rytm zatokowo-komorowy, elektrokardiograficzna morfologia pseudozawału serca

## Wstęp

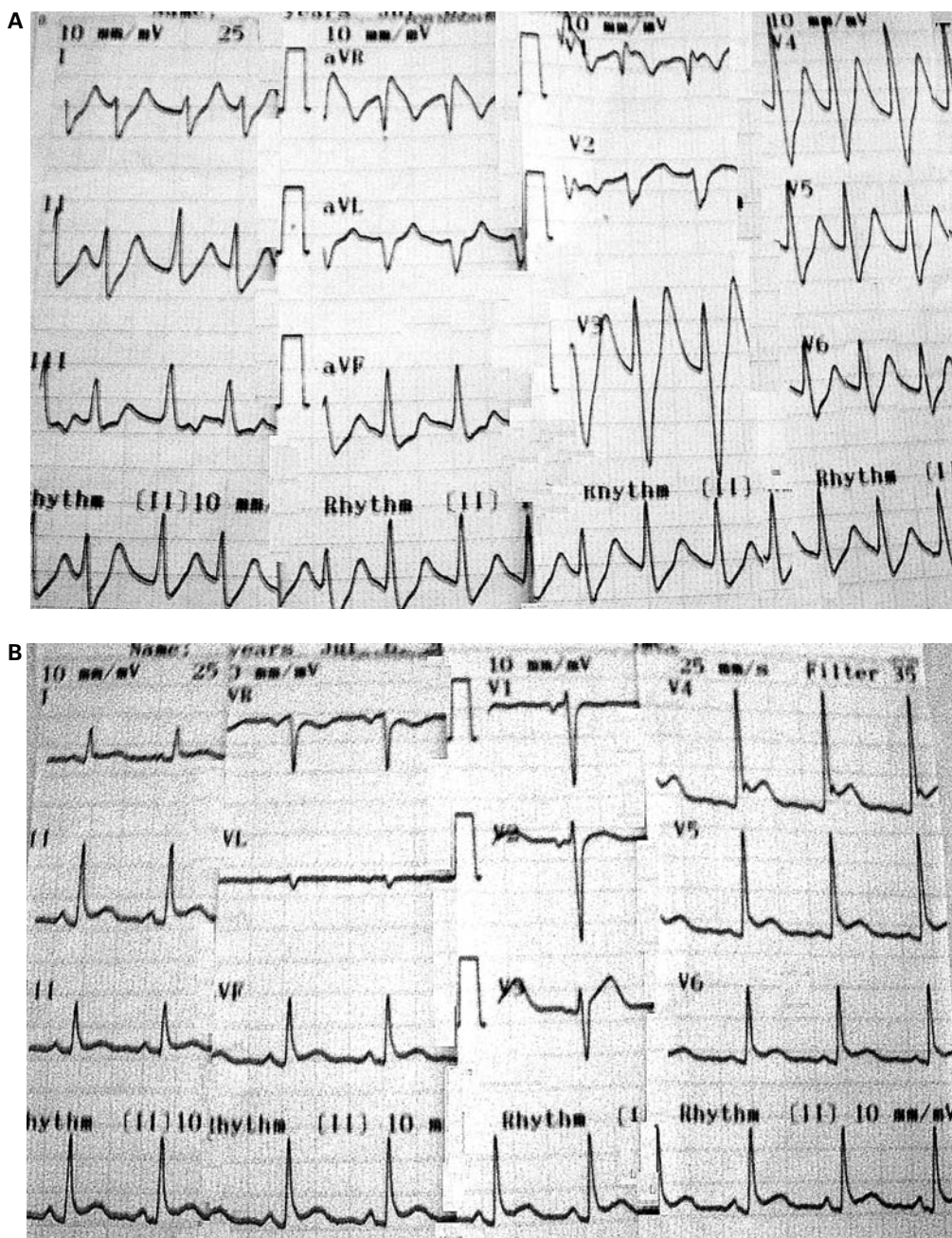
Przyczyną około 2–8% wszystkich przyjęć do szpitala chorych na cukrzycę jest kwasica ketonowa. W momencie przyjęcia do szpitala stężenie jonów potasowych w surowicy krwi u tych pacjentów jest najczęściej prawidłowe lub wysokie. Ocenia się, że u około 20–30% osób przekracza ono 6 mmol/l [1, 2]. Hiperkaliemia ma istotny wpływ na przewodzenie impulsów elektrycznych w mięśniu sercowym, a także może modyfikować okres repolaryzacji, co łącznie może wpływać na morfologię rejestrowanego z powierzchni ciała zapisu elektrokardiograficz-

nego (EKG). W niniejszej pracy przedstawiono przypadek chorego z ketonową kwasicą cukrzycową oraz hiperkaliemią, u którego w badaniu EKG wykonanym w pierwszej fazie choroby zaobserwowano rytm zatokowo-komorowy, a w późniejszym okresie — elektrokardiograficzną morfologię pseudozawału serca.

## Opis przypadku

Na oddział ratunkowy zgłosił się 20-letni mężczyzna chory na cukrzycę typu 1 z powodu nudności, wymiotów oraz bólu w jamie brzusznej trwających od 4 godzin. Na podstawie wyników badań laboratoryjnych (stężenie glukozy: 740 mg/dl; pH krwi: 7,1; dodatni wynik testu paskowego wykrywającego ciała ketonowe w moczu) rozpoznano ketonową kwasicę cukrzycową. Stężenie jonów potasowych wynosiło 7,7 mmol/l. W wykonanym we wstępnym okresie badaniu EKG zaobserwowano

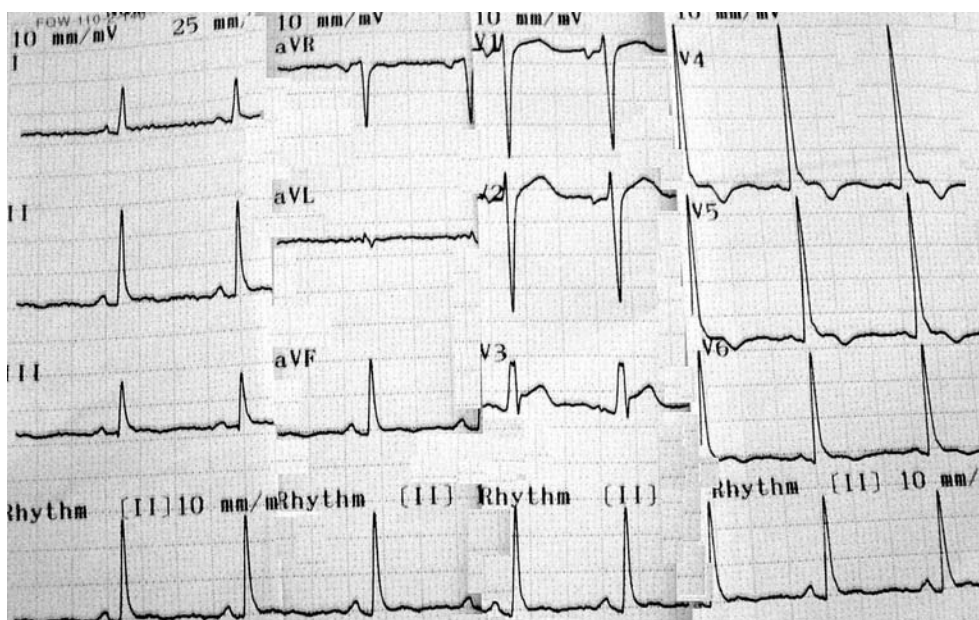
Adres do korespondencji: Ersan Tatli, MD  
Department of Cardiology  
Trakya University School of Medicine, Edirne, Turcja  
tel. 902842357641/2150; 905056789099  
faks 902842357652; e-mail: ersantatli@yahoo.com  
Tłumaczenie: lek. Łukasz Gawiński



**Rycina 1. A.** Obraz elektrokardiograficzny zarejestrowany podczas przyjęcia chorego do szpitala: rytm zatokowo-komorowy oraz wysokie, szpiczaste załamki T; **B.** Obraz elektrokardiograficzny po 6 godzinach od przyjęcia: morfologiczne cechy pseudozawału serca w odprowadzeniach II, III, aVF oraz w odprowadzeniach V4–V6

rytm zatokowo-komorowy oraz wysokie, szpiczaste załamki T (ryc. 1A). Po 6 godzinach od podania choremu dożylnych płynów nawadniających, roztworu glukonianu wapnia i wodorowęglanów oraz odpowiedniej dawki insuliny wykonano kolejne badanie EKG, które ujawniło uniesienie odcinka ST w odprowadzeniach II, III, aVF oraz V4–V6 (ryc. 1B). Stężenie jonów potasowych wynosiło 4,7 mmol/l. Wykonano badanie angiograficzne naczyń wieńco-

wych mięśnia sercowego. Obraz naczyń wieńcowych oraz wynik badania wentrykulograficznego oceniono jako prawidłowe. W kolejnym badaniu EKG wykonanym kilkanaście godzin później zaobserwowano całkowite zniknięcie uniesienia odcinka ST z jednoczesnym odwróceniem załamków T widocznym w odprowadzeniach V4–V6 (ryc. 2). Stężenia kinazy kreatynowej (CK, *creatine kinase*) oraz izoenzymu MB kinazy kreatynowej (CK-MB,



Rycina 2. Zapis elektrokardiograficzny zarejestrowany 14 godzin po przyjęciu do szpitala: odwrócenie załamka T w odprowadzeniach V4–V6

*creatine kinase-MB*) pozostawały przez cały czas prawidłowe. Chorego wypisano do domu w stanie ogólnym dobrym, bez zmian w badaniu elektrokardiograficznym.

## Dyskusja

Stan hiperkaliemii może być przyczyną powstania kilkunastu charakterystycznych nieprawidłowości w badaniu EKG, często mających progresywny charakter. Początkowo można zaobserwować powstanie wysokich, symetrycznie szpiczastych, namiotowatych załamków T. Wraz z przekroczeniem granicy stężenia jonów potasowych, określonej na 7,5 mmol/l, załamek P w sposób postępujący zmniejsza swoją amplitudę, ostatecznie aż do całkowitego zniknięcia. To zjawisko powoduje powstanie tak zwanego rytmu zatokowo-komorowego. Zaburzenia przewodzenia śródkomorowego objawiają się poszerzeniem zespołów QRS, co często może przypominać blok prawej odnogi pęczka Hisa z towarzyszącym blokiem przedniej lub tylnej wiązki lewej odnogi pęczka Hisa [3]. Opóźnienie przewodzenia śródkomorowego jest dość powszechnym zaburzeniem obserwowanym w przebiegu hiperkaliemii. Z kolei uniesienie odcinka ST lub też elektrokardiograficzną morfologię pseudozawału serca u pacjentów z ketonową kwasycą cukrzycową dotychczas rzadko opisywano w piśmiennictwie [4–7]. Dyskusyjnym zagadnieniem jest to,

czy uniesienie odcinka ST jest wynikiem pierwotnych zaburzeń okresu repolaryzacji, czy też tylko artefaktem wynikającym z nałożenia się końcowego fragmentu zespołu QRS w postaci załamka R' na załamek T. Nie udzielono także wciąż odpowiedzi na pytanie, czy obserwowane zmiany są wynikiem kwasicy, czy też innych zaburzeń metabolicznych charakterystycznych dla ketonowej kwasicy cukrzycowej [7].

Przedstawiony powyżej przypadek kliniczny wyraźnie wskazuje, że hiperkaliemia może symulować wystąpienie zawału serca poprzez odpowiednie zmiany w wyglądzie zapisu elektrokardiograficznego. Zawał serca jest jednym z dobrze znanych czynników sprzyjających rozwinięciu się ketonowej kwasicy cukrzycowej. Wykonanie zabiegu trombolizy w istotny sposób redukuje śmiertelność, której przyczyną jest choroba wieńcowa. Należy jednak pamiętać, że zaburzenia metaboliczne mogą czasem zmieniać wygląd zapisu elektrokardiograficznego.

## Piśmiennictwo

1. Chiasson J.L., Aris-Jilwan N., Belanger R. i wsp. Diagnosis and treatment of diabetic ketoacidosis and the hyperglycemic hyperosmolar state. *CMAJ* 2003; 168: 859–866.
2. Delaney M.F., Zisman A., Kettyle W.M. Diabetic ketoacidosis and hyperglycemic hyperosmolar nonketotic syndrome. *Endocrinol. Metab. Clin. NA* 2000; 29: 683–705.

3. Schamroth L. An introduction to electrocardiography. Wyd. 7. Oxford University Press, Oxford 1990.
4. Lim Y.H., Anantharaman V. Pseudo myocardial infarct-electrocardiographic pattern in a patient with diabetic ketoacidosis. Singapore Med. J. 1998; 39: 504–506.
5. Sweterlitsch E.M., Murphy G.W. Acute electrocardiographic pseudoinfarction pattern in the setting of diabetic ketoacidosis and severe hyperkalemia. Am. Heart J. 1996; 132: 1086–1089.
6. Cohen A., Utarnachitt R.V. Electrocardiographic changes in patients with hyperkalemia and diabetic acidosis associated with acute anteroseptal pseudomyocardial infarction and bifascicular block. Angiology 1981; 32: 361–364.
7. Moulik P.K., Nethaji C., Khaleeli A.A. Lesson of the week: Misleading electrocardiographic results in patients with hyperkalemia and diabetic ketoacidosis. BMJ 2002; 325: 1346–1347.