

# Utraty przytomności spowodowane częstoskurczem z wąskimi zespołami QRS. Czy istnieje jeszcze miejsce dla farmakoterapii w leczeniu częstoskurczu „nadkomorowego”?

Edward Koźluk, Piotr Łodziński, Marek Kiliszek,  
Aleksandra Winkler, Agnieszka Piątkowska i Grzegorz Opolski

I Katedra i Klinika Kardiologii Akademii Medycznej w Warszawie

Przedrukowano za zgodą z: *Forum Medycyny Rodzinnej* 2007; 1: 392–400

## Streszczenie

*W pracy przedstawiono 45-letnią pacjentkę z rodzinnym nawrotnym częstoskurczem węzłowym powodującym utraty przytomności. Zarówno u matki, jak i u jej syna wykonano skuteczną ablację drogi wolnej jako skuteczne i trwale wyleczenie z arytmii. W czasie 10 miesięcy obserwacji pacjentka jest wolna od arytmii. Opis przypadku odniesiono do standardów Europejskiego i Amerykańskich Towarzystw Kardiologicznych z 2006 roku. Wskazania klasy pierwszej do ablacji (zgoda ekspertów co do preferowania metody) dotyczą pacjentów z arytmią źle tolerowaną, częstą lub szybką, również chorych, którzy nie mogą mieć napadów arytmii (np. pracujący na wysokościach, piloci, kierowcy zawodowi, młode kobiety planujące ciążę). Pacjentów ze sporadycznymi i dobrze tolerowanymi napadami powinno się poinformować o możliwości leczenia ablacją. Jeżeli preferują tę metodę leczenia, zabieg jest wskazany, jeżeli nie — nie należy stosować profilaktycznej farmakoterapii, a jedynie podawać leki celem przerwania napadu. Artykuł przybliży metodę ablacji, jej (niewielkie) ryzyko i korzyści. (Folia Cardiologica Excerpta 2008; 3: 40–45)*

**Słowa kluczowe:** częstoskurcz z wąskimi zespołami QRS, częstoskurcz nadkomorowy, nawrotny częstoskurcz węzłowy, przezskórna ablacja RF, utraty przytomności, wytyczne ESC

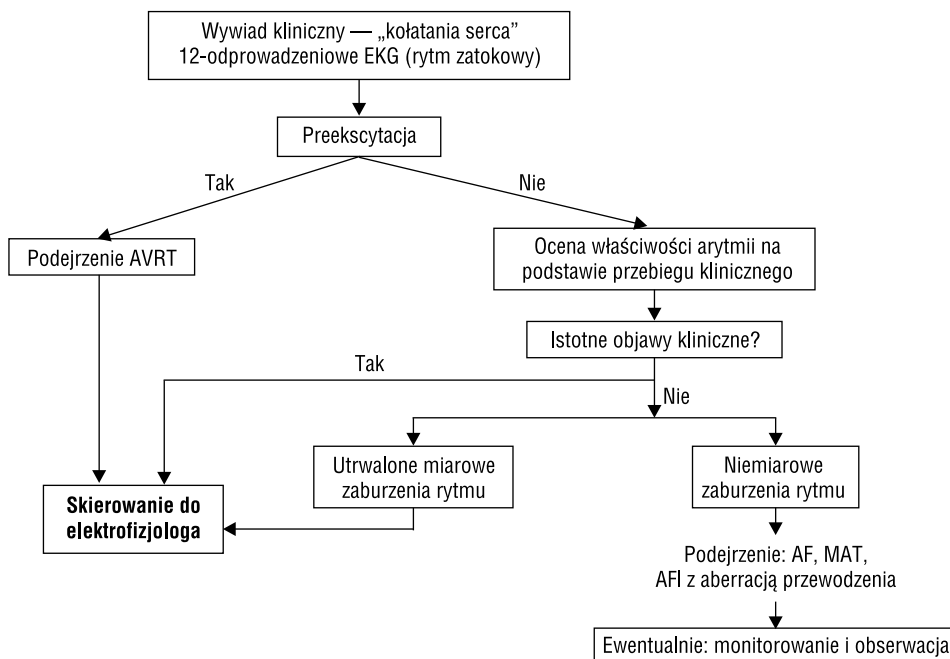
## Wstęp

Tytuł tylko z pozoru jest prowokacyjny. Ponieważ przezskórna ablacja przewyższa skutecznością i bezpieczeństwem leczenie farmakologiczne,

wspólne wytyczne Europejskiego i Amerykańskich Towarzystw Kardiologicznych (*European Society of Cardiology* [ESC], *American College of Cardiology* [ACC], *American Heart Association* [AHA]) ustanowiły ją metodą referencyjną w leczeniu częstoskurczów z wąskimi zespołami QRS (ryc. 1). Należy wyraźnie podkreślić, że obecnie metoda ta jest łatwo dostępna, a jej pozornie wysokie koszty zwracają się średnio po 3 latach (uwzględniając jako alternatywę stałą farmakoterapię i okresowe hospitalizacje z powodu napadów częstoskurczu). Mimo ewidentnych wskazań do konsultacji elektrofizjologicznej (ryc. 1), większość pacjentów nie jest na nią kierowana.

---

Adres do korespondencji: Dr med. Edward Koźluk  
I Katedra i Klinika Kardiologii  
Akademii Medycznej w Warszawie  
ul. Banacha 1a, 02–097 Warszawa  
tel. 0602 596 389; faks (022) 599 19 57  
e-mail: [ekozluk@vp.pl](mailto:ekozluk@vp.pl)



**Rycina 1.** Algorytm postępowania z chorym z kołataniem serca (na podstawie standardów ESC/ACC/AHA z 2006 r.). Większość dróg prowadzi do elektrofizjologa, który podejmuje ostateczną decyzję o wskazaniach do ablacji

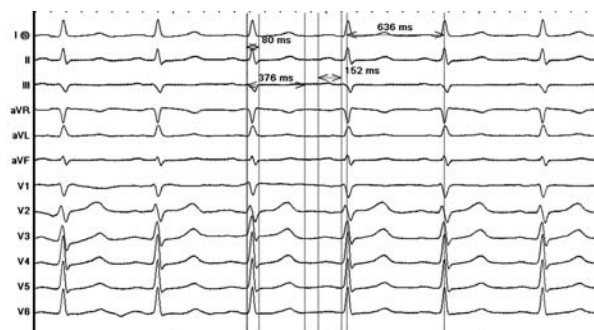
Jeżeli doda się do tego, że ta forma leczenia istotnie poprawia komfort życia pacjenta, znacznie lepiej niż metody alternatywne, to tytułowe pytanie o miejsce leków antyarytmicznych staje się zasadne.

W obecnym artykule autorzy chcą w pierwszej kolejności przybliżyć na podstawie opisu przypadku metodę ablacji, następnie w krótkiej dyskusji zaprezentować stanowisko ESC/ACC/AHA na temat metod leczenia częstoskurczów z wąskimi zespołami QRS.

### Opis przypadku

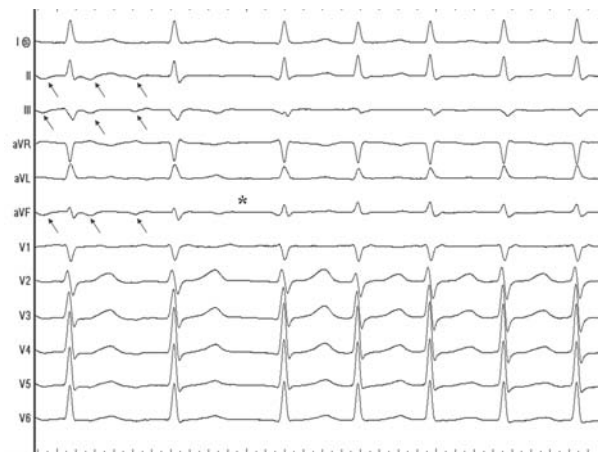
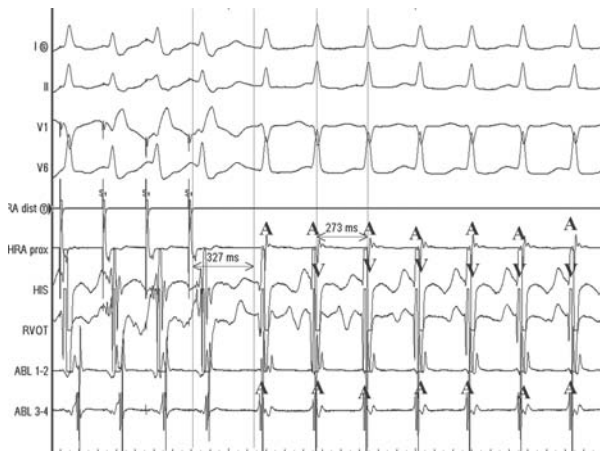
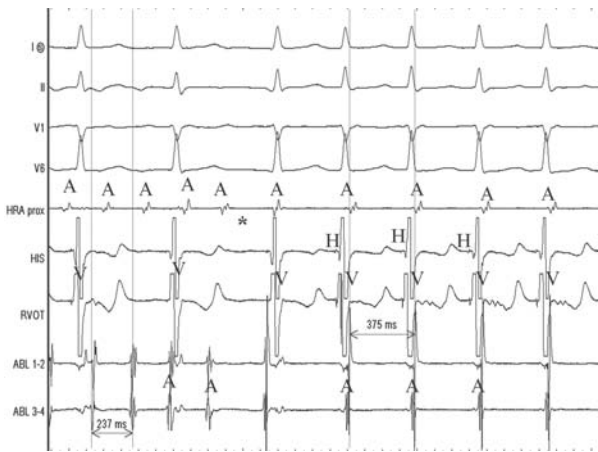
Pacjentkę w wieku 45 lat z prawidłowym spoczynkowym EKG (ryc. 2) i wieloletnimi napadami częstoskurczów z wąskimi zespołami QRS, z którymi kilkakrotnie wiązała się pełna utrata przytomności, przyjęto do Kliniki Kardiologii Akademii Medycznej w Warszawie w celu wykonania ablacji podłoża arytmii. Syna pacjentki z tą samą formą arytmii poddano ablacji drogi wolnej w tym samym dniu.

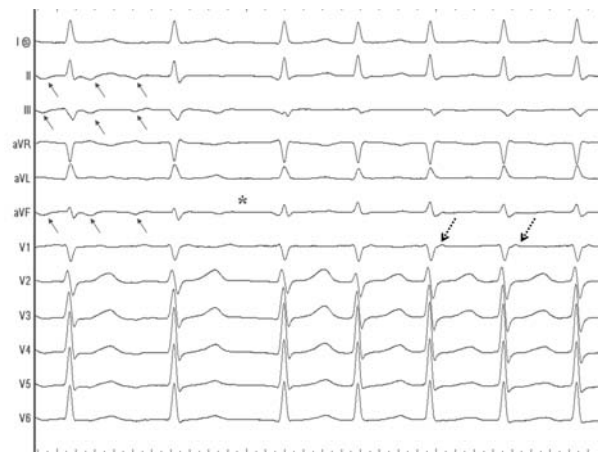
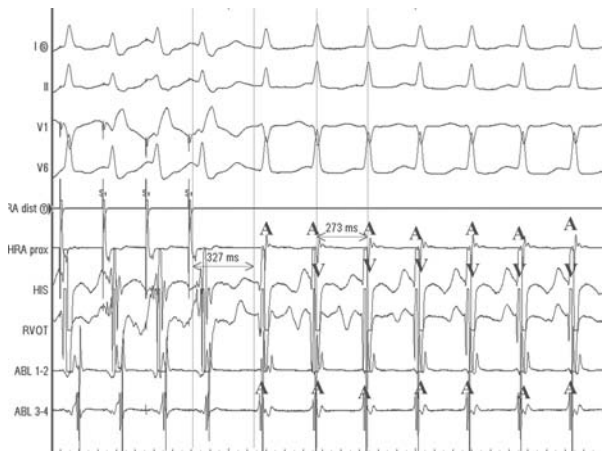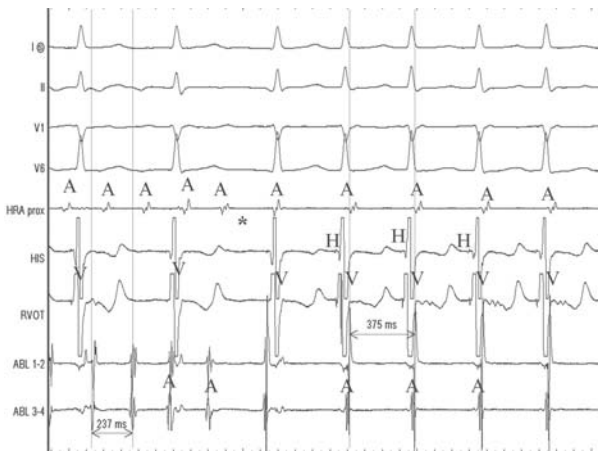
W znieczuleniu miejscowym przez prawą żyłę udową wprowadzono elektrody diagnostyczne do górnej części prawego przedsionka oraz w okolice pęczka Hisa (z możliwością stymulacji drogi odpływu prawej komory). Na czas badania elektrofizjologicznego elektrodę ablacyjną wprowadzono do zatoki wieńcowej (patrz: ryc. 8).

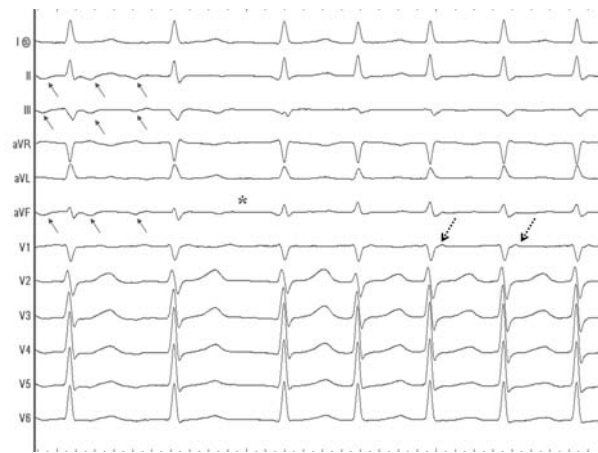
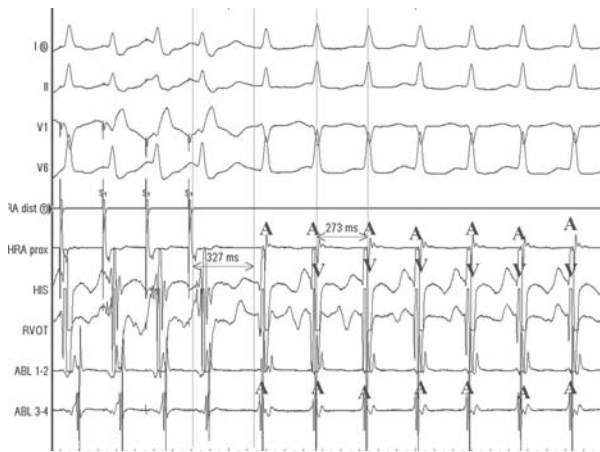
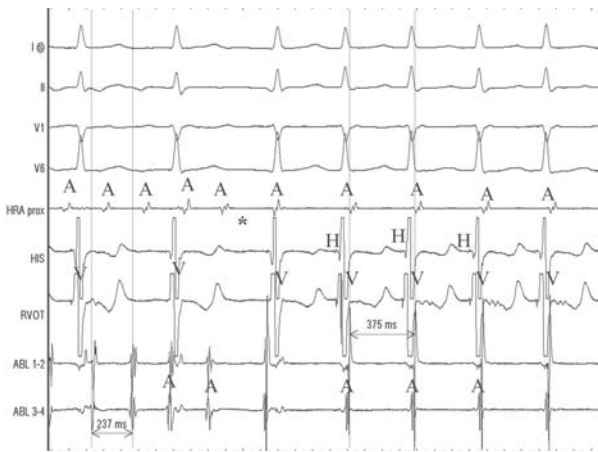


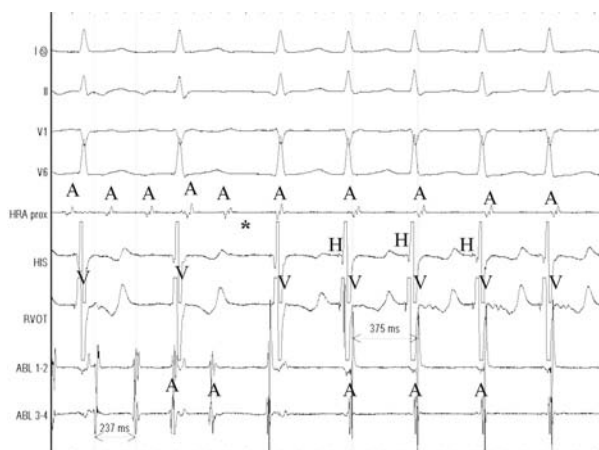
**Rycina 2.** EKG wyjściowe: rytm zatokowy miarowy 94/min (tachykardia zatokowa spowodowana emocją przed zabiegiem). PR — 152 ms, QRS — 80 ms, QT — 376 ms, QTc — 470 ms. Zapis w granicach normy

W badaniu elektrofizjologicznym wykluczono obecność dodatkowego szlaku przedsionkowo-komorowego zarówno w kierunku zstępującym, jak i wstecznym. Punkt Wenckebacha (maksymalne przewodzenie 1:1 przez fizjologiczne łącze przedsionkowo-komorowe) 188/min (w kierunku wstecznym 200/min). Podczas stymulacji programowanej w rytmie podstawowym 130 i 150/min sprzężenia 240 i 250 ms wyzwały typowe trzepotanie przedsionków z przewodzeniem 2:1 (rytm komór 126/min), które po kilku ewolucjach przechodziło w nawrotny częstoskurcz węzłowy 160–170/min (ryc. 3 i 4). Podczas wlewu isoproterenolu stwierdzono skok w stymulacyjnej krzywej przewodzenia

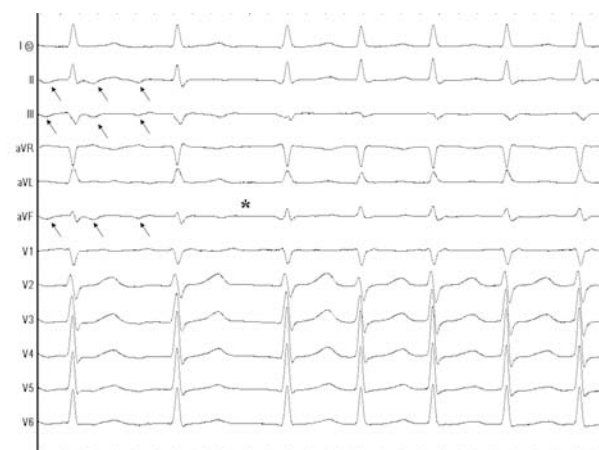




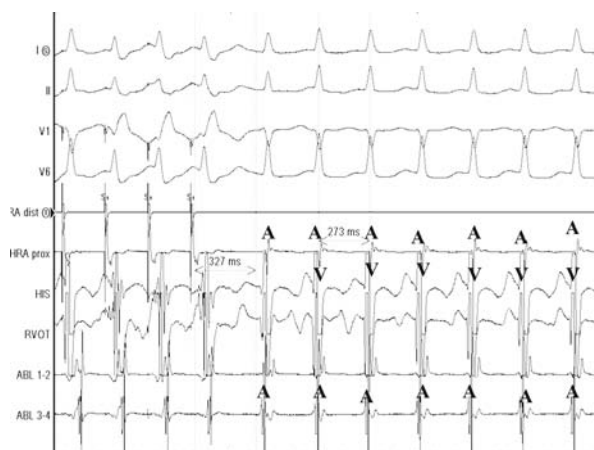




**Rycina 3.** Trzepotanie przedsionków (z przewodzeniem przedsionkowo-komorowym 2:1) przechodzące (gwiazdka) w nawrotny częstoskurcz węzłowy 161/min. I, II, V1, V6 — odprowadzenia powierzchniowego EKG, HRA — elektrogram z górnej części prawego przedsionka, HIS — zapis z elektrody w okolicy pęczka Hisa, RVOT — zapis z elektrody w drodze napływu prawej komory, ABL — zapis z elektrody ablacyjnej umieszczonej w zatoce wieńcowej, A — elektrogram przedsionkowy, H — elektrogram pęczka Hisa, V — elektrogram komory



**Rycina 4.** Zapis klasycznego EKG z epizodu z ryciny 3. Czarne strzałki wskazują na fale trzepotania. W typowym trzepotaniu przedsionków fala ta jest ujemna w odprowadzeniach dolnych (II, III, aVF), nie powinna być ujemna w odprowadzeniu I (ujemna fala w tym odprowadzeniu świadczy o lewoprzedmiotowym trzepotaniu przedsionków). Gwiazdką oznaczono miejsce przejścia trzepotania przedsionków w nawrotny częstoskurcz węzłowy. Czerwoną strzałką oznaczono pseudozałamek R' w odprowadzeniu V1 — jest to jedyny element załamek P widoczny w tym zapisie (załamek P i zespół QRS w częstoskurczu węzłowym występują w tym samym czasie; załamek P jako znacznie mniejszy, nieznacznie modyfikuje morfologicznie zespół QRS)

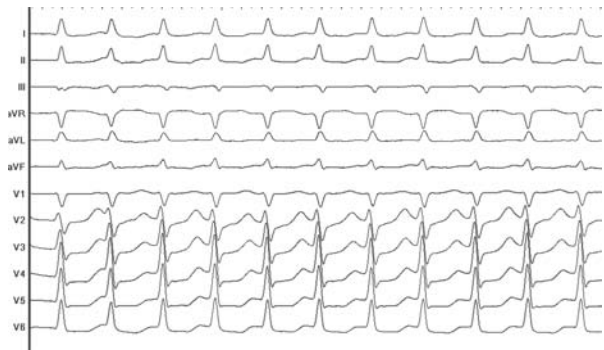
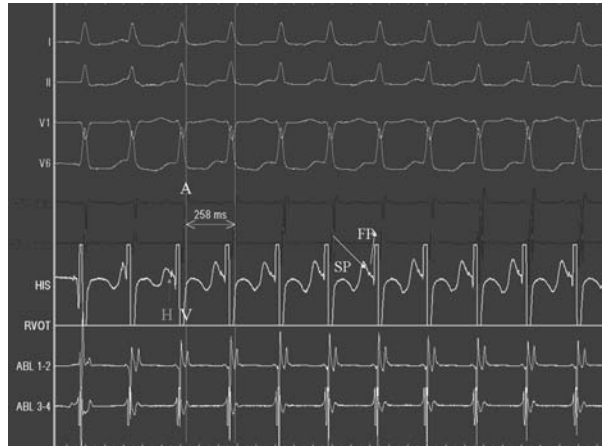



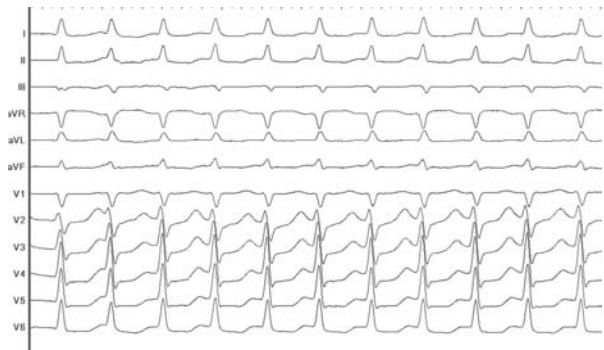
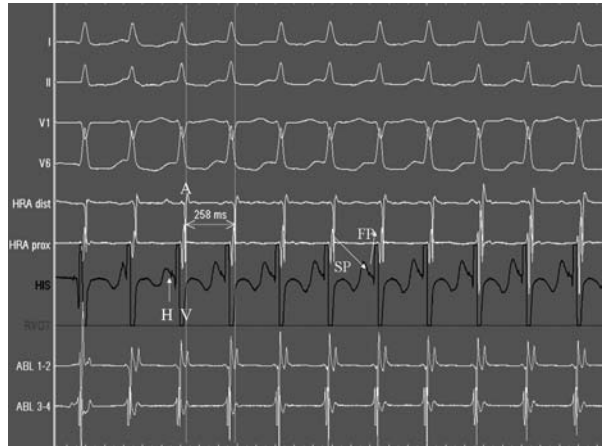

**Rycina 5.** Podczas wlewu isoproterenolu szybka stymulacja przedsionków wyzwała nawrotny częstoskurcz węzłowy 220/min (cykl 273 ms). Arytmia rozpoczyna się długim odstępem PR — 327 ms (refrakcja drogi szybkiej, przewodzenie tylko drogą wolną). Przewodzenie wsteczne drogą szybką odpowiada za jednoczesną aktywację komór (V) i przedsionków (A)

przedsionkowo-komorowego (gwałtowne wydłużenie odstępu AH i wtórne do niego wydłużenie odstępu PR przy skróceniu sprzężenia dodatkowego o 10 ms) — okres refrakcji drogi szybkiej węzłowej wynosił 320 ms. Okres refrakcji wolnej drogi węzłowej był krótszy od okresu refrakcji przedsionka. Wyzwalano nawrotny częstoskurcz węzłowy 210–233/min (ryc. 5–7), przerywany szybką stymulacją komór.

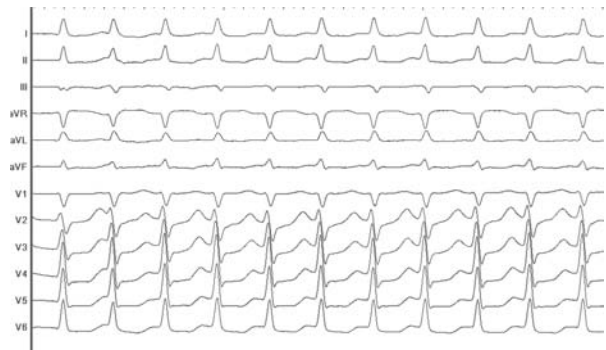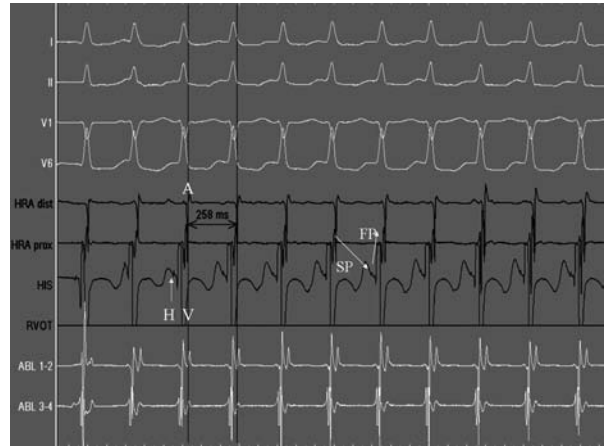

Wysunięto elektrodę ablacyjną z zatoki wieńcowej. Między jej ujściem a zastawką trójdziałną, czyli u podstawy trójkąta Kocha (ryc. 8), wykonano 4 aplikacje prądu RF. Podczas ostatniej z nich wzbudzano rytm węzłowy świadczący o oddziaływaniu na wolną drogę węzłową (ryc. 9). Sumaryczny czas aplikacji prądu RF wyniósł 2 min 27 s (z czego 1:30 przypadało na aplikację leczniczą).


Kontrolne badanie elektrofizjologiczne (podczas wlewu isoproterenolu i bez niego) wykonywano w czasie 20 min od zakończenia skutecznej aplikacji. Stwierdzono cechy głębokiej modyfikacji drogi wolnej, dzięki której nie wyzwalano nawrotnego częstoskurczu węzłowego. Krótkimi sprzężeniami wyzwalano samoograniczające się trzepotanie i migotanie przedsionków o maksymalnym czasie trwania 28 s (nieistotne klinicznie — znaczenie prognostyczne ma wyzwalanie tego typu arytmii trwających > 30 s). Sumaryczny czas zabiegu wyniósł 130 min, czas skopii RTG 8 min 33 s. Zabieg wykonano w osłonie antybiotykowej. W czasie zabiegu podano 1000 j.m. heparyny.







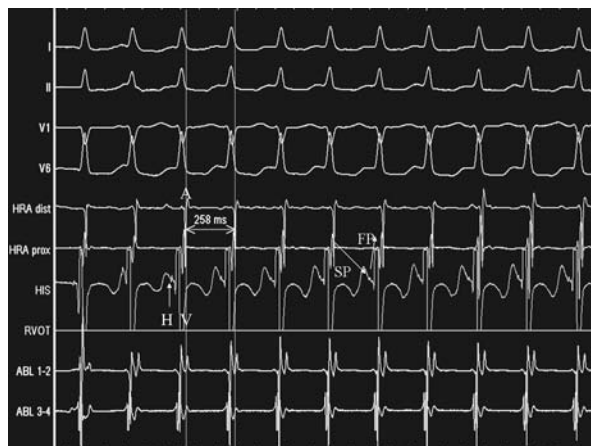




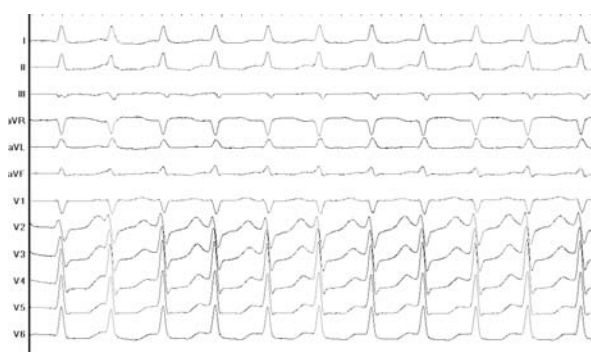**Rycina 6.** Model nawrotnego częstoskurczu węzłowego. Tło stanowi wycinek anatomiczny prawego przedsionka obejmujący tzw. trójkąt Kocha (oznaczony białymi, przerywanymi liniami), którego granicę stanowią trójkąt włóknisty prawy, czyli miejsce przenikania pęczka Hisa (HBE) przy górnym biegunie zastawki trójdzielnej, płatek przegrodowy zastawki trójdzielnej (TV), ścięgno Todara (TT) (przebiega od trójkąta włóknistego prawego do zastawki żyły głównej dolnej), linia łącząca te dwa ramiona na poziomie ujścia zatoki wieńcowej (CS). W okolicach zatoki wieńcowej znajduje się tylnodolny dostęp do węzła przedsionkowo-komorowego określany terminem drogi wolnej (SP), przy pęczku Hisa do węzła dochodzi dostęp przednio-górny, określany jako droga szybka (FP). W przypadku pobudzenia dodatkowego, które natrafi na okres refrakcji drogi szybkiej, aktywacja przewodzona jest tylko drogą wolną (na rycinie zaznaczona jest jako „droga zewnętrzna — czarna strzałka rozpoczynająca się poniżej ujścia zatoki wieńcowej). Aktywacja przechodzi przez węzeł przedsionkowo-komorowy i dociera do wrażliwej już na pobudzenie drogi szybkiej (czerwona strzałka i brązowy fragment pętli). Poprzez przedsionek pobudza następnie drogę wolną (zewnętrzną lub jak na schemacie wewnętrzną — niebieski fragment pętli). Dalsze krążenie po tej pętli jest przyczyną nawrotnego częstoskurczu węzłowego

Ponieważ w czasie rytmu zatokowego przewodzenie zstępujące odbywa się poprzez drogę szybką, ablacja drogi wolnej nie wpływa na zapis EKG (ryc. 10). U pacjenta z nawrotnym częstoskurczem węzłowym zapis klasycznego EKG podczas rytmu zatokowego zarówno przed ablacją, jak i po niej nie odbiega od normy (o ile nie współistnieje inna choroba).

W kolejnej dobie po zabiegu po kontroli miejsc wkluc pacjenta wypisano do domu z zaleceniem wykonania kontrolnego monitorowania EKG

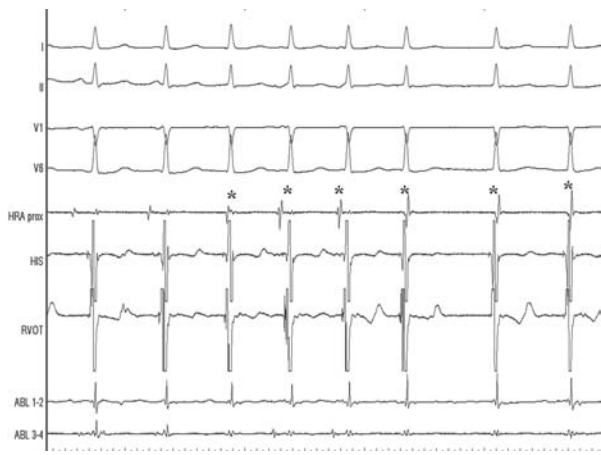
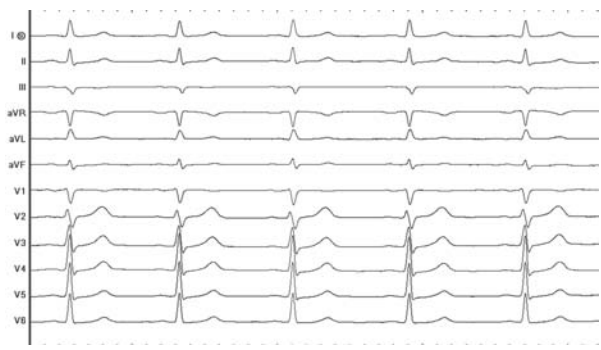
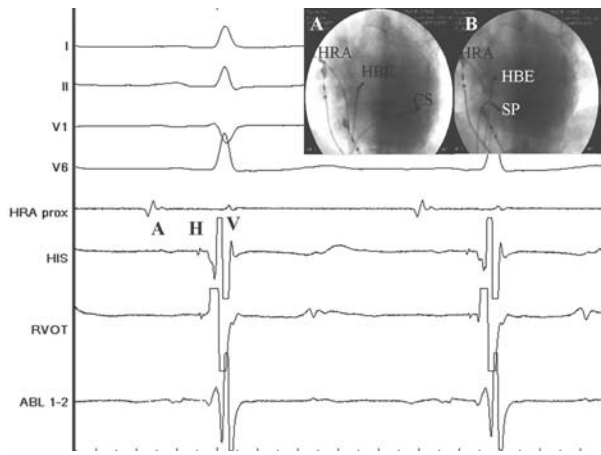


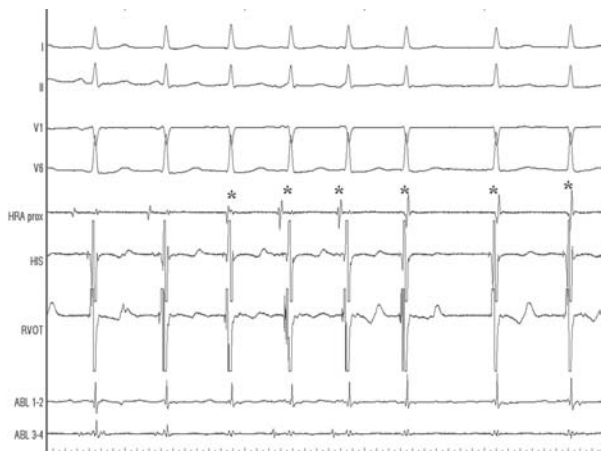
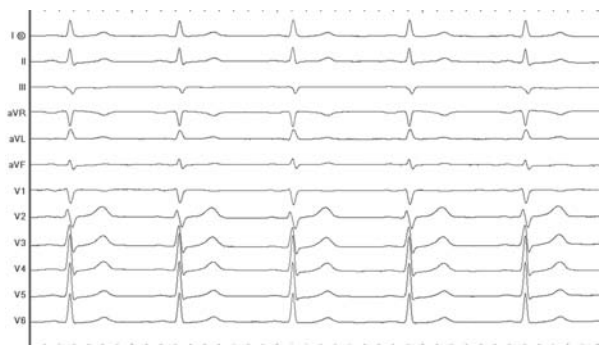
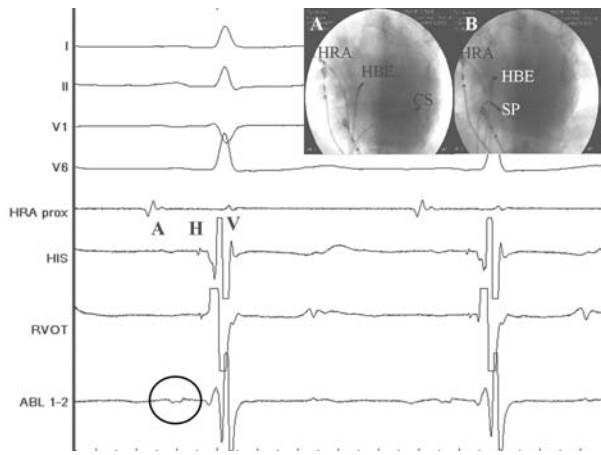
**Rycina 7.** Zapis wewnątrzsercowy (do odniesienia ze schematem z ryciny 6) podczas nawrotnego częstoskurczu węzłowego. Białe kanały I, II, V1, V6 — odprowadzenia EKG powierzchniowe. Kanały zielone HRA — odprowadzenia wewnątrzsercowe (lokalna aktywacja) z górnej części prawego przedsionka (A), kanał czerwony HIS — zapis z okolicy pęczka Hisa [rejestrowany jest lokalny potencjał przedsionka (A), pęczka Hisa (H), komory (V)]. Biały kanał ABL — lokalny zapis z elektrody ablacyjnej umieszczonej w zatoce wieńcowej. Zgodnie z modelem opisanym na rycinie 6 przewodzenie od A (panel zielony) do H (niebieska strzałka) odbywa się drogą wolną (SP), przewodzenie wsteczne drogą szybką (FP). Z powodu wstecznego przewodzenia drogą szybką załamek A i V (aktywacja przedsionka i komory) występują jednocześnie i są poprzedzone załamekiem H

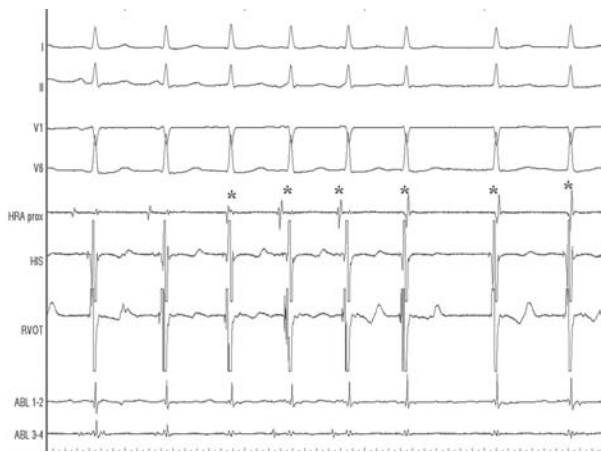
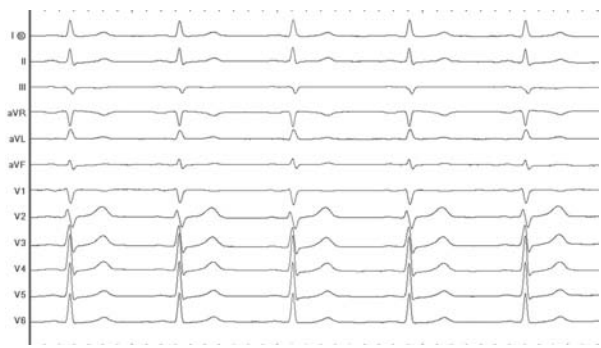
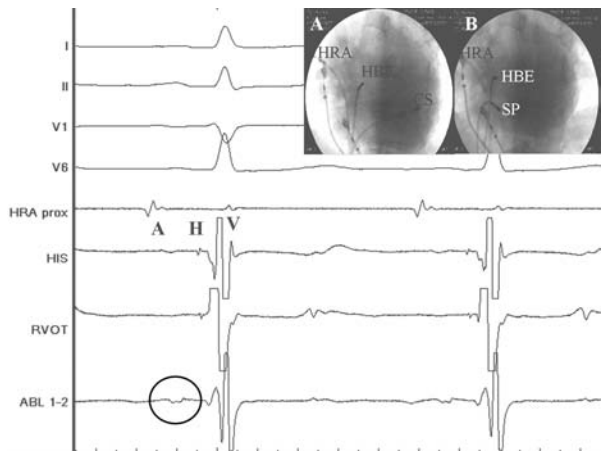


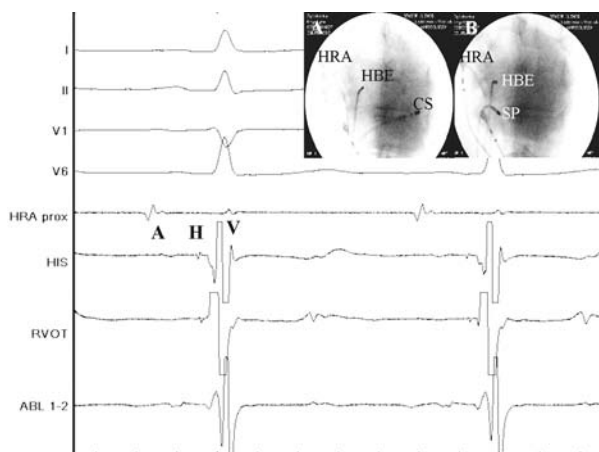**Rycina 8.** Powierzchniowe EKG z fragmentu zapisu z ryciny 7. W częstoskurczu węzłowym zwykle trudno doszukać się załameków P (są ukryte w zespołach QRS)

metodą Holtera miesiąc po zabiegu. Wynik badania mieścił się w granicach normy. W czasie 10-miesięcznej obserwacji zarówno u pacjentki, jak i u jej syna nie wystąpiły zaburzenia rytmu serca ani omdlenia.

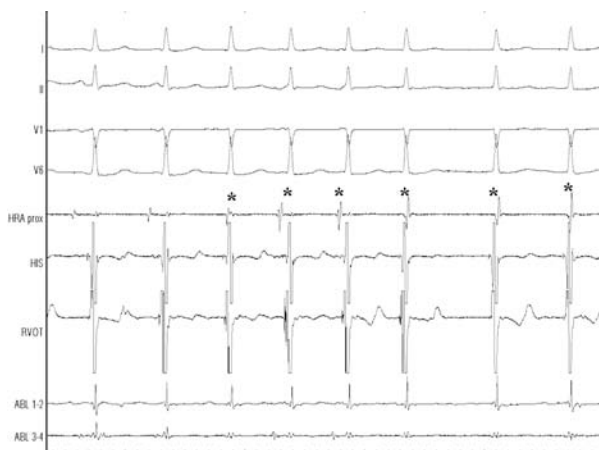




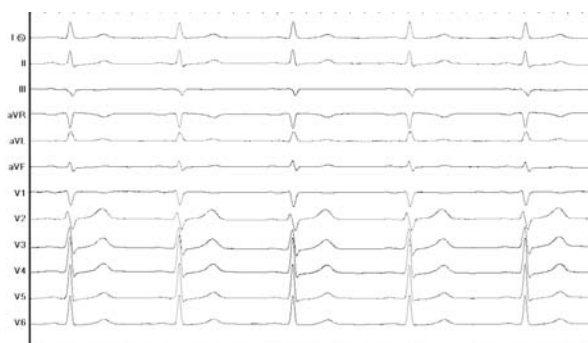



**Rycina 9.** Elektrogram z miejsca skutecznej ablacji. Na elektrodzie ablacyjnej widoczny typowy dla drogi wolnej niskoamplitudowy, „rozciągnięty” potencjał przedsionkowy (otoczony czerwoną obwódką) i duży załamek komorowy (V). Powyżej zapis z elektrody z okolic pęczka Hisa: lokalny elektrogram przedsionka (A), pęczka Hisa (H) i komory (V). Powyżej zapis z górnej części prawego przedsionka, nad którym są odprowadzenia powierzchniowego EKG. Obraz RTG A — projekcja lewoskośna (LAO 30) podczas badania elektrofizjologicznego: HRA — elektroda w górnej części prawego przedsionka, HBE — elektroda w okolicy pęczka Hisa (górný biegun zastawki trójdzielnej — wierzchołek trójkąta Kocha), CS — elektroda w zatoce wieńcowej (poziom podstawy trójkąta Kocha). Obraz RTG B — ta sama projekcja podczas skutecznej ablacji. SP — elektroda ablacyjna w miejscu drogi wolnej. Tej lokalizacji odpowiada prezentowany zapis wewnątrzsercowy



**Rycina 10.** Wzbudzany prądem RF (ciepłem) rytm węzłowy będący najczulszym wskaźnikiem skutecznej ablacji. Gwiazdką oznaczono pobudzenia przedsionkowe występujące jednocześnie z aktywacją komór. W przeciwieństwie do częstoskurczu rytm ten jest niemierny. Powinien być również wolniejszy. Zjawiska tego nie obserwuje się podczas krioablacji



**Rycina 11.** EKG po zabiegu. Zapis w granicach normy. Od zapisu z ryciny 2 (przed zabiegiem) różni się jedynie wolniejszym rytmem (ustąpiły emocje). Ablacja drogi wolnej nie ma wpływu na spoczynkowe EKG. Zapobiega jedynie w sposób trwały napadom częstoskurczu

## Omówienie

Nawrotny częstoskurcz węzłowy jest najczęstszym miarowym częstoskurczem z wąskimi zespołami QRS. Występuje częściej u kobiet. Istnieją pojedyncze doniesienia o rodzinnej formie choroby. Podłożem częstoskurczu jest zróżnicowanie elektrofizjologiczne dostępu do węzła przedsionkowo-komorowego: górnego, zwanego drogą szybką węzłową, oraz dolnego, zwanego drogą wolną (ryc. 11). Zwykle droga szybka ma dłuższy okres refrakcji. Jeżeli wystąpi pobudzenie dodatkowe przedsionkowe, kiedy droga szybka jest w refrakcji, aktywacja przewodzona jest jedynie drogą wolną. Dociera ona poprzez część zbitą węzła przedsionkowo-komorowego do pęczka Hisa, którym dalej wędruje do komór oraz do drogi szybkiej, której refrakcja uległa już zakończeniu. Drogą szybką wraca do przedsionka, którym dociera do drogi wolnej, zamykając pętlę *reentry* (ryc. 6 i 11).

Istnieją dwa „wąskie gardła” w obrębie pętli częstoskurczu, które można zniszczyć przy użyciu przezskórnej ablacji: droga wolna i droga szybka. Droga szybka znajduje się bliżej pęczka Hisa, stąd w mniej wprawnych rękach ryzyko powikłania w postaci bloku przedsionkowo-komorowego jest tam większe (ok. 6% wobec drogi wolnej 2%). W doświadczonych ośrodkach ryzyko bloku podczas ablacji każdej z tych dróg jest mniejsze niż 1%. Jest to jedyne istotne powikłanie przy tego typu zabiegach, przy czym, nawet gdy wystąpi, uwalnia ono pacjenta od napadów częstoskurczu.

Wobec wyższego bezpieczeństwa ablacji w porównaniu z lekami antyarytmicznymi (z których wszystkie mają swój potencjał toksyczny i proarytmiczny) standardy ESC/ACC/AHA traktują ją jako

**Tabela 1.** Przygotowanie pacjenta do ablacji

- 
1. SZCZEPNIENIE PRZECIWI WZW typu B (pełny cykl obejmuje 3 dawki, do zabiegu niezbędne są 2 z nich). W sytuacjach zagrożenia życia, przy świadomej zgodzie chorego, można nie czekać na drugą dawkę szczepienia.
  2. ZGŁOSZENIE PACJENTA DO OŚRODKA ELEKTROFIZJOLOGICZNEGO (w przypadku Kliniki Kardiologii Akademii Medycznej w Warszawie faksem (022) 599 19 57 lub pocztą elektroniczną: [ekoźluk@vp.pl](mailto:ekoźluk@vp.pl), [ekoźluk@amwaw.edu.pl](mailto:ekoźluk@amwaw.edu.pl)) zawierające:
    - A. Dane pacjenta (imię, nazwisko, adres, PESEL, telefony kontaktowe do pacjenta).
    - B. Krótka epikryza przedstawiająca główny problem, jego nasilenie i choroby współistniejące (może to być karta wypisowa ze szpitala).
    - C. EKG podczas rytmu zatokowego oraz (o ile jest dostępne) w czasie arytmii.
    - D. Wyniki wykonanych badań dodatkowych (najczęściej ECHO serca, wynik 24-godzinnego monitorowania EKG metodą Holtera, jeżeli jest dostępny, inne związane z chorobami współwystępującymi).
    - E. Informacja o terminach szczepień przeciw WZW typu B.
- O terminie zabiegu informuje się pacjenta telefonicznie. Do hospitalizacji związanej z zabiegiem niezbędne jest skierowanie do szpitala.
- 

metodę uprzywilejowaną. Wskazania klasy pierwszej (zgoda ekspertów co do preferowania metody) dotyczą pacjentów z szybką częstością rytmu, źle tolerowaną arytmia (tzn. objawową: zasłabnięcia i utraty przytomności, zawroty głowy, ból w klatce piersiowej, znaczne osłabienie, duszność), z częstymi jej nawrotami lub chorych, którzy nie mogą mieć napadów arytmii (np. pracujący na wysokościach, piloci, kierowcy zawodowi, młode kobiety planujące ciążę). Na podkreślenie zasługują tu szczególnie młode kobiety. Okres ciąży nierzadko nasila arytmie, która dodatkowo zmniejsza przepływ łożyskowy. Dochodzi problem leków antyarytmicznych. W tym okresie większość z nich (poza  $\beta$ -adrenolitykami i lekami blokującymi kanały wapniowe) jest przeciwwskazana. Dlatego lepiej problem definitywnie rozwiązać zanim zaistnieje (wszak profilaktyka jest najwyższą cnotą w medycynie). Dlatego nieco żartobliwie mówi się, że ablacje powinno się wykonać przynajmniej pół roku przed nieplanowaną ciążą.

Pacjentów ze sporadycznymi i dobrze tolerowanymi napadami powinno się poinformować o możliwości leczenia za pomocą ablacji. Jeżeli preferują tę metodę leczenia i mają wskazania do zabiegu, to powinni się zgłosić do ośrodka elektrofizjologicznego. Jeżeli nie wyrażają zgody na ablację, nie ma wskazań do profilaktycznej farmakoterapii, a jedynie do doraźnego podawania leków w celu przerwania napadu. Te same zalecenia dotyczą pozostałych pacjentów z częstoskurczami z wąskimi zespołami QRS (poza pacjentami z zespołem WPW, którzy wymagają konsultacji elektrofizjologicznej).

Pacjent po zabiegu, po krótkiej rekonwalescencji związanej z procesem gojenia, jest w pełni wyleczony z arytmii. Istnieje około 5-procentowe

ryzyko nawrotu częstoskurczu (zwykle w pierwszych miesiącach, przy czym pierwsze napady są zwykle łagodniejsze). Metoda jest powtarzalna, zatem istnieje możliwość trwałego wyleczenia powyżej 99% pacjentów. W przypadku napadu kołatania serca po ablacji bezcenny jest zapis EKG. Rozstrzyga on, czy mamy do czynienia z nawrotem arytmii, czy wystąpieniem nowej (np. migotanie przedsionków). U niektórych chorych jako kołatania zgłaszane są przedwczesne skurcze dodatkowe przedsionkowe lub komorowe (pacjent kojarzy je z początkiem częstoskurczu).

Pewną alternatywą dla ablacji RF jest przeszczepiona krioabłacja (temperaturą ciekłego azotu). Wiąże się ona z mniejszym ryzykiem bloku całkowitego, przy czym zabieg trwa dłużej i wiąże się z około 10–20-procentową mniejszą skutecznością odległą. W chwili obecnej jest ona również trudniej dostępna.

Przygotowanie pacjenta do zabiegu jest identyczne jak w przypadku chorych z zespołem WPW, jednak dla przypomnienia przedstawiono je w tabeli 1. Ponieważ zabieg należy do stosunkowo łatwych i krótkich (zwykle mieści się w granicach 1,5–2,5 h), w wielu ośrodkach (również w ośrodku autorów niniejszej pracy) pacjenci nie muszą oczekiwać na niego w kolejce. Czas oczekiwania w zasadzie jest nie dłuższy niż wymaga tego odpowiednie przygotowanie pacjenta (przedstawione w tab. 1).

Osoby zainteresowane poszerzeniem zagadnienia autorzy odsyłają do działu elektrofizjologicznego w „Kardiologii po Dyplomie”. Problem nawrotnego częstoskurczu węzłowego omówiono szczegółowo w numerze 3/2003 r.

**Piśmiennictwo dostępne u autorów**