

# Skuteczne leczenie komorowych zaburzeń rytmu serca za pomocą kontrapulsacji wewnątrzortalnej u pacjenta z ciężką dysfunkcją skurczową lewej komory i angiograficznie prawidłowymi tętnicami wieńcowymi

Deepak Goyal, Sunil K. Nadar, Ben Wrigley, Sudheer Koganti, Prithwish Banerjee

University Hospital of Coventry and Warwickshire (Cardiology), Coventry, Wielka Brytania

Przedrukowano za zgodą z: *Cardiology Journal* 2010; 17, 4: 401–403

## Streszczenie

*Kontrapulsacja wewnątrzortalna (IABP) jest powszechnie stosowaną metodą leczenia zawalu serca powikłanego wstrząsem kardiogennym lub mechanicznymi uszkodzeniami, takimi jak: pęknięcie przegrody komorowej lub mięśnia brodawkowego. Pacjenci odnoszą również korzyść ze stosowania IABP w opornych na leczenie i hemodynamicznie niestabilnych komorowych zaburzeniach rytmu i w niepoddającej się terapii dławicy pozawalowej.*

*W prezentowanym doniesieniu przedstawiono przypadek kliniczny pacjenta z kardiomiopatią rozstrzeniową i angiograficznie prawidłowymi tętnicami wieńcowymi. U chorego wystąpił uporczywy, nawrotowy i niepoddający się leczeniu częstoskurcz komorowy. Po zastosowaniu IABP częstoskurcz natychmiast ustąpił. W konsekwencji pacjentowi wszczepiono kardiowerter defibrylator.*

*Stosowanie IABP przynosi pożądane obniżenie napięcia ściany lewej komory i obciążenia następczego (afterload). Zmiany te mogą zmniejszać pobudliwość komórek miokardium i w konsekwencji prowadzą do zmniejszenia ryzyka wystąpienia arytmii. Leczenie za pomocą IABP jest relatywnie bezpieczne i należy je rozważyć u chorych z opornymi na terapię komorowymi zaburzeniami rytmu serca, również tymi niezwiązanymi z niedokrwieniem. (Folia Cardiologica Excerpta 2010; 5, 6: 371–374)*

**Słowa kluczowe: kontrapulsacja wewnątrzortalna, częstoskurcz komorowy**

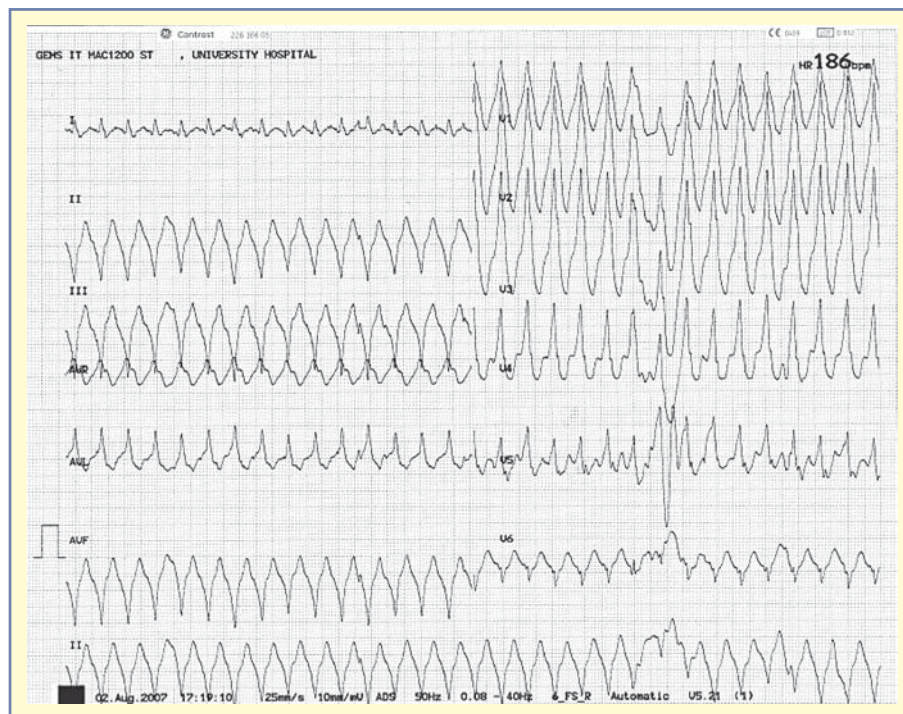
## Wstęp

Komorowe zaburzenia rytmu serca, takie jak częstoskurcz komorowy (VT, *ventricular tachycardia*) i migotanie komór (VF, *ventricular fibrillation*),

często występują u pacjentów z zaburzoną czynnością komór [1]. Obecność VF wiąże się z załamaniem hemodynamicznym i wymaga zastosowania niezwłocznej defibrylacji. Częstoskurcz komorowy natomiast może przebiegać ze stabilnym ciśnieniem

**Adres do korespondencji:** Dr. Sunil Nadar, Department of Cardiology, University Hospital of Coventry and Warwickshire, Clifford Bridge Road, Coventry CV 2 2DX, Wielka Brytania, tel.: +44 7808165715, e-mail: sunil.nadar@heartofengland.nhs.uk

Tłumaczenie: lek. Michał Bohdan



Rycina 1. Elektrokardiogram, na podstawie którego rozpoznano częstoskurcz komorowy

tętnicznym. Obie arytmie często powstają w mechanizmie *reentry* w obrębie obszaru wcześniejszego zawału serca lub blizny pozawałowej. U pacjentów z kardiomiopatią rozstrzeniową arytmie mogą wynikać z nieprawidłowych dróg przewodzenia oraz niewłaściwego potencjału czynnościowego w sercu, które są spowodowane rozciągnięciem, uszkodzeniem i zwłóknieniem miokardium [2, 3]. Jeśli VT nawraca i utrzymuje się uporczywie przez więcej niż 12 godzin, pomimo powtarzanych działań terapeutycznych zmierzających do jego usunięcia, określa się go jako ustawiczny VT. Leki antyarytmiczne można zastosować jako terapię pierwszego rzutu u pacjentów z rozpoznaniem ustawicznego VT. Jeśli leczenie nie przyniesie pozytywnego rezultatu, wskazane jest wykonanie kardiowersji elektrycznej.

Czasami VT nie ustępuje po zastosowaniu powtarzanych kardiowersji elektrycznych i leków antyarytmicznych. Niedokrwienie jest częstą przyczyną ustawicznych komorowych zaburzeń rytmu serca. Niezwłoczne wykonanie przezskórnej interwencji wieńcowej pomaga w wyeliminowaniu arytmii w tych przypadkach. W sytuacji, gdy zlikwidowanie niedokrwienia nie jest możliwe (np. zmiany miażdżycowe nie poddają się leczeniu przezskórnemu) lub gdy nie stwierdza się cech niedokrwienia mięśnia sercowego, można zastosować terapię niekonwencjonalną: stymulację typu *overdrive* lub kon-

trapulsację wewnątrzaoortalną (IABP, *intra-aortic balloon pump*). W prezentowanym doniesieniu przedstawiono przypadek VT pochodzenia nieniedokrwiennego, który był oporny na różne leki antyarytmiczne i został przerwany dopiero po zastosowaniu IABP.

### Przypadek kliniczny

Pacjenta w wieku 52 lat, chorującego na cukrzycę typu 2 przyjęto do szpitala. Przy przyjęciu chory skarżył się na złe samopoczucie i narastające trudności z oddychaniem. Na podstawie EKG rozpoznano u niego VT (o częstości ok. 270–300/min, monomorficzny i z patologicznym odchyleniem osi elektrycznej serca w lewo:  $-75^\circ$ ) (ryc. 1), a klinicznie stwierdzono i potwierdzono radiologicznie obrzęk płuc. Na podstawie wykonanej gazometrii krwi tętniczej rozpoznano niewydolność oddechową typu 2 z kwasicą [pH: 7,20; pCO<sub>2</sub>: 9,45 kPa (norma 4,5–6 kPa); pO<sub>2</sub>: 9,06 kPa (norma 10–13 kPa); HCO<sub>3</sub>: 16,4 mmol/l (norma 20–24 mmol/l)].

Początkowo podjęto próbę przerwania VT, podając lignokainę i następnie amiodaron dożylnie. Postępowanie to nie przyniosło oczekiwanego rezultatu. Z powodu niewydolności oddechowej i kwasicy pacjenta wentylowano i leczono na oddziale intensywnej opieki medycznej (OIOM). Po wyko-

naniu kardiowersji elektrycznej (150 J, prąd dwufazowy) udało się w przerwać VT. Choremu przywrócono rytm zatokowy i kontynuowano dożylny wlew amiodaronu. W dniu przyjęcia do szpitala u pacjenta stwierdzono nawracające epizody VT, z których każdy został skutecznie przerwany przy użyciu kardiowersji elektrycznej (pojedynczym impulsem prądu dwufazowego 150 J).

Wykonana echokardiografia przyłóżkowa wykazała rozstrzeń lewej komory (LV, *left ventricle*) z uogólnioną hipokinezą i zaburzoną funkcją skurczową LV. Na OIOM u chorego stwierdzono nawracające epizody VT (o podobnej morfologii jak w EKG przy przyjęciu) pomimo podawania amiodaronu we wlewie dożylnym i wyrównania stężenia elektrolitów. Powtarzające się epizody VT wymagały wykonania kolejnych kardiowersji elektrycznych. U pacjenta wykonano w sumie 7 impulsów kardiowersji w ciągu pierwszych 12 godzin pobytu w szpitalu (2 impulsy z godzinną przerwą pomiędzy nimi, potem 3 impulsy w ciągu 1 godziny oraz 2 godziny później kolejne 2 impulsy) i następne 2 impulsy kolejnego dnia. Początkowo VT nie powodował załamania hemodynamicznego (przez większość czasu u chorego utrzymywały się wartości ciśnienia tętniczego powyżej 120/80 mm Hg), nie stwierdzano spadku rzutu minutowego serca ani nie było konieczności stosowania resuscytacji krążeniowo-oddechowej. Jednak kolejne epizody VT spowodowały zmniejszenie wartości ciśnienia tętniczego i podjęto decyzję o leczeniu inotropowym.

U pacjenta stwierdzono podwyższenie stężenia enzymów sercowych [troponina T: 0,19  $\mu\text{g/l}$  (norma < 0,01  $\mu\text{g/l}$ )]. Koronarografia, wykonana w celu wykluczenia niedokrwienia mięśnia sercowego jako przyczyny VT, wykazała prawidłowe naczynia wieńcowe, z globalnie poszerzoną i słabo kurczącą się lewą komorą. W celu poprawy parametrów hemodynamicznych u chorego zastosowano IABP. Tuż przed założeniem IABP ciśnienie tętnicze chorego wynosiło 81/54 mm Hg. Natychmiast po zastosowaniu IABP częstoskurcz komorowy ustąpił, a ciśnienie tętnicze zaczęło wzrastać i przy IABP 1:1 utrzymywało się na poziomie 120/70 mm Hg. Pacjentowi odstawiono leki inotropowe, a następnie IABP. Choremu wszczepiono kardiowerter defibrylator i po kilku dniach wolnych od epizodów VT wypisano do domu.

## Dyskusja

Kontrapulsację wewnątrzaoortálną stosuje się do leczenia opornych arytmii komorowych u pacjentów z chorobą wieńcową oczekujących na rewasku-

laryzację tętnic wieńcowych i stanowi ona zalecenie klasy IIa w wytycznych *American Heart Association/American College of Cardiology* [4]. Nie ma jednak wielu doniesień na temat stosowania IABP u osób z angiograficznie prawidłowymi tętnicami wieńcowymi. Fotopoulos i wsp. [5] wykorzystywali IABP u 21 kolejno przyjętych pacjentów z opornymi na leczenie komorowymi zaburzeniami rytmu serca. U 18 chorych zmiany miażdżycowe w tętnicach wieńcowych były nasilone. Spośród pozostałych 3 pacjentów 2 miało idiopatyczną kardiomiopatię rozstrzeniową, a 1 chorował na amyloidozę. Zastosowanie IABP pozwoliło na stabilizację układu sercowo-naczyniowego u 18 z 21 chorych. U 14 pacjentów zaobserwowano całkowite przerwanie arytmii, natomiast u 4 chorych znacząco zmniejszono częstość występowania komorowych zaburzeń rytmu serca. Dwóch spośród 3 pacjentów z prawidłowymi tętnicami wieńcowymi przeżyło okres obserwacji, a występujące u nich arytmie udało się przerwać dzięki zastosowaniu IABP. U tych 2 osób okres wspomagania krążenia za pomocą IABP wyniósł 3–9 dni. U przedstawianego pacjenta komorowe zaburzenia rytmu zostały opanowane natychmiast po zastosowaniu IABP. Po 2 dniach od włączenia choremu IABP wycofano się z tego leczenia.

U pacjentów z chorobą niedokrwinną serca korzyści ze stosowania IABP w opanowaniu VT polegają na poprawie przepływu krwi przez tętnice wieńcowe i w konsekwencji zmniejszeniu niedokrwienia. U chorych z prawidłowymi tętnicami wieńcowymi mechanizm działania IABP jest mniej poznany. Uważa się, że zastosowanie IABP obniża aktywację układu adrenergicznego, który działa arytmogennie, i w ten sposób zmniejsza się podatność miokardium na występowanie arytmii. Kontrapulsacja wewnątrzaoortálna poprawia skurczowy odpływ krwi z lewej komory i w efekcie zmniejsza naprężenia ścian i zapotrzebowanie lewej komory na tlen. Działanie to poprawia utlenowanie komórek miokardium.

Mechaniczne działanie IABP wywiera prawdopodobnie bezpośredni wpływ na leczenie zaburzeń rytmu serca. Badania przeprowadzone na zwierzętach [6] wykazały, że wraz ze wzrostem obciążenia następczego zwiększa się częstość występowania komorowych pobudzeń ektopowych i tachykardii. Zaobserwowano również, że rozciąganie prawidłowego mięśnia sercowego powoduje skrócenie czasu trwania potencjału czynnościowego serca i wywołuje zwiększoną częstość występowania depolaryzacji spontanicznych [7]. Stosowanie IABP pozwala zmniejszyć obciążenie następcze serca i w efekcie zmniejsza naprężenia ścian i rozszerzoną LV.

Działanie to pozwala zmniejszyć arytmogenność miokardium.

Przedstawiany pacjent cierpiał na oporny na leczenie VT pochodzenia nieniedokrwiennego, który opanowano dzięki zastosowaniu IABP. Kontrapulsacja wewnątrzaoortalna jest relatywnie bezpieczną metodą leczenia [8]. Autorzy prezentowanego doniesienia uważają, że terapię IABP powinno się częściej stosować w leczeniu opornych i nawracających komorowych zaburzeń rytmu, przebiegających z załamaniem hemodynamicznym lub bez niego i niezwiązanych z zaostrzeniem choroby niedokrwiennej serca.

### Oświadczenie

Autorzy nie zgłaszają żadnego konfliktu interesów dotyczącego tej pracy.

### Piśmiennictwo

1. Lo R., Hsia H.H. Ventricular arrhythmias in heart failure. *Cardiol. Clin.* 2008; 26: 381–403.
2. Pogwizd S.M., Schlotthauer K., Li L. Arrhythmogenesis and contractile dysfunction in heart failure. *Circ. Res.* 2001; 88: 1161.
3. Hsia H.H., Marchlinski F.E. Characterization of the electroanatomic substrate for monomorphic ventricular tachycardia in patients with nonischemic cardiomyopathy. *Pacing Clin. Electrophysiol.* 2002; 25: 1114–1127.
4. Ryan T.J., Antman E.M., Brooks N.H. i wsp. ACC/AHA guidelines for the management of patients with acute myocardial infarction. A report of the American College of Cardiology/American Heart Association Task Force on Practice Guidelines (Committee on Management of Acute Myocardial Infarction). *J. Am. Coll. Cardiol.* 1999; 34: 890–911.
5. Fotopoulos G.D., Mason M.J., Walker S. i wsp. Stabilisation of medically refractory ventricular arrhythmia by intra-aortic balloon counterpulsation. *Heart* 1999; 82: 96–100.
6. Hansen D.E., Grig C.S., Hondenghem L.M. Stretch-induced arrhythmias in the isolated canine ventricle. Evidence for the importance of mechano-electrical feedback. *Circulation* 1990; 81: 1094–1105.
7. Deam J.W., Lab M.J. Effects of changes in load on monophasic action potential and segment length of pig heart in situ. *Cardiovasc. Res.* 1989; 43: 887–896.
8. Arceo A., Urban P., Dorsaz P.A. i wsp. In-hospital complications of percutaneous intraaortic balloon counterpulsation. *Angiology* 2003; 54: 577–585.