

Tamponada serca jako powikłanie implantacji elektrod o aktywnej fiksacji

Leszek Popiołek¹, Rajmund Wilczek², Wojciech Krupa³, Jacek Kubica³, Marek Bronisz⁴

¹Oddział Intensywnego Nadzoru Kardiologicznego i Kardiologii Inwazyjnej, Regionalny Szpital Specjalistyczny im. dr. Władysława Biegańskiego w Grudziądzu
²Niepubliczny Zakład Opieki Zdrowotnej Centrum Leczenia Arytmii Serca „CardioPace”
³Klinika Kardiologii, Szpital Uniwersytecki nr 1 im. dr. Antoniego Jurasza w Bydgoszczy
⁴Oddział Kardiologii z Pododdziałem Intensywnego Nadzoru Kardiologicznego i Pracownią Hemodynamiki, Szpital Powiatowy im. dr. Ludwika Błażka w Inowrocławiu

Streszczenie

W pracy zaprezentowano dwa przypadki wystąpienia wczesnej tamponady serca po udanej implantacji stymulatora serca oraz kardiowertera-defibrylatora z użyciem elektrod o aktywnej fiksacji. W obu przypadkach po zabiegu implantacji w badaniu echokardiograficznym ujawniono istotną ilość płynu w worku osierdziowym. U jednej pacjentki nie wykazano perforacji wolnej ściany mięśnia sercowego, wykonano perikardiotomię z następowym 24-godzinnym drenażem worka osierdziowego bez repozycji elektrod. U drugiej chorej wykonano nakłucie worka osierdziowego z drenażem osierdzia, a po potwierdzeniu perforacji wolnej ściany prawej komory, elektrodę reponowano przeznaczyniowo z worka osierdziowego do przegrody międzykomorowej w warunkach kardiochirurgicznej sali operacyjnej.

W niniejszej pracy przeanalizowano możliwe mechanizmy powstania i terapii tamponady serca po implantacji elektrod o aktywnej fiksacji, uwzględniając dane z piśmiennictwa. (Folia Cardiologica Excerpta 2012; 7, 2: 110–114)

Słowa kluczowe: elektrody o aktywnej fiksacji, perforacja mięśnia sercowego, tamponada serca

Wstęp

Ośrodki wszczepiające układy stymulujące serce coraz częściej używają elektrody o aktywnej fiksacji zamiast elektrod o fiksacji biernej. Elektrody o aktywnej fiksacji posiadają specjalną konstrukcję wykręcanej spirali na końcu dystalnym elektrody, która pozwala umocować ją stabilnie do miokardium. Tym samym zapobiegają ich dyslokacji po implantacji, szczególnie w powiększonych jamach serca. Ich zastosowanie skraca czas trwania zabiegu, umożliwia operatorowi wybieranie alternatywnych

miejsc stymulacji serca w zależności od warunków anatomicznych i parametrów elektrofizjologicznych stymulacji oraz pozwala na szybkie uruchomienie pacjenta po zabiegu [1, 2]. Zaletą stosowania tego typu elektrod jest również łatwość ich usunięcia w razie powikłań infekcyjnych lub mechanicznego ich uszkodzenia. Niestety ich implantacja może zwiększać ryzyko powikłań pod postacią perforacji wolnej ściany mięśnia sercowego [3, 4].

Dotychczas opublikowane przypadki wczesnych powikłań implantacji z gromadzącym się płynem w worku osierdziowym bądź tamponadą serca

Adres do korespondencji: Lek. Leszek Popiołek, Oddział Intensywnego Nadzoru Kardiologicznego i Kardiologii Inwazyjnej, Regionalny Szpital Specjalistyczny im. dr. Władysława Biegańskiego w Grudziądzu

po implantacji elektrod o aktywnej fiksacji nie przyniosły ostatecznej odpowiedzi na pytanie, jaki jest mechanizm powyższego zjawiska. W szczególności dotyczy to przypadków bez potwierdzonej perforacji ściany mięśnia sercowego. Nie wyjaśniły również, w jaki sposób można go uniknąć oraz jak należy postępować w przypadku wystąpienia tego typu powikłania. Sytuację dodatkowo komplikują opisywane odległe bezobjawowe perforacje serca (> 1 miesiąca) rozpoznawane w tomografii komputerowej [5, 6]. Odsetek takich przypadków sięga do 15% pacjentów z wszczepionymi stymulatorami i kardioverterami-defibrylatorami, u których wykonano badanie tomograficzne z innych przyczyn [7–9].

Celem niniejszej pracy jest przedstawienie dwóch przypadków wczesnej tamponady serca po implantacji elektrod o aktywnej fiksacji, analiza możliwych mechanizmów powyższego zjawiska, sposobów uniknięcia perforacji wolnej ściany serca oraz leczenia w sytuacji wystąpienia tego typu powikłania z uwzględnieniem danych z piśmiennictwa.

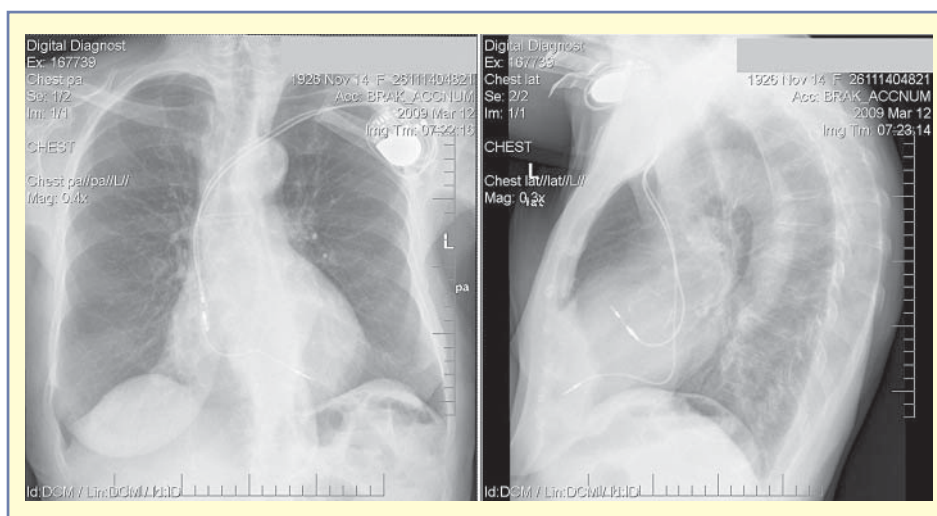
Opis przypadku: pacjent 1

Pacjentkę w wieku 83 lat, po zasłabnięciu bez utraty przytomności w przebiegu bloku przedsionkowo-komorowego II stopnia (AVB, *atrio-ventricular block*) przyjęto na Oddział Kardiologiczny Szpitala im. L. Błazka w Inowrocławiu w trybie pilnym w celu implantacji stymulatora serca. Chora dotychczas leczona z powodu cukrzycy typu 2 oraz nadciśnienia tętniczego. W znieczuleniu miejscowym implantowano jej po stronie lewej układ stymulują-

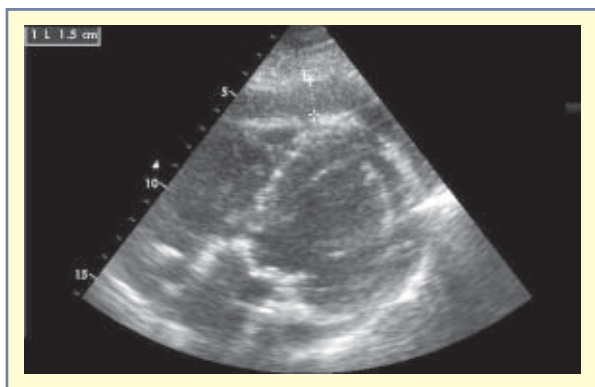
cy firmy Medtronic, stymulator Sensia SEDR01, elektrody o aktywnej fiksacji: przedsionkową typu J 5568 — 53 cm, komorową 5076 — 58 cm. Elektrody wprowadzono z dostępu poprzez żyłę odromieniową, elektrodę przedsionkową umieszczono na przedniej ścianie przedsionka, elektrodę komorową w wierzchołku prawej komory. Parametry elektrod badane podczas zabiegu wynosiły odpowiednio: amplituda załamka P — 3,5 mV, R — 22 mV, próg stymulacji przedsionka 1,5 V/0,5 ms, komory 1,0 V/0,5 ms, oporność elektrody przedsionkowej — 600 Ω , komorowej — 980 Ω .

Wykonane po implantacji RTG klatki piersiowej P-A oraz boczne potwierdziło prawidłowe ułożenie elektrod (ryc. 1). W drugiej dobie po zabiegu chora nagle zasłabła. Nie stwierdzono związku omdlenia ze zmianą pozycji, spadkiem ciśnienia tętniczego oraz z pracą układu stymulującego, którego prawidłowość potwierdzono na podstawie badania EKG oraz kontroli stymulatora.

Wykonano badanie echokardiograficzne, w którym stwierdzono płyn w worku osierdziowym około 15 mm, bez widocznych cech perforacji ściany przedsionka lub komory z prawidłową lokalizacją końcówek elektrod w mięśniu sercowym (ryc. 2). Przez kolejne 2 doby w kontrolnych badaniach echokardiograficznych wykonywanych w odstępach 6-godzinnych obserwowano przyrost płynu w worku osierdziowym do maksymalnie 26 mm bez echokardiograficznych cech tamponady oraz bez niepokojących objawów klinicznych. Jednakże ze względu na spadek wartości hemoglobiny z 11 g/dl do 8,9 g/dl oraz wzrost parametrów nerkowych chora w trze-



Rycina 1. Ułożenie elektrod wkrętowych u pacjentki z płynem w worku osierdziowym po implantacji stymulatora typu DDD

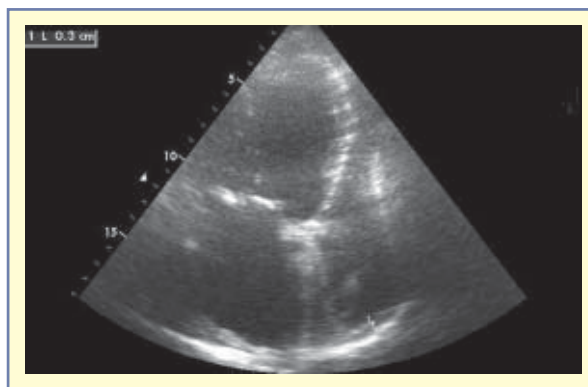


Rycina 2. Przekłatkowe badanie echokardiograficzne. Płyn w worku osierdziowym u pacjentki po implantacji układu stymulującego typu DDD z elektrodami wkłętowymi

kiej dobie po zabiegu implantacji stymulatora z podejrzaniem perforacji mięśnia sercowego została przekazana do ośrodka o wyższej referencyjności: Kliniki Kardiologii Szpitala Uniwersyteckiego nr 1 im. A. Jurasza w Bydgoszczy. Tego samego dnia ze względu na pogarszający się stan ogólny chorej, osłabienie oraz duszność zdecydowano się na punkcję worka osierdziowego, uzyskując 900 ml krwistego płynu. W kolejnym badaniu echokardiograficznym wykonanym po 6 godzinach od punkcji osierdzia wykazano ponowne narastanie płynu w osierdziu do wartości sprzed nakłucia. Chorą po konsultacji kardiologicznej przekazano do Kliniki Kardiologii, gdzie w trybie pilnym wykonano zabieg odbarczenia worka osierdziowego z małego dościa podmostkowego z następowym 24-godzinnym drenażem, uzyskując ostatecznie około 900 ml krwistego płynu. Po usunięciu drenu nie obserwowano w kilkakrotnie powtarzanych badaniach echokardiograficznych narastania płynu w worku osierdziowym. Przejściowa niedokrwiistość nie wymagała leczenia preparatami krwi. Pacjentkę wypisano do domu w stanie ogólnym dobrym. W ambulatoryjnej kontroli układu stymulującego w 1. i 3. miesiącu od zabiegu stwierdzano parametry stymulacji porównywalne do uzyskiwanych w okresie okołoperacyjnym.

Opis przypadku: pacjent 2

Pacjentkę 75-letnią z kardiomiopią pozawalową, z upośledzoną funkcją lewej komory oraz blokiem lewej odnogi pęczka Hisa i utrzymującymi się, mimo optymalnego leczenia, objawami niewydolności serca przyjęto do Kliniki Kardiologii Szpitala Uniwersyteckiego nr 1 im. A. Jurasza w Bydgoszczy w celu implantacji kardiowertera-defibrylatora



Rycina 3. Przekłatkowe badanie echokardiograficzne. Ślad płynu w trakcie drenażu worka osierdziowego u pacjentki z perforacją mięśnia sercowego przez wkłętą elektrodę defibrylującą

z funkcją resynchronizacji (CRT-D, *cardiac resynchronization therapy defibrillator*). Zabieg wszczepienia elektrod wykonano typowo: elektrodę prawokomorową defibrylującą o aktywnej fiksacji firmy St. Jude Medical Durata 7122 — 60 cm wprowadzono przez żyłę odpromieniową, pozostałe elektrody: przedsionkową o aktywnej fiksacji Medtronic 5076 — 52 cm oraz unipolarną lewokomorową Medtronic 4195 — 78 cm przez nakłucie żyły podobojczykowej. Z powodu niezadawalających wartości potencjału fali R poniżej 5 mV dokonywano wielokrotnie zmiany pozycji elektrody defibrylującej, umieszczając ją ostatecznie w wierzchołku prawej komory. Uzyskane parametry elektrod wynosiły odpowiednio: amplituda załamka P — 2,4 mV, fala R prawej komory — 12,6 mV, fala R lewej komory — 4,4 mV, próg stymulacji przedsionka 1,2 V/0,5 ms, komory prawej 1,6 V/0,5 ms, komory lewej 0,4 V/0,5 ms, oporność elektrody przedsionkowej — 665 Ω , prawokomorowej — 545 Ω , lewokomorowej 550 Ω .

W końcowej fazie zabiegu obserwowano spadek ciśnienia tętniczego ze 120/80 mm Hg na 90/60 mm Hg z towarzyszącą dusznością. W wykonanym w trybie pilnym śródoperacyjnym badaniu echokardiograficznym wykazano płyn w worku osierdziowym maksymalnie 8 mm. Z powodu złego stanu ogólnego chorej odstąpiono od wykonania testu defibrylacji migotania komór.

W pierwszej dobie po zabiegu stwierdzono przyrost płynu w worku osierdziowym do maksymalnie 15 mm, jak również zaburzenia stymulacji i czuwania elektrody prawokomorowej: próg stymulacji > 8 V/1,5 ms, potencjał fali R 1–1,5 mV). W wykonanej skopi RTG stwierdzono dyslokację końcówki elektrody defibrylującej przez wierzchołek

prawej komory do worka osierdziowego. Wykonano punkcję osierdza, pozostawiając dren w worku osierdziowym, uzyskując 250 ml krwi. Odbarczenie pozwoliło uzyskać poprawę kliniczną stanu ogólnego chorej. Nie obserwowano przyrostu płynu w worku osierdziowym w kolejnych badaniach echokardiograficznych (ryc. 3).

W trzeciej dobie od zabiegu implantacji urządzenia zdecydowano się na repozycję elektrody prawokomorowej w zabezpieczeniu kardiochirurgicznym na bloku operacyjnym Kliniki Kardiochirurgii. Zabieg wykonano w znieczuleniu miejscowym, przemieszczając elektrodę z osierdza do przegrody międzykomorowej. Przebiegł on bez żadnych komplikacji. Drenaż worka osierdziowego utrzymano przez 4 doby, uzyskując około 150 ml krwi. Po tym czasie dren usunięto i nie obserwowano narastania płynu w worku osierdziowym, a jego ilość w dniu wypisu wynosiła maksymalnie 5 mm za tylną ścianą lewej komory. Pacjentka została wypisana ze szpitala w stanie ogólnym dobrym z zaleceniami dalszej j kontroli w poradni.

Dyskusja

Tamponadę serca wynikającą z dokonania perforacji mięśnia sercowego przez aktywne elektrody przeżyłne należy zaliczyć do rzadkich powikłań zabiegów implantacji układów stymulujących serca.

Zgodnie z danymi z piśmiennictwa odsetek perforacji dla zabiegów implantacji stymulatorów serca wynosi 0,1–0,8% oraz do 5,2% w przypadku implantacji wszczepialnych kardioverterów-defibrylatorów serca [6]. Prace publikowane w latach 90. raportowały większą częstość przypadków powikłań pod postacią perforacji z użyciem elektrod zarówno o pasywnej, jak i aktywnej fiksacji, co z pewnością wynikało z większej sztywności i twardości używanych elektrod.

Perforację mięśnia sercowego przez elektrody przeżyłne można podzielić umownie na powikłania: wczesne ujawniające się w trakcie zabiegu lub do kilku godzin bądź dni po zabiegu oraz odległe dające objawy nawet po wielu tygodniach i miesiącach. Należy jednocześnie nadmienić, że mimo wystąpienia perforacji objawy kliniczne mogą być skąpe bądź w ogóle nie występują, co dodatkowo utrudnia diagnostykę [7].

Nie opracowano dotychczas jednolitych algorytmów postępowania w przypadku perforacji mięśnia sercowego przez elektrody przeznaczyniowe, dlatego też każdy przypadek musi być traktowany indywidualnie z uwzględnieniem wielu czynników, np. techniki implantacji, liczby wykonanych prób fiksacji elektrod oraz warunków anatomicznych,

w tym wielkości jam serca, wieku chorego i chorób współistniejących.

Przedstawione w artykule przypadki są przykładem wczesnych perforacji dających w konsekwencji tamponadę serca z bezpośrednim zagrożeniem życia. W obu sytuacjach udało się uniknąć operacji z otwarciem klatki piersiowej, stosując oszczędzające zabiegi ograniczające się do drenażu osierdza w pierwszym przypadku oraz drenażu i repozycji elektrody w drugim.

Prawdopodobnym mechanizmem powstania istotnej ilości płynu w worku osierdziowym u pierwszej pacjentki mogła być częściowa perforacja mięśnia sercowego. Nie można również wykluczyć drażnienia osierdza przez końcówkę spirali elektrody wystającej do osierdza, powodującego wysiękowe zapalenie osierdza [10]. Perikardiotomia z odbarczeniem i czasowym drenażem worka osierdziowego zapewniła stabilizację hemodynamiczną i kontrolę krwawienia w okresie obserwacji. Nie wykazano nawrotu objawów, jednocześnie oszczędzono chorej, mając na uwadze zwłaszcza jej wiek (83 lata), obciążającego zabiegu kardiochirurgicznego z otwarciem klatki piersiowej i następową rehabilitacją. W tym przypadku nie dokonano repozycji elektrod ze względu na brak dowodów przebiccia mięśnia sercowego, prawidłowe parametry stymulacji oraz szybką poprawę stanu ogólnego chorej.

Procedura nakłucia odbarczającego worek osierdziowy u drugiej pacjentki oraz repozycja elektrody w znieczuleniu miejscowym i zabezpieczeniu kardiochirurgicznym pozwoliła na uniknięcie zabiegu na otwartym sercu [11]. Ten sposób postępowania wymaga szczególnej uwagi i polecenia jako bezpieczna alternatywa postępowania dla pacjenta w tego rodzaju przypadkach.

Zgłaszane przez chorych kaszel, duszność, drapanie za mostkiem, ból w piersiach lub zasłabnięcie po implantacji układu stymulującego muszą budzić podejrzenie perforacji mięśnia sercowego; pacjent wymaga najwyższej uwagi, kontroli układu stymulującego, badania echokardiograficznego w celu oceny płynu w worku osierdziowym oraz skopi RTG i zdjęcia RTG klaki piersiowej P-A i boczno potwierdzającego prawidłową lokalizację elektrod. Jedną z dodatkowych metod z powodzeniem wykorzystywaną w diagnostyce jest tomografia komputerowa obrazująca dokładne położenie końcówek elektrod i umożliwiającą rozpoznanie perforacji mięśnia sercowego [12].

Pozostaje kwestia możliwości uniknięcia tego typu powikłań oraz wyselekcjonowania pacjentów podwyższonego ryzyka. Zespół z Mayo Clinic z Rochester opublikował dane dotyczące czynników

predysponujących do wystąpienia perforacji mięśnia sercowego, były to: czasowa stymulacja, steroidoterapia 7 dni przed implantacją, użycie komorowych elektrod aktywnych, wskaźnik masy ciała (BMI, *body mass index*) < 20, starszy wiek [13].

Podsumowując należy wspomnieć, że odpowiednia lokalizacja elektrod w mięśniu sercowym, w szczególności unikanie cienkiej wolnej ściany przedsionka, może uchronić przed konsekwencjami perforacji mięśnia sercowego [14]. Zaleca się umieszczanie elektrod w uszku prawego przedsionka, ewentualnie w obrębie przegrody międzyprzedsionkowej bądź podstawy przedsionka. Podobnie w przypadku elektrody komorowej bezpieczniejszą lokalizacją jest przegroda międzykomorowa czy droga odpływu niż na przykład wierzchołek prawej komory [2, 15].

Piśmiennictwo

1. Medtronic Technical manual Screw-in, Transvenous pacing leads
2. Mond H.G., Hillock R.J., Stevenson I.H., McGavigan A.D. The right ventricular outflow tract: the road to septal pacing. *Pacing Clin. Electrophysiol.* 2007; 30: 482–491.
3. Dilling-Boer D., Ector H., Willems R., Heidbüche H. Pericardial effusion and right-sided pneumothorax resulting from an atrial active-fixation lead. *Europace* 2003; 5: 419–423
4. Kashani A., Mehdirdad A., Fredman C., Barold S.S. Aortic perforation by active-fixation atrial pacing lead. *Pacing Clin. Electrophysiol.* 2004; 27: 417–418.
5. Satpathy R., Hee t., Esterbrooks D., Mohiuddin S. Delayed Defibrillator Lead Perforation: An Increasing Phenomenon. *Pacing Clin. Electrophysiol.* 2008; 31: 10–12.
6. Khan M.N., Joseph G., Khaykin Y., Ziada K.M., Wilkoff B.L. Delayed lead perforation: a disturbing trend. *Pacing Clin. Electrophysiol.* 2005; 28: 251–253.
7. Hirschl D.A., Jain V.R., Spindola-Franco H., Gross J.N., Haramati L.B. Prevalence and characterization of asymptomatic pacemaker and ICD lead perforation on CT. *Pacing Clin. Electrophysiol.* 2007; 30: 28–32.
8. Carlson M.D., Freedman R.A., Levine P.A. Lead Perforation: Incidence in Registries *Pacing Clin. Electrophysiol.* 2008; 31: 13–15.
9. Sanoussi A., El Nakadi B., Lardinois I., De Bruyne Y., Joris M. Late right ventricular perforation after permanent pacemaker implantation: how far can the lead go? *Pacing Clin. Electrophysiol.* 2005; 28: 723–725.
10. Sivakumaran S., Irwin M.E., Gulamhusein S.S., Senaratne M.P. Postpacemaker implant pericarditis: incidence and outcomes with active-fixation leads. *Pacing Clin. Electrophysiol.* 2002; 25: 833–837.
11. Krivan L., Kozák M., Vlasínová J., Sepsí M. Right ventricular perforation with an ICD defibrillation lead managed by surgical revision and epicardial leads — case reports. *Pacing Clin. Electrophysiol.* 2008; 31: 3–6.
12. Henrikson C.A., Leng C.T., Yuh D.D., Brinker J.A. Computed tomography to assess possible cardiac lead perforation. *Pacing Clin. Electrophysiol.* 2006; 29: 509–511.
13. Mahapatra S., Bybee K.A., Bunch T.J. i wsp. Incidence and predictors of cardiac perforation after permanent pacemaker placement. *Heart Rhythm* 2005; 2: 907–911.
14. Geyfan V., Strom R.H., Lico S.C., Oren J.W. Cardiac Tamponade as Complication of Active-Fixation Atrial Lead Perforations: Proposed Mechanism and Management Algorithm. *Pacing Clin. Electrophysiol.* 2007; 30: 498–501.
15. Fisher J.D., Gross J.N. Is the twist hazardous to your health? *Pacing Clin. Electrophysiol.* 2007; 30: 498–501.